

معرفی یک بیمار سندرم هوچینسون گیلفورد پروجریا (گزارش موردی)

چکیده

سید محمد اکرمی*

غلامرضا یوسف زاده^۳

۱. گروه ژنتیک پزشکی

۲. مرکز تحقیقات غدد و متابولیسم

دانشگاه علوم پزشکی تهران

* نویسنده مسئول: تهران، خیابان پورسینا، دانشگاه علوم پزشکی تهران، گروه ژنتیک پزشکی، تلفن: ۸۸۹۵۳۰۰۵
email: akramism@tums.ac.ir

مقدمه

سندرم Hutchinson-Gilford Progeria Syndrome (HGPS) یک بیماری ژنتیکی بسیار نادر همراه با اختلالات متعدد بوده که مهم‌ترین آنها پیری زودرس می‌باشد. متوسط طول عمر بیماران ۱۳/۴ با طیف هفت تا ۲۸ سال می‌باشد و مرگ ناشی از آترواسکلروز زودرس و پیشرونده است.^۱ توارث بیماری معمولاً اتوزومال غالب بوده و در ۹۰٪ بیماران، یک جایگزینی نقطه‌ای جدید (de novo point mutation) در اکسون ۱۱ از ژن Lamin A بر روی بازوی بلند کروموزوم یک (1q21.2) عامل بیماری است.^۲ تشخیص بیماری معمولاً براساس شرح حال، و یافته‌های بالینی و پاراکلینیک مطرح می‌گردد.

معرفی بیمار

بیمار خانم ۳۶ ساله‌ای است که با شکایت تنگی نفس در هنگام فعالیت به متخصصین قلب بیمارستان شهید رجایی مراجعه نموده و جهت بررسی اختلالات متابولیکی یا ژنتیکی احتمالی، به درمانگاه غدد این مرکز ارجاع شده است. در سابقه طبّی گذشته، حاملگی،

زمینه و هدف: سندرم Hutchinson Gilford Progeria Syndrome (HGPS) یک بیماری ژنتیکی بسیار نادر با شیوع تخمینی یک در هشت میلیون تولد زنده می‌باشد. این بیماری همراه با اختلالات متعدد بوده که مهم‌ترین آنها پیری زودرس می‌باشد. متوسط طول عمر بیماران ۱۳ سال می‌باشد و علت مرگ در بیشتر موارد آترواسکلروز زودرس و پیشرونده است. در این بیماری وراثت اتوزومال غالب بوده و در اکثر موارد، یک جایگزینی نقطه‌ای جدید در اکزون ۱۱ ژن Lamin A عامل بیماری است. حدود ۱۰۰ بیمار در سراسر جهان با این بیماری گزارش شده‌اند. **گزارش موردی:** بیمار معرفی شده از جمله موارد بسیار نادری است که طول عمر بیش از معمول داشته و تا سن ۳۶ سالگی تشخیص داده نشده است. بیمار در بررسی امکان وجود اختلال متابولیک یا ژنتیک توسط متخصص قلب به درمانگاه غدد قبل از انجام جراحی قلب معرفی شده بود. **نتیجه‌گیری:** جلب توجه همکاران بالینی به موارد نادر سندرم‌های تک‌ژنی و ارجاع آن به متخصص ژنتیک جهت مشاوره از اهداف اصلی این گزارش موردی، در کنار توصیف بیماری می‌باشد.

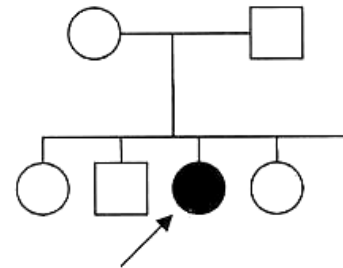
کلمات کلیدی: سندرم هوچینسون گیلفورد پروجریا، پیری زودرس، آترواسکلروز.

وضع حمل و دوران نوزادی وی مشکل خاصی وجود نداشته است. در بین افراد خانواده و خواهران و برادران وی هم مشکل مشابهی دیده نشده است. پدر و مادر وی سالم بوده و با هم نسبت فامیلی ندارند (شکل ۱). در سن سه سالگی در مرکز طبّی کودکان جهت تشخیص و درمان عدم توانایی در رشد Failure To Thrive (FTT) بستری شده است. از نظر تحصیلات، فقط دوران مدرسه ابتدایی را طی نموده است ولی از ضریب هوشی (IQ) در حد طبیعی برخوردار است. در حال حاضر از تنگی نفس ناشی از بیماری درجه‌ای قلب رنج می‌برد. وزن بیمار ۲۵ کیلوگرم (زیر صدک سوم) و قد وی ۱۳۵ سانتی‌متر (با SDS کمتر از -۴) با BMI ۱۳/۷ می‌باشد. در معاینه خانمی با قد کوتاه، ظاهر مسن، اندام‌های ظریف، قد کوتاه و چشمان برجسته می‌باشد (شکل ۲). در معاینه سر و صورت آگروفتالموس، بینی برجسته و باریک، چانه کوچک (micrognathia)، موهای کم و پراکنده در سر دارد. در معاینه گردن افزایش فشار ورید ژوگولار (JVP) مشهود و یک ندول سفت در لوب راست تیروئید دارد که اندازه آن ۱/۵ × ۱/۵ سانتی‌متر است. پوست وی پیگمانتاسیون قهوه‌ای منتشر، کاهش چربی زیر پوست با تغییرات شبه اسکلرودرمی دارد. در

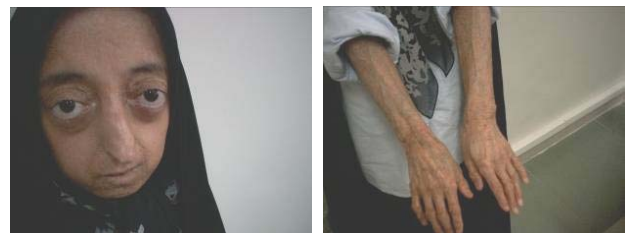جدول-۱: یافته‌های آزمایشگاهی بیمار

مقادیر	آزمایش
Hb=۱۰/۷, MCV=۷۰/۱, MCH=۲۰/۹, MCHC=۲۹/۹, WBC=۷۳۰۰, RBC=۵/۱۱, Platelet=۲۶۴۰۰۰	۱- هماتولوژی
FBS=۸۳ mg/dl, Cholesterol=۲۶۳ mg/dl, TG=۱۳۵ mg/dl, HDL=۴۸ mg/dl, LDL=۱۸۸ mg/dl, BUN=۸ mg/dl, Cr=۰/۶ mg/dl, Na=۱۴۳ mmol/L, K=۴/۵ mmol/L, P=۳/۶ mg/dl, Ca=۹/۷ mg/dl, Alk. Ph=۲۰۳ U/L	۲- بیوشیمی
SG: ۱۰۲۵, ketones: ۱+	۳- کامل ادرار
TSH=۰/۴ mIU/ml (۰/۲-۵), LH=۳ mIU/ml (۱/۵-۱۲), FSH= ۴ mIU/ml (۳-۱۳), Prolactin= ۲۴ ng/ml (۲/۹-۳۱)	۴- هورمونی

بیماری و نیز چاپ عکس بیمار را امضا نمودند. یافته‌های رادیولوژی: نکات برجسته رادیولوژی (شکل ۳) به شرح ذیل دیده می‌شود. در عکس قفسه سینه، بزرگی قلب و استئولیز دو طرفه انتهای دیستال کلاویکولها مشهود است. هیپوپلازی فک تحتانی (مندیبول) و کوچکی نسبی تنه مهره‌ها در عکس فقرات گردنی دیده می‌شود. آکرواستئولیز هر دو دست (فالنگس‌های انتهایی) از دیگر یافته‌های رادیولوژیک بوده که همگی به نفع تشخیص بیماری می‌باشند.^۳ یافته‌های آزمایشگاهی بیمار در جدول ۱ آمده است. یافته‌های اکوکاردیوگرافی به این شرح گزارش شده‌اند: هیپرتروفی متوسط و اختلال عملکرد سیستولیک بطن چپ، تنگی متوسط دریچه میترال ($MVO = 1/6 \text{ cm}^2$), تنگی شدید دریچه آئورت ($\text{Peak } 59 \text{ mmHg}$) و $AVG =$ نارسایی متوسط دریچه آئورت و تری کوسپید و هیپرتانسیون متوسط پولمونر ($PAP = 40 \text{ mmHg}$). $EF = 40\%$



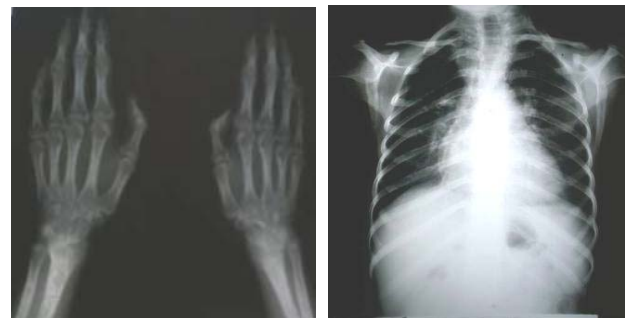شکل-۱: شجره‌نامه خانوادگی. بیمار مورد نظر با پیکان نشان داده شده است



شکل-۲: عکسهای صورت، دستان بیمار

بحث

با توجه به یافته‌های بالینی خاص بیمار شامل کوتاهی قد، آترواسکلروز زودرس و ظاهر پیر (premature aging) در بانک اطلاعاتی Medline با استفاده از کلمات کلیدی فوق جستجو صورت گرفت. تشخیص‌های احتمالی شامل سندرم‌های $HGPS$, Werner و $Metageria$ مطرح می‌باشند. قندهای ناشتای طبیعی، کوتاهی قد قابل توجه، استئولیز، بیماری قلبی در سنین پایین، عدم وجود کاتاراکت و عدم سابقه خانوادگی بیماری مشابه بر علیه تشخیص سندرم ورنر می‌باشد. کوتاهی قد، عدم وجود دیابت، عدم وجود ضایعات پوستی $Poikiloderma$ و عدم وجود علائم ایسکمی اندام‌ها در این بیمار برخلاف تشخیص سندرم متاگریا می‌باشد. با توجه به تطابق یافته‌های بالینی با موارد مشابه تشخیص بیماری براساس شجره‌نامه و شرح حال بیمار و یافته‌های بالینی و آزمایشگاهی به نفع $HGPS$ می‌باشد.^۳ شیوع سندرم پروجریا هوچینسون گیلفورد، یک در هشت



شکل-۳: عکسهای رادیولوژی بیمار

معاینه قلب یک سوفل سیستولی در ناحیه آئورت با انتشار به گردن دارد. در سمع ریه‌ها رالهای ظریف انتهایی دمی در قواعد ریه‌ها شنیده می‌شود. تکامل پستان‌ها کامل نیست و در مرحله $B2-B3$ Tanner می‌باشد. موهای ناحیه زیر بغل و پوبیس (عانه) پراکنده و کم هستند. بروز منارک را در حدود ۱۲ سالگی بیان می‌کند که در چند سال گذشته نامرتب (اولیگومنوره) بوده است. لازم به ذکر است که بیمار و پدر ایشان، فرم رضایت‌نامه جهت خون‌گیری و مطالعه مولکولی

کوتهای قد تا این حد گردد. یافته‌های اکوکاردیوگرافیک بیمار با موارد مشابه تطابق دارد.^۷ یافته‌های مهم آزمایشگاهی در این بیمار (جدول ۱) آنمی هیپوکروم میکروسیت و افزایش کلسترول توتال و LDL سرم می‌باشد که هیپرلیپیدمی بیمار با یافته‌های سایر بیماران گزارش شده تطابق دارد.^۸ در آزمایشات متعدد، هیپرگلیسمی ناشتا و حتی Impaired Fasting Glucose (IFG) وجود نداشت و با توجه به عدم سابقه خانوادگی دیابت لزومی به انجام تست‌های تشخیصی دیابت و مقاومت به انسولین دیده نشد. مضافاً اینکه شیوع بالای عدم تحمل قند در جامعه موجب می‌شود تا از اهمیت انجام این تست در مورد بیمار فوق کاسته شود. با توجه به عدم بروز خصوصیات ثانویه جنسی کامل و قاعدگی‌های منظم و نیز عدم افزایش گنادوتروپینها برای بیمار تشخیص هیپوگنادیسم ثانوی به علت مشکلات قلبی عروقی مطرح می‌باشد که البته به بررسی‌های کامل‌تر می‌باشد. با توجه به علائم بالینی نارسایی قلبی و عدم همکاری خانواده بیمار، امکان مطالعات بیشتر هورمونی نظیر هورمون رشد، فاکتور رشد شبه انسولین (IGF1)، کورتیزول و نیز بیوپسی و کشت فیبروبلاست ممکن نگردید. اندازه‌گیری اسید هیالورونیک (هیالورونان) در ادرار و سرم در تشخیص این سندرم یا تعیین پیش‌آگهی بیماری نقش تعیین‌کننده‌ای ندارد.^۹ در آسپیراسیون سوزنی ظریف Fine Needle Aspiration (FNA) گره تیروئید بیمار، تغییرات مربوط به آدنوم کلونید گزارش شده است. مطالعات مولکولی جهت تشخیص نوع جهش در این بیمار در حال پی‌گیری است. با توجه به اینکه شایع‌ترین علت مرگ این بیماران اختلالات آترواسکلروز می‌باشد لازم است از نظر وجود اختلال لیپیدی و هورمونی همراه، بررسی کامل به‌عمل آمده و اقدامات لازم صورت گیرد.

به‌نظر می‌رسد در موارد درگیری چند ارگانی نظیر اختلالات سوماتیک (قلب، عروق، پوست و غدد)، به احتمال وجود این بیماری پی برده و با مشاوره ژنتیک در تشخیص بیماری بهره‌مند گردیم.

میلیون تولد زنده تخمین زده می‌شود. حدود ۱۰۰ بیمار در سراسر جهان با این بیماری گزارش شده‌اند.^۴ جستجوی عبارت کامل بیماری در اسفند ۱۳۸۴ در medline فقط به ۷۹ مورد منجر گردید که از این تعداد فقط ۲۷ مورد گزارش موردی بود و چهار مورد شبیه بیمار ما بودند. این بیماران در هنگام تولد وضعیت طبیعی دارند اما بیماری در یک سال اول زندگی، اختلالات رشدی را نشان خواهد داد. پیری زودرس و آترواسکلروز شدید در سالهای ابتدایی زندگی از مشخصات این بیماری می‌باشند. خصوصیات بالینی بیماری به‌شرح ذیل هستند: قد کوتاه، چشمان برجسته، فک پایین کوچک، اختلالات سر و صورت، کاهش چربی زیر جلدی، تغییرات پوستی اسکلرودرماتوز، ریزش مو، دماغ نوک منقاری و اختلال جدی رشد که تمام این موارد در این بیمار وجود دارد. بیماران دچار هیپرلیپیدمی می‌باشند. تنها مورد منفی، سابقه شکستگی‌های مکرر پاتولوژیک استخوانی است که در سابقه بیمار وجود نداشت. عدم ارتباط فامیلی والدین، عدم وجود سابقه بیماری مشابه در هیچ‌یک از سه نسل سؤال شده در مشاوره ژنتیک به‌نفع وراثت اتوزومال غالب با جهش جدید در این بیمار می‌باشد^۵ که شبیه سایر موارد گزارش شده در جهان است. با توجه به متوسط عمر ۱۳ سال این بیماران، بیمار مورد نظر از موارد بسیار نادری است که طول عمری بیشتر از معمول داشته است. بر اساس اطلاعات ما، فقط یک مورد بیمار با سن ۴۵ سالگی گزارش شده است.^۶ تنگی شدید و ضخیم بودن دریچه‌های میترال و آئورتیک و کلسیفیکاسیون آنها در اکوکاردیوگرافی گزارش شده بود. با توجه به حال عمومی بیمار، Ejection fraction پایین و عدم صلاحیت پزشکی معالج، امکان آنژیوگرافی جهت بررسی وسعت آترواسکلروز فراهم نشد. اختلال رشد (FTT) بیمار می‌تواند تا حدی با تنگی شدید دریچه آئورت توجه شود، لیکن این تنگی دریچه آترواسکلروتیک بوده و بعید است که در سنین کودکی اتفاق افتاده باشد. نکته دیگر اینکه شاید AS بتواند اختلال در وزن ایجاد نماید ولی نمی‌تواند موجب

جدول-۲: بررسی موارد مشابه گزارش شده

نویسنده و منبع	تعداد بیمار	علائم بالینی و ملاحظات
de Paula Rodrigues GH (4)	۱	دختر ۸ ساله با علائم بالینی تیپیک و تغییرات استخوانی شدید و استئوپنی
Fukuchi K (6)	۱	تنها بیمار معرفی شده مرد ۴۵ ساله با علائم بالینی تیپیک
Ha JW (7)	۱	بررسی اکوکاردیوگرافی و اتوپسی در یک مرد ۲۴ ساله با اختلالات قلبی شدید منجر به مرگ
Cao H (8)	۷	طیف سنی بیماران ۵-۲۸ سال با علائم بالینی تیپیک - یافتن ۴ جهش جدید در ژن LMNA
D'Apice MR (10)	۳	یافتن جهش با منبع پدری و برقراری ارتباط بیماری با افزایش سن پدر

References

1. Baker PB, Baba N, Boesel CP. Cardiovascular abnormalities in progeria. Case report and review of the literature. *Arch Pathol Lab Med* 1981; 105: 384-6.
2. Eriksson M, Brown WT, Gordon LB, Glynn MW, Singer J, Scott L. Recurrent de novo point mutations in lamin A cause Hutchinson-Gilford progeria syndrome. *Nature* 2003; 423: 293-8.
3. DeBusk FL. The Hutchinson-Gilford progeria syndrome. Report of 4 cases and review of the literature. *J Pediatr* 1972; 80: 697-724.
4. de Paula Rodrigues GH, das Eiras Tâmega I, Duque G, Spinola Dias Neto V. Severe bone changes in a case of Hutchinson-Gilford syndrome. *Ann Genet* 2002; 45: 151-5.
5. جمعی از اساتید دانشگاه علوم پزشکی تهران. ژنتیک بیماریها. تهران: انتشارات دانشگاه علوم پزشکی تهران، ۱۳۸۳.
6. Fukuchi K, Katsuya T, Sugimoto K, Kuremura M, Kim HD, Li L, et al. LMNA mutation in a 45 year old Japanese subject with Hutchinson-Gilford progeria syndrome. *J Med Genet* 2004; 41: 67.
7. Ha JW, Shim WH, Chung NS. Cardiovascular findings of Hutchinson-Gilford syndrome: a Doppler and two-dimensional echocardiographic study. *Yonsei Med J* 1993; 34: 352-5.
8. Cao H, Hegele RA. LMNA is mutated in Hutchinson-Gilford progeria (MIM 176670) but not in Wiedemann-Rautenstrauch progeroid syndrome (MIM 264090). *J Hum Genet* 2003; 48: 271-4.
9. Gordon LB, Harten IA, Calabro A, Sugumaran G, Csoka AB, Brown WT, et al. Hyaluronan is not elevated in urine or serum in Hutchinson-Gilford Progeria Syndrome. *Hum Genet* 2003; 113: 178-87.
10. D'Apice MR, Tenconi R, Mammi I, van den Ende J, Novelli G. Paternal origin of LMNA mutations in Hutchinson-Gilford progeria. *Clin Genet* 2004; 65: 52-4.

A 36 years old woman with Hutchinson-Gilford Progeria Syndrome: *a case report*

Abstract

Akrami S M.^{1*}
Yousefzadeh G R.²

1- Department of Medical
Genetics
2- Endocrine and Metabolism
Research Center

Tehran University of Medical
Sciences

Background: Hutchinson-Gilford Progeria Syndrome (HGPS) is a very rare genetic disorder with a frequency of 1 in 8 million live births. It is characterised by premature aging phenotype. The median age at death is 13.4 years. It is an autosomal dominant disease due to a de novo point mutation in the Lamin A gene exon 11 in the majority of cases. More than 100 cases have been reported world wide.

Case report: We describe here an exceptionally long-lived patient with HGPS, who is alive at age 36. She was referred by a cardiologist to our endocrinology clinic to be worked up for presence of a metabolic or genetic disorder before a heart surgery.

Results: Having more attention of clinicians about very rare diseases and referring the patients to geneticist are the main goals of this case report as well as describing the disease.

Keywords: Hutchinson-Gilford progeria syndrome, premature atherosclerosis, aged appearance, short stature.

* Corresponding author: Dept. of
Medical Genetics, Poursina St., Tehran
14176-13151 Tel: +98-21-88953005
email: akramism@tums.ac.ir