

درمان موفقیت‌آمیز آلوایمونیزاسیون Rh در حاملگی دوقلو: گزارش موردی

چکیده

فاطمه رحیمی شعرباغ^{۱*}

فاطمه میرزایی^۲، مهبد کاوه^۳

۱- گروه زنان و زایمان و فلوشیپ پری ناتال

۲- گروه زنان و مامائی، فلوشیپ پری ناتال،

دانشگاه علوم پزشکی کرمان

۳- گروه اطفال

بیمارستان میرزا کوچک خان، دانشگاه علوم

پزشکی تهران

* نویسنده مسئول: تهران، پل کریم‌خان زند، خیابان استاد
نجات‌اللهی شمالی، بیمارستان میرزا کوچک خان

تلفن: ۰۹۱۲۱۱۳۴۱۰۵

email: f_rahimis@yahoo.com

مقدمه

علی‌رغم استفاده وسیع از ایمونوگلوبولین آنتی D (Rhogam) آلوایمونیزاسیون گلبول‌های قرمز خون به‌طور کامل در جهان ریشه‌کن نشده است.^۱ امروزه تحقیقات بیشتر بر روی مداخلات درمانی و تشخیصی برای کاهش مرگ و میر پری‌ناتال ناشی از آنمی همولتیک در جنین متمرکز شده است. آمنیوسنتز و اسپکتروفوتومتری مایع آمنیوتیک در ۱۹۶۱ به‌عنوان روش غیرمستقیم استاندارد در بررسی بیماران Rh منفی حساس شده جهت پیشگویی آنمی استفاده شد.^۲ اگرچه نمونه‌گیری از خون جنین دقیق‌ترین روش برای ارزیابی آنمی جنین است، ولی با خطرات بیشتری از جمله از دست رفتن حاملگی و افزایش آلوایمونیزاسیون مادر همراه است. از اواسط ۱۹۸۰ استفاده از داپلر سونوگرافی و اندازه‌گیری حداکثر جریان خون سیستولیک شریان مغزی میانی (Middle Cerebral Artery- Peak Systolic Velocity: MCA-PSV) جنین به‌عنوان یک روش غیرتهاجمی قابل اطمینان برای پیشگویی آنمی جنین مطرح شد.^۳ حاملگی دوقلو یک درصد همه حاملگی‌ها را شامل می‌شود. شیوع آن به‌علت استفاده

زمینه و هدف: شیوع آلوایمونیزاسیون Rh به‌دنبال استفاده از ایمونوگلوبولین آنتی D کاهش یافته است. با انجام آمنیوسنتز سریال، سونوگرافی داپلر شریان مغزی میانی و کوردوسنتز و درمان آنمی با تزریق خون داخل رحمی مرگ و میر پری‌ناتال کاهش یافته است. درمان آلوایمونیزاسیون Rh در حاملگی‌های دوقلو با مشکلات تشخیصی و درمانی بیشتری همراه است. **معرفی بیمار:** ما یک مورد درمان موفقیت‌آمیز Rh آلوایمونیزاسیون شدید در یک حاملگی دوقلو دی‌کورین دی‌آمنیون با سطح هموگلوبین نمونه خون جنین‌ها ۳/۱g/dl و ۳/۹g/dl و وجود آسیت در هر دو قل در قبل از ترانسفوزیون داخل‌رحمی را گزارش می‌کنیم. برای اولین بار در ایران پس از چندین نوبت تزریق خون داخل‌رحم به جنین‌ها، هر دو قلو در سن حاملگی ۳۴ هفته با آپگارخوب و وزن ۲۳۰۰ و ۲۲۰۰ گرم زنده متولد شدند. **نتیجه‌گیری:** اگرچه در ایران پروفیلاکسی جهت ۱۰٪ جمعیت Rh منفی به‌صورت همگانی انجام می‌شود چون آلوایمونیزاسیون Rh را نمی‌توان ریشه‌کن نمود، نیازمند تجهیز مراکز محدود جهت ارائه خدمات به این بیماران می‌باشیم.

کلمات کلیدی: حاملگی دوقلوئی، آلوایمونیزاسیون Rh، تزریق خون داخل رحمی، داپلر شریان مغزی میانی.

از روش‌های کمک باروری افزایش یافته است. پی‌گیری و درمان آلوایمونیزاسیون Rh در جنین دوقلو مشابه حاملگی تک‌قلو است، ولی به‌علت وجود دو جنین اقدامات تشخیصی و درمانی با مشکلات بیشتری همراه بوده و موفقیت آن کمتر است. موارد محدودی از درمان موفقیت‌آمیز در دو قلوئی Rh منفی حساس شده به‌صورت موردی گزارش شده است.^۴

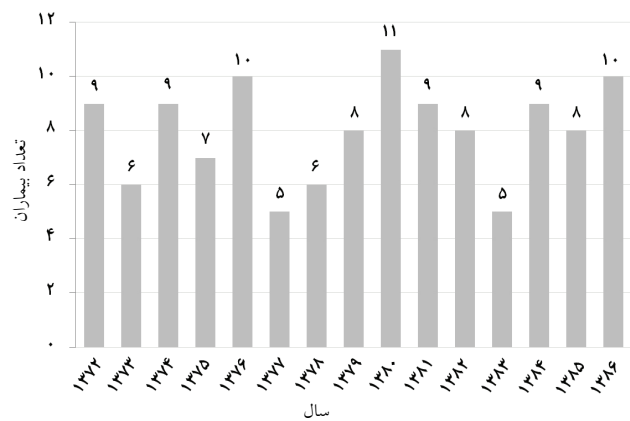
معرفی بیمار

خانمی ۳۳ ساله گراوید هفت پاریته شش در اسفند ماه ۱۳۸۵ به مرکز آموزشی درمانی میرزا کوچک خان در سن حاملگی ۲۱ هفته برای درمان آلوایمونیزاسیون ناشی از Rh معرفی شد. حاملگی بیمار به‌دنبال مصرف یک دوره کلومیفن به‌صورت حاملگی دو قلو بود، که براساس سونوگرافی در سن حاملگی ۱۴ هفته دوقلوئی دی‌آمنیون دی‌کورین بود. گروه خون بیمار A منفی و تیتر کومبس غیر مستقیم او $\frac{1}{64}$ و گروه خونی همسرش A مثبت بود. بررسی از نظر سایر آنتی ژن‌های سیستم رزوس منفی بود. در سابقه بیمار، اولین حاملگی او به‌دنبال زایمان مشکل بریچ، منجر به مرگ حین زایمان جنین شده و

هموگلوبین در نمونه خون جنین قبل از IUT، ۳/۱ و بعد از آن ۷/۱g/dl و در قل دوم سطح هموگلوبین قبل از IUT، ۳/۹ و بعد از آن ۷/۲g/dl بود. هر دو قل گروه خونی A مثبت و کومبس مستقیم مثبت داشتند. تزریق دوم، سه روز بعد انجام شد. ۶۰ml خون O منفی به هر دو قل به صورت داخل ورید نافی تزریق شد. در نمونه خون قبل از IUT سطح هموگلوبین قل اول ۶/۲ و در قل دوم ۴/۷g/dl و بعد از تزریق خون در قل اول ۷/۱ و در قل دوم ۱۰/۳g/dl بود. آسیت دو روز بعد از بین رفت. IUT سوم در سن حاملگی ۲۹ هفته انجام شد. ۴۵ml خون (گلوبول قرمز متراکم) O منفی به صورت داخل ورید نافی و ۴۵ میلی‌لیتر داخل پریتون به قل اول، همزمان ۹۰ میلی‌لیتر خون (گلوبول قرمز متراکم) O منفی به قل دوم به صورت داخل ورید نافی تزریق شد. سطح هموگلوبین در قل دوم قبل از تزریق ۲/۶ و بعد از آن ۱۰/۲g/dl بود. نمونه قل اول جهت تعیین سطح هموگلوبین ناکافی بود. چهارمین IUT در ۳۱ هفته انجام شد. ۱۱۰ml خون (گلوبول قرمز متراکم) به صورت داخل پریتون به قل اول و ۵۰ml داخل پریتون و ۵۰ml به صورت داخل ورید نافی به قل دوم تزریق شد. سطح هموگلوبین قبل از تزریق در قل دوم ۷/۲g/dl و بعد از تزریق ۱۰/۲g/dl بود. پنجمین IUT در سن حاملگی ۳۴ هفته انجام شد. به قل دوم ۱۳۰ میلی‌لیتر خون O منفی به صورت داخل ورید نافی تزریق شد. سطح هموگلوبین قبل از تزریق ۷/۲g/dl و بعد از تزریق ۹/۲g/dl بود. در قل اول تزریق خون به علت وضعیت قرارگیری جنین امکان‌پذیر نبود. روز بعد جهت IUT به قل اول اقدام شد. سطح هموگلوبین خون قبل از تزریق ۶/۹g/dl بود. بعد از نمونه‌گیری و حین تزریق خون جنین برادیکارد شد. (حدود ۹۰-۸۰ ضربان در دقیقه) که با تغییر وضعیت بیمار به پهلو چپ اصلاح نشد. تصمیم به سزارین اورژانس گرفته شد. در سزارین قل اول با وزن ۲۳۰۰ گرم با آپگار هفت در دقیقه اول و آپگار ۹ در دقیقه پنجم متولد شد. سطح هموگلوبین بند ناف ۸/۶g/dl و بیلروبین مستقیم ۵/۵mg/dl و شمارش رتیکولوسیت ۱٪ و کومبس مستقیم منفی بود. قل دوم با وزن ۲۲۰۰ گرم با آپگار هشت در دقیقه اول و آپگار ۹ در دقیقه پنجم متولد شد. سطح هموگلوبین بندناف ۹/۶g/dl و بیلروبین ۴/۴g/dl و شمارش رتیکولوسیت ۲٪ و کومبس مستقیم منفی بود. هر دو نوزاد تحت درمان با ایمونوگلوبولین G وریدی (IVIG) و فتوتراپی قرار می‌گیرند. ولی نیاز به تعویض یا ترانسفوزیون خون وجود نداشت.

بعد از زایمان آمپول روگام دریافت نمی‌کند. دومین حاملگی را به علت عدم پیشرفت تحت عمل سزارین قرار می‌گیرد و نوزاد بدون علائم حیات متولد شده و بعد از زایمان روگام تزریق می‌شود. حاملگی سوم و چهارم به ترتیب در سن حاملگی ۳۲ و ۲۸ هفتهگی مرگ داخل رحمی همراه با هیدروپس اتفاق می‌افتد. حاملگی پنجم با تشخیص آلوایمونیزاسیون Rh در سن حاملگی ۲۲ هفته تحت آمنیوستز قرار می‌گیرد و به علت پارگی کیسه آب ختم حاملگی صورت می‌گیرد. حاملگی ششم به دنبال دو بار تزریق خون داخل رحمی به صورت داخل پریتون منجر به تولد زنده در سن حاملگی ۳۴ هفتهگی می‌شود. در سونوگرافی بیمار، حاملگی دوقلویی با دو جنین زنده و دو جفت جدا، یک جفت در خلف رحم و یک جفت در موقعیت قدامی بدون علائمی از هیدروپس در دو قل مشاهده شد. در سونوگرافی داپلر MCA، سطح PSV هر دو قل در محدوده کمتر از MOM ۱/۲۹ براساس سن حاملگی بود. در آمنیوستز همزمان ۴۵۰ ΔOD در هر دو قل ۰/۰۵ بود که براساس منحنی کوئینن (Queenan) در ناحیه یک که نشان‌دهنده عدم وجود آنمی در جنین بود، قرار داشت. ارزیابی بیمار به صورت هفتهگی با انجام سونوگرافی و اندازه‌گیری PSV شریان مغزی میانی انجام می‌شد. آمنیوستز بعدی در سن حاملگی ۲۴ هفتهگی انجام شد، در سونوگرافی داپلر MCA-PSV دو قل در محدوده ۱/۵-۱/۲۹ براساس سن حاملگی قرار داشت و در آمنیوستز ۴۵۰ ΔOD قل اول ۰/۰۸ که در ناحیه دو منحنی کوئینن قرار داشت و در قل دوم ۰/۱۳ که در ناحیه سه کوئینن قرار داشت. آمنیوستز سوم در سن حاملگی ۲۶ هفته انجام شد که در قل اول ۰/۰۸ بود که ناحیه دو منحنی کوئینن قرار داشت و در مورد قل دوم ۰/۰۳ که در ناحیه منحنی یک کوئینن قرار داشت و در داپلر MCA-PCV مابین ۱/۵-۱/۲۹ قرار داشت. نتایج داپلر MCA-PCV و اندازه‌گیری ۴۵۰ ΔOD آنمی در جنین که نیاز به مداخله درمانی باشد نشان نداد. بیمار چهار روز بعد با کاهش حرکت جنین مراجعه کرد که در سونوگرافی در هر دو قل آسیت مشاهده شد. بیمار جهت تزریق خون داخل رحمی (IUT) Intra Uterine Transfusion به جنین بستری شد و بتامتازون دو دوز (۱۲mg هر ۲۴ ساعت) به صورت عضلانی تزریق شد. اولین IUT در سن ۲۶ هفتهگی انجام شد. به هر دو جنین ۵۰ml خون (گلوبول قرمز متراکم) O منفی، شسته و اشعه داده شده به صورت داخل ورید نافی تزریق شد. در قل اول سطح

ناحیه چهار یا منحنی لیلی در ناحیه سه و یا ۸۰ درصد فوقانی ناحیه دو و در داپلر MCA-PCV بیش از MOM ۱/۵ قرارگیرد نمونه‌گیری از خون جنین جهت تأیید آنمی انجام می‌شود. در مورد بیمار معرفی شده نتایج ΔOD ۴۵۰ و داپلر MCA-PCV نیاز به تزریق خون داخل رحمی را پیش‌بینی نکرد و درمان براساس مشاهده آسیت در هر دو قل در سونوگرافی و اندازه‌گیری سطح هموگلوبین با نمونه‌گیری از خون جنین انجام شد که آسیت هر دو قل بعد از دومین IUT از بین رفت. انجام IUT با عوارضی همچون پارگی زودرس کیسه آب، زایمان زودرس، کوریو آمینیوت، برادیکاردی و از دست رفتن حاملگی همراه است. به‌علت وجود عوارض ذکر شده IUT باید فقط وقتی شروع شود که آنمی با نمونه‌گیری از خون جنین تشخیص داده شود.^{۱۰} IUT به‌صورت تزریق خون داخل وریدی نیاز به مهارت و تجربه در این زمینه دارد و در دنیا IUT در مراکز محدودی انجام می‌شود. از طرفی دیگر، حاملگی‌های دوقلو به‌طور کلی با عوارض بیشتری در طی حاملگی نسبت به تک‌قلویی همراه هستند و شایع‌ترین عارضه آن زایمان زودرس می‌باشد که در بیش از ۴۰٪ از حاملگی‌های دوقلو مشاهده می‌شود.^{۱۱} در موارد آلویمونیزاسیون Rh در حاملگی‌های دوقلو جهت آمنیوستنز و IUT نیاز به ورود داخل حفره آمنیوتیک حداقل دوبرار می‌باشیم که این باعث عوارض بیشتری نسبت به حاملگی تک‌قل می‌شود.^۳ مرکز آموزشی درمانی ما از مراکز تخصصی در زمینه درمان آلویمونیزاسیون Rh با سابقه بیش از ۲۰ سال است. مورد معرفی شده اولین مورد از درمان موفقیت‌آمیز در دوقلویی با آلویمونیزاسیون Rh است که منجر به تولد زنده هر دو قل با آپکار خوب در سن حاملگی ۳۴ هفته بعد از چندین بار IUT شد. هدف ما در مورد بیمار ذکر شده ابتدا تزریق خون داخل عروق نافی بود، پس از بر طرف شدن آسیت IUT به‌صورت ترکیب داخل پریوتون و داخل عروق صورت می‌گرفت تا تعداد دفعات نیاز به تزریق خون کاهش یابد. اما در موردی که جفت خلفی و یا وضعیت جنین مانع ورود به داخل عروق می‌شد ناگزیر تزریق خون تنها داخل پریوتون انجام می‌شد. در مطالعات انجام شده در دوقلویی همراه ایزویمونیزاسیون، Vasileva دو مورد درمان آلویمونیزاسیون Rh در دو قلویی را گزارش کرد، که یک مورد آن موفقیت‌آمیز بوده است.^{۱۲} همچنین در یک گزارش دیگر توسط سانتولی یک مورد درمان موفقیت‌آمیز آلویمونیزاسیون Rh با علائم هیدروپس در شروع درمان



نمودار- ۱: تعداد بیمارانی که در ۱۵ سال اخیر نیاز به IUT داشتند

بحث

در ۵۰ سال قبل بیماری همولیتیک ناشی از آلویمونیزاسیون گلوبول‌های قرمز خون یک علت مهم مرگ و میر پری ناتال بود. میزان تولدهای زنده در جنین‌های آنمیک در حاملگی‌های آلویمونیزاسیون گلوبول‌های قرمز بعد از تزریق خون داخل رحمی به‌صورت داخل پریوتون توسط Liley در سال ۱۹۶۳ بهبود یافت.^۵ به هر حال پیامد حاملگی خصوصاً در موارد هیدروپس و مواردی که آنمی در سنین پائین حاملگی ایجاد می‌شد نامطلوب بود. با استفاده از تزریق خون داخل عروقی که در سال ۱۹۸۱ مطرح شد، پیامد حاملگی بهبود یافت، استفاده از تزریق خون داخل عروقی خصوصاً در موارد هیدروپس و آنمی شدید باعث بهبود میزان تولدهای زنده شد. به هر حال هنوز هم تفاوت زیادی در میزان موفقیت درمان در جنین‌های با هیدروپس در مقایسه با موارد بدون هیدروپس وجود دارد.^{۶،۷} با استفاده از آمنیوستنز و اندازه‌گیری ΔOD ۴۵۰ و اخیراً سونوگرافی داپلر MCA و اندازه‌گیری PSV می‌توان قبل از ایجاد هیدروپس آنمی جنین را پیش‌بینی کرد. در مطالعاتی حساسیت اندازه‌گیری ΔOD ۴۵۰ در پیش‌بینی آنمی ۷۶ درصد و در مورد MCA-PCV ۸۸ درصد و ویژگی آنها به‌ترتیب ۷۶ و ۸۱ درصد بوده است که نشان‌دهنده این مطلب است که هر دو این روش‌ها با موارد مثبت و منفی کاذب همراه است.^{۸،۹} در مرکز ما پی‌گیری بیمارانی با آلویمونیزاسیون Rh با آمنیوستنز سریال، سونوگرافی هفتگی از نظر علائم هیدروپس و در یک‌سال اخیر با داپلر شریان مغزی میانی و اندازه‌گیری PSV انجام می‌شود. در صورتی که سطح ΔOD ۴۵۰ براساس منحنی کوئینن در

تغییر نکرده است و چون تقریباً تنها مرکز انجام IUT در ایران است، این مسأله نشان‌دهنده دو مطلب می‌باشد، یکی اینکه پروفیلاکسی به مادران Rh منفی به صورت همگانی و موثر انجام می‌شود و دیگر اینکه آلوایمو-نیزاسیون Rh را نمی‌توان کاملاً ریشه‌کن نمود،^۱ و حدود ۱-۲٪ مادران Rh منفی حساس می‌شوند.^۹ با توجه به اینکه IUT تنها در مراکز محدود و مجهز انجام می‌شود لازم است در این مرکز امکانات کافی و پرسنل مجرب در مراقبت از این نوزادان وجود داشته باشد که در کنار کوشش برای جلوگیری از مرگ داخل رحمی بتوان پیش‌آگهی آنها را در بخش مراقبت‌های ویژه نوزادان بهبود بخشید. سپاسگزاری: نویسندگان از خانم فرشته رمزی کارشناس مامایی بخش زایمان بیمارستان میرزا کوچک‌خان که در تمام ترانسفوزیون‌های داخل رحمی همکاری داشته‌اند صمیمانه تشکر و قدردانی می‌نمایند.

References

- Rahimi-Sharbaf F, Niromanesh S, Talebzadeh Z, Kaveh M, Nayary F. Rh alloimmunization and term delivery. *Arch Iran Med* 2007; 10: 111-3.
- Liley AW. Liquor amni analysis in the management of pregnancy complicated by the rhesus sensitization. *Am J Obstet Gynecol* 1961; 82: 1359.
- Nardoza LM, Camano L, Moron AF, da Silva Pares DB, Chinen PA, Torloni MR. Pregnancy outcome for Rh-alloimmunized women. *Int J Gynaecol Obstet* 2005; 90: 103-6.
- Lepercq J, Poissonnier MH, Coutanceau MJ, Chavinie J, Brossard Y. Management and outcome of fetomaternal Rh alloimmunization in twin pregnancies. *Fetal Diagn Ther* 1999; 14: 26-30.
- Liley AW. Intra uterine transfusion of fetus in hemolytic disease. *BMJ* 1963; 2: 1107.
- Craparo FJ, Bonati F, Gementi P, Nicolini U. The effects of serial intravascular transfusions in ascitic/hydrotic RhD-alloimmunized fetuses. *Ultrasound Obstet Gynecol* 2005; 25: 144-8.
- van Kamp IL, Klumper FJ, Bakkum RS, Oepkes D, Meerman RH, Scherjon SA, et al. The severity of immune fetal hydrops is predictive of fetal outcome after intrauterine treatment. *Am J Obstet Gynecol* 2001; 185: 668-73.
- Oepkes D, Seaward PG, Vandenbussche FP, Windrim R, Kingdom J, Beyene J, et al. Doppler ultrasonography versus amniocentesis to predict fetal anemia. *N Engl J Med* 2006; 355: 156-64.
- Bullock R, Martin WL, Coomarasamy A, Kilby MD. Prediction of fetal anemia in pregnancies with red-cell alloimmunization: comparison of middle cerebral artery peak systolic velocity and amniotic fluid OD450. *Ultrasound Obstet Gynecol* 2005; 25: 331-4.
- Van Kamp IL, Klumper FJ, Oepkes D, Meerman RH, Scherjon SA, Vandenbussche FP, et al. Complications of intrauterine intravascular transfusion for fetal anemia due to maternal red-cell alloimmunization. *Am J Obstet Gynecol* 2005; 192: 171-7.
- Kovacs BW, Kirschbaum TH, Paul RH. Twin gestation, Antenatal care and complication. *Obstet Gynecol* 1989; 74: 313.
- Vasileva Iu, Poissonier ME. Intrauterine fetal transfusion in twin pregnancy with Rh isoimmunization. *Akush Ginekol (Sofia)* 1989; 28: 33-6.
- Santolaya J, Warsof SL. Combined intravascular-intraperitoneal transfusions in hydropic twins due to Rh (D) alloimmunization. *Fetal Diagn Ther* 1990; 5: 70-5.
- Eftekhari MA. Blood group serology. Iran blood transfusion organization, Iran, 1995.

Successful treatment of Rh alloimmunization in a twin pregnancy: *case report*

Rahimi Sharbaf F.^{1*}
Mirzaei F.²
Kaveh M.³

1- Department of Obstetric and
Gynecology
2- Department of Obstetric and
Gynecology, Kerman University of
Medical Sciences
3- Department of Pediatric

Mirza koochak khan Hospital,
Tehran University of Medical
sciences

Abstract

Background: The prevalence of Rh alloimmunization has decreased following the use of anti-D immunoglobulin. With serial amniocentesis, Doppler sonography of the middle cerebral artery and treatment of anemia with intrauterine blood transfusion, perinatal mortality has declined. However, Rh alloimmunization in twin pregnancies poses a diagnostic and therapeutic challenge.

Case report: We are reporting, for the first time in Iran, the successful treatment of severe Rh alloimmunization in a dichorionic- diamnionic twin pregnancy leading to the live births of both neonates. Before treatment, the fetal hemoglobin levels were 3.1g/dL and 3.9g/dL, with ascites in both fetuses. The fetuses were treated with several IUTs.

Results: After treatment, the neonates were delivered, weighing 2200 and 2300g, with good Apgar scores, at a gestational age of 34 weeks.

Conclusion: 10% of population in Iran is Rh-negative, although Prophylaxis for Rh alloimmunization is universal, as other part of the world it cannot irrigated. For the best management of these cases, we need a well-equipped referral center.

Keywords: Twin, pregnancy, Rh alloimmunization, intrauterine blood transfusion, Doppler, middle cerebral artery.

*Corresponding author: Mirza koochak
khan Hospital, Nejatollahi St., Karimkhan
Ave., Tehran, IRAN
Tel: +98-912-1134105
email: f_rahimis@yahoo.com