

مقایسه قدرت تشخیصی اندکس داپلر مقاومت شریان کلیه با روش سنتی گرافی DMSA در کودکان مبتلا به عفونت مجاری ادراری تب دار و پیش بینی پیلونفریت حاد و رفلاکس در آن ها

عبدالرسول علایی (M.D.)*، حمیدمحمدجعفری (M.D.)*، محمد خادملو (M.D.)***

چکیده

سابقه و هدف: UTI یکی از شایع ترین عفونت های باکتریائی در کودکان می باشد. عفونت ادراری تب دار می تواند در صورت عدم تشخیص و درمان صحیح موجب عوارض شدید بر روی کلیه ها شود. پیلونفریت حاد و ریفلاکس دو عامل سینرژیک در تخریب کلیه کودکان است. یافته های بالینی و آزمایشگاهی اختصاصی قطعی جهت تشخیص وجود ندارد. روش های مختلف جهت تشخیص پیلونفریت حاد و رفلاکس در کودکان وجود دارد که شامل اولتراسونوگرافی، IVP، VCUG، CT، داپلر و سنتی گرافی DMSA است. اکثر این روش ها با تابش اشعه به کودک همراه می باشد. در مطالعه حاضر به بررسی و مقایسه قدرت تشخیص اندکس مقاومت شریان کلیوی (RI) در سونوگرافی داپلر با اسکن DMSA و VCUG در تشخیص پیلونفریت حاد و ریفلاکس در کودکان می پردازیم.

مواد و روش ها: مطالعه از نوع تشخیصی که تعداد ۷۲ کلیه ۲۸ دختر ۸ پسر حدود سنی یک ماه تا ۱۰۸ ماه و میانگین سنی ۲۷/۱۹ ماه از کودکان مبتلا به عفونت مجاری ادراری تب دار که در بخش نفرولوژی کودکان بیمارستان بوعلی ساری در سال های ۸۶-۸۵ بستری بودند مورد بررسی قرار گرفتند. ابتدا در کودکان بررسی با سونوگرافی کلیه و مثانه و داپلر شروع شده و بعد در صورت اندیکاسیون تحت بررسی با VCUG جهت رد احتمالی ریفلاکس و زیکواورترال و اسکن DMSA جهت رد احتمال پیلونفریت حاد قرار گرفتند. اطلاعات جمع آوری شده در پرسش نامه های مجزا ثبت شده و بعداً مورد تجزیه و تحلیل آماری قرار گرفت.

یافته ها: نتایج نشان می دهد که در ۳۴/۷ درصد از افرادی که مشکوک به پیلونفریت بودند، DMSA تأیید کننده تشخیص بالینی و این عدد در سونوگرافی داپلر ۳۳/۳ درصد بوده است. ویژگی و حساسیت سونوگرافی داپلر به ترتیب ۸۳ و ۶۴ درصد محاسبه شد. ارزش اخباری مثبت و منفی سونوگرافی داپلر نیز به ترتیب ۶۶/۷ و ۸۱/۳ درصد بود.

استنتاج: از این مطالعه می توان نتیجه گرفت که کودکان مبتلا به UTI تب دار که اندکس داپلر بالای ۰/۷ دارند با تشخیص پیلونفریت حاد نیاز به درمان آنتی بیوتیکی کامل تر داشته و باید با اسکن DMSA کنترل شوند. کودکانی که اندکس داپلر زیر ۰/۷ دارند باید با احتمال عفونت مثانه و پیشا براه درمان شوند و به DMSA نیاز ندارند. بنابراین بین RI افزایش یافته و شدت درگیری کلیوی رابطه معنی داری وجود دارد. اندازه گیری داپلر، ویژگی ۸۳ درصد و ارزش اخباری منفی ۸۱/۳ درصد در تشخیص پیلونفریت حاد دارد، می توان نتیجه گیری کرد که اندازه گیری اندکس داپلر (RI) در رد کردن پیلونفریت حاد ارزشمند است.

واژه های کلیدی: عفونت مجاری ادراری، رفلاکس مثانه به حالب، پیلونفریت حاد، مقاومت عروق کلیه، VCUG، اسکن DMSA، داپلر

* متخصص رادیولوژی، عضو هیأت علمی (استادیار) دانشگاه علوم پزشکی مازندران
** فوق تخصص بیماری های کلیه و مجاری ادراری کودکان، عضو هیأت علمی (استادیار) دانشگاه علوم پزشکی مازندران
*** متخصص پزشکی اجتماعی عضو هیأت علمی (استادیار) دانشگاه علوم پزشکی مازندران
تاریخ دریافت: ۸۶/۶/۱۸ تاریخ ارجاع جهت اصلاحات: ۸۶/۹/۴ تاریخ تصویب: ۸۶/۱۱/۲۷

مقدمه

عفونت مجاری ادراری (UTI)، اصطلاح متداول و شایعی است که به شرایط مختلفی اطلاق می‌گردد که در آن عوامل باکتریایی و غیرباکتریایی در سیستم ادراری رشد می‌نمایند (۳،۲،۱). باید در نظر داشت که UTI تب‌دار همان پیلونفریت حاد (APN) است که می‌تواند موجب ایجاد اسکار در کلیه‌ها شود که در ۸۵ درصد موارد این اسکار و تخریب یک طرفه است و اگر دو طرفه و پیشرونده باشد می‌تواند باعث عوارض جدی و طولانی مدت در کلیه‌ها شود (۵،۴).

دو عامل شایع ایجاد اسکار و تخریب در کلیه‌ها عبارتند از: ۱- UTI تب‌دار همراه با پیلونفریت حاد که عامل ایجاد عارضه اسکار در ۳۶-۵۲ درصد موارد می‌باشد (۶). ۲- ریفلاکس مثانه به حالب (VUR) که عامل ایجاد اسکار در کلیه‌ها در ۲۰-۵۰ درصد موارد می‌باشد (۲).

بنابراین بررسی، تشخیص و درمان به موقع UTI تب‌دار همراه با پیلونفریت حاد یا ریفلاکس بسیار مهم است زیرا می‌توان از پیامدهای جدی آن جلوگیری کرد (۷،۲). تشخیص پیلونفریت مخصوصاً در نوزادان اغلب مشکل است. هدف متخصصان تشخیص UTI فوقانی از تحتانی است. یک روش تشخیصی دقیق و سریع برای پیلونفریت حاد مورد نیاز است تا کودکان مبتلا به UTI فوقانی که نیاز به درمان وریدی آنتی‌بیوتیکی دارند انتخاب گردند. یافته‌های بالینی یا آزمایشگاهی اختصاصی برای تشخیص آن وجود ندارد. اجماع نظر محققان براساس معیارهای تشخیصی زیر استوار است، یافته‌های بالینی چون تب بالای ۳۸/۵ درجه سانتی‌گراد که این علامت هم در کودکان در تشخیص پیلونفریت حاد دقت بالایی ندارد (۴،۲). نشانه‌های التهابی چون کشت نمونه ادرار مطمئن که در آن ۱۰۰/۰۰۰ کولونی یا بیشتر باکتری رشد کرده باشد ولی به وسیله آن نمی‌توان UTI

همراه با پیلونفریت حاد را از UTI قسمت تحتانی مجاری ادراری افتراق داد (۸). تصویربرداری سیستم ادراری، یا به کارگیری روش‌های تصویربرداری می‌توان با دقت بیشتری UTI را به دو نوع فوقانی و تحتانی تقسیم کرد. روش‌های تصویربرداری که می‌تواند در این زمینه کمک کننده باشد عبارتند از: التراسونوگرافی، داپلر، IVP، VCUG، DMSA و CT و MRI (تحقیقاتی) (۹). به هر حال فعلاً روش سنتی گرافی قشر کلیه با DMSA - ⁹⁹Tc (Dimercapto succinic acid) دقیق ترین روش تشخیص پیلونفریت حاد و اسکار می‌باشد که حساسیت ۸۶ درصد و ویژگی ۹۱ درصد دارد (۱۰). در سنتی گرافی نقص فوتونیک در اسکن کلیه بیمار با UTI تب‌دار که قابل برگشت باشد دال بر پیلونفریت حاد است. در موارد اسکار کلیه یافته فوق ثابت (در اسکن‌های بعدی) و غیر قابل برگشت است. التراسونوگرافی ساده معمولاً برای رد احتمال پیوهیدرونفروزیس (انسداد) انجام می‌شود.

اسکار کلیوی ناشی از پیلونفریت که اغلب همراه باریفلاکس مثانه به حالب می‌باشد به صورت آسیب کانونی یا منتشر کلیه است (۶). روش حساستر برای نشان دادن اسکار کلیوی تکنسیوم DMSA می‌باشد که در بسیاری از مراکز برای تعیین میزان بافت اسکار در کلیه به کار می‌رود. DMSA در سلول‌های لوله‌ای پروگزیمال تجمع یافته و به میزان کمی ترشح می‌شود و این روش مناسب برای مشاهده عملکرد پارانشیم می‌باشد. اسکار کلیوی که توسط DMSA تصویر می‌شود به صورت نواحی کانونی یا منتشر با کاهش برداشت در کورتکس کلیوی ظاهر می‌شود. سایر تصاویر ایجاد شده می‌تواند به صورت صاف یا نازک شدن کورتکس یا حتی نقایص گوه‌ای شکل (Wedge-shape) پارانشیمی می‌باشد. از موارد دیگر استفاده از DMSA تعیین تغییرات حاد پیلونفریتیک در پارانشیم کلیوی است. پیلونفریت حاد

مواد و روش ها

این مطالعه از نوع تشخیصی بوده که در آن تعداد ۷۲ کلیه (۳۶ بیمار) (۸ پسر، ۲۸ دختر، حدود سنی یک ماه تا ۱۰۸ ماه و میانگین سنی ۲۷/۱۹ ماه) از کودکان بستری در بخش نفرولوژی کودکان بیمارستان بوعلی ساری در سال ۸۶-۸۵ مورد بررسی قرار گرفته است. معیارهای ورود به مطالعه، از میان کودکانی انتخاب شدند که سن آنان از یک ماه تا ۱۲ سال بوده و با علائم بالینی مثبت عفونت ادراری تب دار (تکرر ادرار، سوزش ادرار، اورجنسی، درد پهلو یا زیر شکم و یا در کودکان زیر یک سال تب بدون توجیه، اسهال، استفراغ و ادرار بدبو) مراجعه کرده بودند و نتیجه کشت ادرار با نمونه مطمئن مثبت بوده است. رضایت شرکت در مطالعه از والدین کودک گرفته شد و مطالعه در کمیته اخلاق مورد تایید قرار گرفته بود.

معیارهای خروج از مطالعه شامل:

- ۱- کودکانی که تاریخچه قبلی UTI داشتند.
 - ۲- کودکانی که جراحی بر روی سیستم ادراری آنها صورت گرفته است.
 - ۳- کودکانی که تاریخچه اسکار کلیوی داشتند (بر اساس مشاهده پرونده و DMSA قبلی)
 - ۴- کودکانی که بیماری مادرزادی کلیه مثل هیپوپلازی، دیسپلازی و یا بیماری زمینه ائی چون دیابت، گلو مرونفریت حاد و مزمن و ... داشتند.
- کودک واجد شرایط مطالعه تحت درمان مناسب قرار گرفته و سپس اقدامات زیر به ترتیب انجام گرفت:
- ۱- بررسی سیستم ادراری بوسیله التراسونوگرافی با تکنیک Grayscale (دستگاه زیمنس G50) با پروب کانوکس ۳ تا ۵ مگاهرتز توسط سونولوژیست صورت گرفت که طی آن مثانه، حالب، سیستم پیلوکالیسی، اندازه و ضخامت قشر کلیه بررسی و وجود هر نوع

در سیتی گرافی DMSA به صورت تیبیک، مناطق کانونی یا پراکنده از کاهش برداشت می باشد ولی در آن محدوده ضخامت قشر کلیه دست نخورده (و یا حتی همراه با افزایش) خواهد بود. هنگامی که نقایص ناشی از پیلونفریت حاد توسط نقایص ناشی از اسکار پوشیده شوند افتراق بین آنها بسیار مشکل خواهد بود. جالب است که تغییرات DMSA ناشی از پیلونفریت حاد معمولاً پس از درمان با آنتی بیوتیک ناپدید می شود (۱۱، ۱۲).

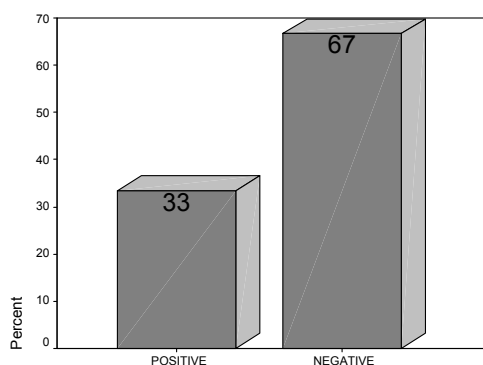
ضایعات حاد ممکن است پس از ده هفته از درمان بهبود یا بند (۱۳) اگرچه ممکن است تا ۴ ماه نیز بطول انجامند. ضایعات حاد در ۳۶ تا ۵۲ درصد موارد منجر به اسکار می شوند. تمامی روش های فوق دارای معایبی هستند که عبارتند از استفاده از اشعه رادیوکتیو و ایکس در آنها، بعضی تهاجمی بوده، بعضی هزینه بالائی دارند و این که اتلاف وقت و پی گیری طولانی مدت را طلب می نماید که تقریباً اکثر این شرایط در مورد روش DMSA صدق می کند. در سال های اخیر تمایل فراوانی به انجام داپلر در بین نفرولوژیست های اطفال به وجود آمده است. از مزایای التراسونوگرافی داپلر، فقدان اشعه رادیواکتیو، دفعات استفاده از آن، در دسترس بودن، بدون درد، غیرتهاجمی و ارزان بودن است (۱۶، ۱۵، ۱۴، ۱۳). هدف از انجام تحقیق تعیین ارزش قدرت تشخیصی اولتراسونوگرافی داپلر در UTI تب دار کودکان می باشد. لذا ما در این تحقیق قصد داریم نشان دهیم که اولاً روش اولتراسونوگرافی داپلر (اندازه گیری RI شریان کلیه) روش جایگزین مناسب و مطمئن به جای روش TC-DMSA در بررسی و تشخیص UTI تب دار (APN) در کودکان است و ثانیاً می خواهیم نشان دهیم براساس میزان RI اندازه گیری شده در کدام بیمار UTI تب دار نیاز به درمان کامل تر و پیگیری بیشتری می باشد.

نرم افزار SPSS12 شده و توسط فرمول آماری X^2 و محاسبه ضریب همبستگی، حساسیت، ویژگی و ارزش اخباری مثبت و منفی مورد آنالیز قرار گرفت.

یافته ها

در مطالعه ما تعداد ۵۶ کلیه (۷۷/۸ درصد) مربوط به بیماران مؤنث و تعداد ۱۶ کلیه (۲۲/۲ درصد) مربوط به بیماران مذکر بود. سن متوسط بیماران ۲۷/۱۹ ماه و بیشترین فراوانی سنی شامل رده سنی ۱۲ ماهه و به میزان ۱۸ درصد بوده است. همچنین متوسط وزن بیماران ۹/۷ کیلوگرم است. از نظر میکروارگانیزم مسؤل ایجاد عفونت ادراری، باکتری E.coli میزان ۷۰ درصد را به خود اختصاص داده و بقیه شامل پسودومونا و انتروباکتر می باشند.

در ۸ کلیه (۱۱/۱ درصد) بیماران بررسی شده، وجود ریفلاکس ادراری آشکار بود در حالی که در ۶۴ کلیه (۸۸/۹ درصد) ریفلاکس وجود نداشته است. در ۲۵ کلیه (۳۴/۷ درصد) نتیجه اسکن DMSA مثبت و حاکی از وجود پیلونفریت حاد بوده است در حالی که در مابقی ۴۷ کلیه (۶۵/۳ درصد) نتیجه DMSA منفی بود (نمودار شماره ۱).



RI \geq 0.7

نمودار شماره ۱: توضیح فراوانی موارد RI طبیعی و غیرطبیعی در بیماران مورد بررسی

تغییرات و ناهنجاری معلوم می شود. سپس داپلر برای بررسی میزان اندکس مقاومت عروقی (RI) شریان اینترلوبولار در نواحی فوقانی، میانی و تحتانی کلیه انجام شده و نتایج این بررسی در پرسشنامه ثبت شد.

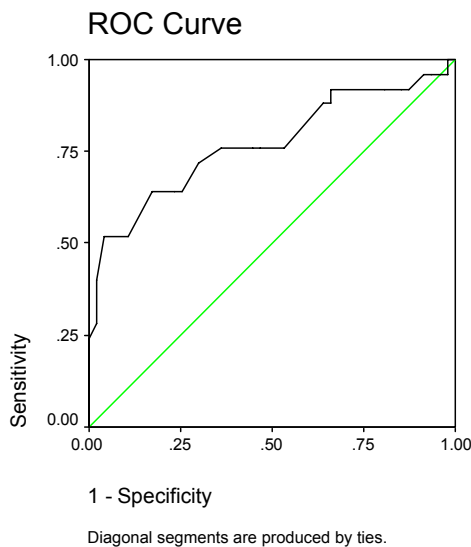
۲- در هفته اول پس از شروع درمان و بلافاصله بعد از منفی شدن کشت ادرار، بررسی سیستویورتروگرافی حین تخلیه ادرار (VCUG) به روش رادیولوژی با ماده حاجب توسط رادیولوژیست انجام شد. این روش استاندارد طلائی برای VUR بوده که طی آن متانه، حالب و سیستم پیلوکالیسی بررسی شد و وجود ناهنجاری یا ریفلاکس معلوم شده و در پرسشنامه ثبت گردید. درجه بندی آن برطبق کمیته مطالعه بین المللی ریفلاکس انجام شد. گرید ۱ نوع خفیف، گرید ۲ و ۳ نوع متوسط و گرید ۴ و ۵ نوع شدید ریفلاکس در نظر گرفته شد.

۳- در طول هفته اول بعد از شروع درمان برای کودک مبتلا، سنتی گرافی کلیه ها با ماده رادیوایزوتوپ TC-DMSA توسط همکار متخصص پزشکی هسته ای انجام شد. این روش استاندارد طلائی برای تشخیص پیلونفریت حاد بود و نتیجه این بررسی در پرسشنامه ثبت گردید. که درجه بندی خاصی بشرح زیر به کار رفت:

- ۰- فقدان ضایعه کلیوی (UTI تحتانی)
- ۱- ضایعه خیلی خفیف کلیوی (نقص کمتر از ۵ درصد سطح ناحیه)
- ۲- ضایعه خفیف کلیوی (نقص ۱۰-۵ درصد سطح ناحیه)
- ۳- ضایعه متوسط کلیوی (نقص ۳۰-۱۰ درصد سطح ناحیه)
- ۴- ضایعه شدید کلیوی (نقص بیشتر از ۳۰ درصد سطح ناحیه)

اطلاعات حاصله از بررسی های التراسونوگرافی، داپلر، VCUG, DMSA که در پرسشنامه درج شده وارد

اندکس داپلر (RI) مساوی است با $0/6950$ بیشترین حساسیت و ویژگی را برای تشخیص پیلونفریت حاد دارد که از نظر عددی بسیار نزدیک به اندکس داپلر انتخاب شده از مطالعات قبلی می‌باشد (نمودار شماره ۲).



نمودار شماره ۲: جدول متغیرهای تست و منحنی خاصه محرکه گیرنده

از تعداد کل ۲۵ کلیه که براساس نتیجه DMSA مبتلا به پیلونفریت حاد بوده‌اند تعداد ۷ کلیه همزمان مبتلا به ریفلاکس بوده‌اند که اندکس داپلر متوسط آن‌ها $RI = 0/6911$ بوده و در ۱۸ کلیه ریفلاکس وجود نداشته است که اندکس متوسط آنها $RI = 0/6943$ بوده است.

بحث

در این تحقیق ما ارزش‌های تشخیصی التراسونوگرافی داپلر و DMSA را مخصوصاً در کودکان مبتلا به پیلونفریت حاد و یافته‌های سونوگرافیک مثبت در مرحله حاد که ممکن است اسکار بعدی را در پی داشته باشد مقایسه می‌نماییم (۱۷، ۱۸). در ضمن در این مطالعه ما به بررسی امکان استفاده از

با توجه به این که حد طبیعی اندکس داپلر (RI) با اتکا به مطالعات گذشته عدد $0/7$ در نظر گرفته شده در بررسی سونوگرافی داپلر تعداد ۲۴ کلیه ($33/3$ درصد) اندکس داپلر (RI) بیشتر از $0/7$ و ۴۸ کلیه ($66/7$ درصد) اندکس داپلر (RI) کمتر از $0/7$ داشته‌اند. از تعداد کل ۲۵ کلیه که DMSA مثبت داشته‌اند (کلیه مبتلا به پیلونفریت حاد) تعداد ۱۶ کلیه (64 درصد) دارای RI بیشتر از $0/7$ و تعداد ۹ کلیه (36 درصد) دارای RI کمتر از $0/7$ بوده‌اند.

همچنین از تعداد ۴۷ کلیه سالم که DMSA آن‌ها منفی بوده است ۸ کلیه (17 درصد) دارای RI بالاتر از $0/7$ و تعداد ۳۹ کلیه (83 درصد) دارای RI کمتر از $0/7$ بوده‌اند. با توجه به حد طبیعی RI، $0/7$ حساسیت و ویژگی اندکس داپلر (RI) برای تشخیص پیلونفریت حاد و مقایسه با اسکن DMSA به ترتیب 64 درصد و 83 درصد می‌باشد. از تعداد ۲۴ کلیه که اندکس داپلر (RI) بالاتر از حد طبیعی (RI بیشتر از $0/7$) داشته‌اند، تعداد ۱۶ کلیه ($66/7$ درصد) در بررسی اسکن DMSA مبتلا به پیلونفریت حاد بوده‌اند و تعداد ۸ کلیه ($33/3$ درصد) در بررسی DMSA سالم بوده‌اند.

از تعداد ۴۸ کلیه که اندکس داپلر (RI) کمتر از حد طبیعی (RI کمتر از $0/7$) داشته‌اند، تعداد ۹ کلیه ($18/8$ درصد) در بررسی اسکن DMSA مبتلا به پیلونفریت حاد بوده‌اند و تعداد ۳۹ کلیه ($81/2$ درصد) در بررسی DMSA سالم تشخیص داده شده‌اند.

با توجه به حد نرمال $RI < 0/7$ ارزش اخباری مثبت و منفی اندکس داپلر (RI) برای تشخیص پیلونفریت حاد در مقایسه با روش DMSA به ترتیب $66/7$ درصد و $81/3$ درصد خواهد بود (نمودار شماره ۲).

علی‌رغم این که در این مطالعه براساس تحقیقات و مقالات قبلی عدد $0/7$ را برای حد نرمال (Cut off) اندکس داپلر در نظر گرفته شده ولی با توجه به منحنی Roc و جدول به دست آمده از آن رد این مطالعه

علت میزان پایین پالایش گلو مرولی گاهی اوقات بالاتر است.

بنابراین ما براساس مطالعات قبلی میزان $RI = 0.7$ را به عنوان cutoff value برای تشخیص پیلونفریت حاد در نظر گرفته ایم ولی همان طور که در قسمت نتایج اشاره شده cut-off point در مطالعه (0/6950) بسیار نزدیک به عدد 0/7 می باشد. چون حساسیت DMSA 100 درصد نیست، DMSA طبیعی قطعاً UTI فوقانی را رد نمی کند. لذا به به کارگیری توأم داپلر می تواند درصد تشخیص پیلونفریت حاد را افزایش دهد. افزایش RI می تواند در پیلونفریت، اسکار یا هر دو رخ دهد، حالاتی که در UTI تب دار مشاهده می گردد (25، 12).

بروز اسکار همیشه به وجود ریفلاکس مرتبط نیست و ممکن است ناشی از پیلونفریت باشد. در هر صورت با وجود همزمان ریفلاکس و پیلونفریت احتمال تشکیل اسکار کلیه افزایش می یابد. بعضی محققان معتقدند در بیمارانی که DMSA و التراسونوگرافی طبیعی بود نیاز به VCUG ندارند. در مقابل کودکان با یافته های غیرطبیعی DMSA در پیلونفریت حاد در خطر بروز اسکار کلیوی هستند. پی گیری کافی شامل التراسونوگرافی داپلر، بررسی رشد کلیه و DMSA بعدی برای تشخیص اسکار می بایست مدنظر قرار گیرد (26). در مطالعه حاضر جمعاً 72 کلیه با تشخیص پیلونفریت حاد شرکت داشته اند که جمعیت مؤنث نسبت به مذکر تقریباً بیشتر از سه برابر بوده است همان طور که در قسمت نتایج اشاره شده اوج سنی و وزنی بیماران ما به ترتیب 10 ماه و 10 کیلوگرم می باشد. در میان افرادی که با توجه به علائم بالینی و آزمایشگاهی UTI تب دار برای آن ها تشخیص پیلونفریت حاد مطرح شده بود تنها 34/7 درصد آن ها روش اسکن DMSA تایید کننده تشخیص اولیه بوده است و این عدد در روش اندازه گیری اندکس داپلر 33/3 درصد می باشد که تقریباً مشابه هم هستند. در حقیقت ارتباط بسیار معناداری مابین اندکس داپلر و

سونوگرافی داپلر و اندازه گیری اندکس داپلر برای تشخیص پیلونفریت حاد در کودکان به جای استفاده از روش DMSA به عنوان یک روش مرجع پرداخته ایم. یافته های التراسونوگرافی داپلر و DMSA به نظر می رسد براساس تئوری فاز عروقی (جریان عروقی آرام) در پیلونفریت است (19). در التراسونوگرافی رنگی (و Power) تلاش برای تشخیص ناحیه متلی هیپوواسکولر مشهور در نقشه عروقی کلیه ها به دنبال ابتلای عفونت نسج کلیه است ولی در سونوگرافی داپلر ضربانی از اندکس مقاومت عروقی کلیه ها استفاده می شود (20).

اندکس مقاومت عروقی (RI) یک معیار فیزیولوژیکی است که میزان مقاومت عروق کلیوی را منعکس می کند. این روش امکان تشخیص تغییرات خفیف جریان خون کلیوی را که ممکنست با اندکس مقاومت عروق داخل کلیوی (RI) اندازه گیری شود را می دهد لذا وضعیت جریان خون کلیه را مشخص می کند. علی رغم کاربرد جهانی استفاده از سونوگرافی داپلر در ارزیابی بیماری کلیوی کودکان مطالعات کمی در مورد مقادیر نرمال اندکس داپلر در کودکان انجام شده است. در مطالعه ozcelik و همکاران RI حدود 0/715 به عنوان معیار افتراق UTI فوقانی از تحتانی در نظر گرفته اند (21). در مطالعه Akdilli و همکاران افزایش RI را در UTI تحتانی نیز ذکر شده است (22). در مطالعه Frauscher و همکاران ریفلاکس های گرید پایین با RI زیر 0/7 بودند و افزایش RI تا حدود 0.7 ± 0.07 در ریفلاکس های گرید 4 و 5 مشاهده گردید (10). در مطالعه Sigirci و همکاران تا 54 ماهگی RI کودکان بیشتر از بالغین ذکر شده است (23).

Kuzmic و همکارانش میزان اندکس داپلر متوسط 0.7 ± 0.05 در بچه های سالم 6-2 سال را ثبت کرده اند (24) اتفاق نظر در مورد RI در بالغین و کودکان به این شرح است که در بالغین، RI طبیعی شریان کلیه و شاخه هایش 0.1 ± 0.065 است و در نوزادان احتمالاً به

مبتلا به UTI تب‌دار رد نمود. ضمناً در مواردی التراسونوگرافی ممکن است بعضی ضایعات را که در DMSA غیرقابل مشاهده بودند نشان دهد. محققان معتقدند که التراسونوگرافی داپلر و DMSA قطعاً ضایعات یکسانی را نشان نمی‌دهند و گاهی اوقات مکمل هم می‌باشند.

براساس این مطالعه نتیجه‌گیری می‌شود:

۱- کودکانی که تشخیص اولیه UTI تب‌دار دارند و اندکس داپلر (RI) آن‌ها بالاتر از ۰/۷ است با تشخیص پیلونفریت حاد (Upper UTI) درمان شوند که این گروه نیاز به درمان کامل تر با آنتی‌بیوتیک دارند و در صورت صلاحدید می‌توان بعد از ۶ ماه جهت بررسی عملکرد و اسکار در کلیه DMSA تشخیصی برای آن‌ها پیشنهاد کرد که این گروه در این مطالعه ۳۳ درصد از بیماران را تشکیل می‌دادند.

۲- کودکانی که تشخیص اولیه UTI تب‌دار دارند و اندکس داپلر آنها کم تر از ۰/۷ است نیازی به DMSA تشخیص ندارند و در صورت صلاحدید پیگیری در حد انجام آنالیز آزمایشگاهی ادرار مجدد کافی است که این گروه در این مطالعه ۶۷ درصد از بیماران را تشکیل می‌دادند.

۳- اندازه‌گیری RI شریان کلیه کودکان مبتلا به UTI تب‌دار می‌تواند مکمل سنتی گرافی باشد و نیز در پی‌گیری بیماران مبتلا به پیلونفریت حاد به کار رود.

۴- جهت رد وجود ریفلاکس پیشنهاد می‌شود روش استاندارد VCUG انجام شود.

سپاسگزاری

از همکاران محترم بخش نفرولوژی و داپلر مرکز آموزشی درمانی بوعلی سینای ساری که صمیمانه ما را در انجام این تحقیق حمایت نموده‌اند تشکر می‌نمایم.

شدت آسیب کلیوی نشان داده شده توسط اسکن DMSA وجود دارد. البته نتایج نشان می‌دهد که مثبت کاذب و منفی کاذب هم به طور قابل توجهی در سونوگرافی داپلر و اندازه‌گیری RI در مقایسه با اسکن DMSA وجود نداشته است به طوری که ۳۶ درصد از بیمارانی که جواب DMSA آن‌ها مثبت بوده سونوگرافی داپلر منفی RI کم‌تر از ۰/۷ و ۱۷ درصد از کسانی که DMSA آن‌ها منفی بوده سونوگرافی داپلر مثبت (RI بیشتر از ۰/۷) داشته‌اند.

با توجه به نتایج به دست آمده حساسیت و ویژگی اندازه‌گیری اندکس داپلر در مقایسه با روش DMSA در این مطالعه به ترتیب ۶۴ و ۸۳ درصد ارزیابی می‌شود. که نسبت به مطالعات قبلی تقریباً مشابه می‌باشد. به عنوان مثال می‌توان به مطالعه OZCELIK و همکاران در سال ۲۰۰۲ در ترکیه اشاره کرد که حساسیت و ویژگی اندکس داپلر را در تشخیص پیلونفریت حاد به ترتیب ۸۰ و ۸۹ درصد محاسبه کرده‌اند. با توجه به ارزش اخباری مثبت (۶۶/۷) و ارزش اخباری منفی (۸۱/۳) می‌توان نتیجه گرفت که استفاده از سونوگرافی داپلر و اندازه‌گیری اندکس داپلر می‌تواند در تشخیص پیلونفریت حاد در کودکان ارزشمند تلقی شود. ارزیابی RI متوسط و مقایسه آن در کلیه‌هایی که ریفلاکس داشته‌اند با کلیه‌هایی که ریفلاکس در آن‌ها مشاهده نشده نشان داده که تفاوت معنی‌داری بین آن‌ها وجود ندارد ($P = ۰/۹۲۹$). به این معنی که اندازه‌گیری اندکس داپلر (RI) برای پیش‌بینی وجود ریفلاکس در افراد مبتلا به پیلونفریت حاد چندان ارزشمند نمی‌باشد. در مجموع نتایج نشان‌دهنده آن است که ارتباط معنی‌داری بین افزایش اندکس داپلر و بیماری کلیوی به علت پیلونفریت حاد وجود دارد و با توجه به ویژگی نسبتاً بالای اندکس داپلر (۸۳ درصد) و ارزش اخباری منفی (۸۱ درصد) می‌توان گفت که با اندازه‌گیری اندکس داپلر تقریباً به صورت مطمئن می‌توان پیلونفریت حاد را در کودکان

فهرست منابع

1. Hodson CJ, Wilson S. Natural history of chronic pyelonephritis scarring. *BMJ. pediatric nephrology* – 1965; 191-194.
2. Sivastava RN, Bagga A. *pediatric nephrology*. 2004; 265-239-243-251.
3. Tomson J, MC Donald S. Onacute pyelonephritis due to bacillus coli as it occurs in infancy with pathological report on two fatal case. *QJM*. 1991; 251-268.
4. Avaner E, Harmon W, Niavdet P. *pediatric nephrology*-2004; 1008-1013.
5. Stokland E, Hellstrom M, Jacobsson B. evaluation of DMSA Sintigraphy and urography in assessing both acute and permanent renal damage in children. *Acta radiological*. 1998; 447-452.
6. swischuk L. *imaging of the newborn, infant and young child*. 5ed. 2004; lippincott Williams & wilkins. 600-604.
7. Kuhn J, slovis T, Haller J. *Coffey's pediatric Diagnostic imaging* mosby 10ed. 2004; 1807-1810.
8. Hellstrom A, Hanson E, Hansson S, et al. et al. association between urinary symptoms at 7 years old and previous urinary tract infection. *Arch Dis childhood* 1999; 66: 232-234.
9. Winberg J. Epidemiology of symptomatic urinary tract infection in childhood. *Acta paediatrica* 1974; suppl 252: 1-20.
10. Frauscher F, Radmayr C, Klauser A, Helweg G, Amort B, zur Nedden D, et al. Assessment of renal resistance index in children with VUR. *Ultraschall med*. 1999 Jun; 20(3): 93-7.
11. Moretti JH. Dimercaptosuccinic acid complexes: their structure, biological behaviour and renal localization. *Academic press*, 1982; 25-31.
12. Rushton HG. The evaluation of acute pyelonephritis and renal scarring with Tc-dimercaptosuccinic acid renal sintigraphy: evolving concepte and future directions. *Pediatr Nephrol* 1997; 108: 120.
13. Rushton HG, Majd M. Dimercaptosuccinic acid renal scintigraphy for evaluation of pyelonephritis and scarring: review of experimental and clinical studies. *J urol* 1992; 148: 1726-32.
14. Majd M, rushton HG, Jantausch B, Wiedermann B. Relationship among vesicoureteral reflux, P-fimberiated E-Coli and acute pyelonephritis in children with febrile UTL. *J pediatr* 1991; 119: 578.
15. Tappin DM, Murphy AV, Mocan H. A prospective study of children with first acute symptomatic E.coli UTI. *Acta Pediatr Scand*. 1989; 78: 723.
16. Stokland E, Hellstrom M, Jacobson B, Jodal U, Lundgren P, Sixt R. Early 99mTc dimercaptosuccinic acid(DMSA) Scintigraphy in symptomatic first time urinary infection. *Acta pediatr* 1996; 37: 1731-34.

17. Rushton HG, Majd M, Jantusch B, Wiedermann BL, Belman AB. Renal scarring following reflux and nonreflux pyelonephritis evaluation with 99-Tc DMSA scintigraphy, *J Urol* 1992; 145: 1327-1332.
18. Jakobsson B, Berg U, svensson L. Renal scarring after acute pyelonephritis. *Arch Dis Child* 1994; 70: 111-115.
19. Parkhouse HF, Godley ML, Cooper J, Risdon RA, Ronsley PG. Renal scarring with 99^m TC-Labelled DMSA in the detection of acute pyelonephritis: an experimental study in pig. *Nucl Med Commun* 1989; 10: 63-70.
20. Jakobson B, Berg U, svensson L. Transient pyelonephritic change on TC. DMSA for least five month after infection. *Arch Dis Childhood* 1997; 86: 803-807.
21. Hitzel A, Liard A, Vera P, Manrique A, Menard JF, Dacher JN. Color and power doppler sonography versus DMSA Scintigraphy in Acute pyelonephritis of renal scarring. *J Nucl Med* 200; 27-32.
22. Ozcelik G, Tugcin A, Aktas S, Fetickaya F. Resistive index in febrile uti predictive value of Renal outcome pediatric nephrology. 2004; 19: 148-152.
23. Akdilli A, Karaman CZ, Basak O, Aydogdu A. The diagnostic value of intrarenal colour duplex doppler ultrasonography in children with lower UTI. *Pediacter Radiol* 1999; 29(12): 897-900.
24. Sigiri A, Tarik H, Akyncey A, Temel I, Gulcan H, Aslan M, et al. Renal interlobar artery parameters with duplex Doppler sonography and correlation with age plasma Renin and aldosterone levels in headthy children. *AJR* 2006; 186: 828-832.
25. Morin D, Veyrac C, Kotzki C, Lopez C, Dalla Vale F, Durand MF. Comparison of ultrasound and DMSA changes in acute pyelonephritis. *Pediatric Nephrology Springer* 1999; 219-222.
26. Craig JC, wheeler DM, Irwing L, Howman- Giles RB. how accurate is DMSA for the dianosis of ocute pyelonephritis? A meta analysis of experimental studies. *J Nucl Med* 2000; 986-993.
27. Rosenberg AR, Rossleigh MA, Brydon MP, et al. Evaluation of acute urinary tract infection in children by DMSA. 1992; 148: 1746-1749.
28. Kuzmic AC, Brkljacic D, Galesic K. Doppler sonographic renal resistance index in healthy children. *Eur Radiol* 2000; 10: 1644- 1648.