

فصلنامه علوم زیستی دانشگاه آزاد اسلامی واحد زنجان

شماره پیاپی ۶، جلد ۲، شماره ۳، تابستان ۱۳۸۸، صفحه ۲۳ تا صفحه ۳۰

بررسی تاثیر عصاره آبی - الکی گیاه یونجه بر ترمیم و بازسازی اپی تلیوم پوست لاله گوش خرگوش

جینا خیاط زاده^۱، محمدرضا میرزایی^۲، مجید فرهودی^۳، مریم تهرانی پور^۱

۱- استادیار گروه زیست شناسی، دانشگاه آزاد اسلامی واحد مشهد. J_Kh329@yahoo.com

۲- دانشجوی کارشناسی ارشد زیست شناسی جانوری - تکوینی، دانشگاه آزاد اسلامی واحد مشهد.

۳- استادیار موسسه سرم سازی رازی مشهد.

تاریخ پذیرش: ۸۸/۲/۲۶

تاریخ دریافت: ۸۷/۱۲/۳

چکیده

در میان ملل مختلف از دیرباز گیاهان متفاوتی به عنوان التیام بخش استفاده شده‌اند از جمله این گیاهان، یونجه به دلیل داشتن ویتامین‌های مختلفی از جمله ویتامین A و C می‌تواند در برخی فرآیندهای بیولوژیک موثر باشد. اثرات ویتامین A و مشتقات آن بر بافت‌های اپی تلیال در درمان و ترمیم زخم‌های پوستی مورد بررسی قرار گرفته است. از آن جا که ترکیبات طبیعی نسبت به مواد شیمیایی دارای اثرات جانبی کمتری در درمان بیماری‌های پوستی هستند، هدف از این پژوهش بررسی اثر عصاره آبی-الکی گیاه یونجه بر روند ترمیم و التیام اپی تلیوم است. در این پژوهش تعداد ۶ سر خرگوش سفید نر نژاد نیوزیلندی به وزن تقریبی ۱/۵ کیلوگرم انتخاب و تعداد ۴ سوراخ دایره‌ای شکل به قطر ۴ میلی متر در هر گوش ایجاد گردید. در هر خرگوش سوراخ‌های یک لاله گوش روزانه توسط عصاره آبی - الکی یونجه (تجربی) و سوراخ‌های لاله گوش دیگر توسط سالین نرمال (کنترل) به طور موضعی تا زمان بسته شدن سوراخ‌ها تیمار شدند. بررسی‌های میکروسکوپی منطبق بر نتایج آماری نشان داد که در تمام موارد سوراخ‌های تیمار شده با عصاره به طور معنی‌داری روند ترمیم سریع تری را نسبت به نمونه‌های کنترل دارد. در بررسی‌های میکروسکوپی نیز افزایش معنی‌داری در ضخامت اپیدرم و نیز افزایش اندازه و تعداد پایلی‌های درم در نمونه‌های تجربی نسبت به گروه کنترل دیده شد. با توجه به نتایج فوق شاید بتوان نتیجه‌گیری کرد که عصاره گیاه یونجه احتمالاً دارای نقشی موثر بر روند ترمیم زخم است.

کلید واژه: الکی یونجه - عصاره آبی، ترمیم، اپی تلیوم پوستی.

مقدمه

از داروها و پمادهای متعددی برای ترمیم زخم‌های باز استفاده می‌گردد که هر کدام دارای نواقص، محدودیت‌ها و اثرات جانبی متعددی است (۳، ۱۷). در طب سنتی نیز از گیاهانی هم چون *Aloe vera* (صبر زرد)، *Centella asiatica* (آب قاشقی) و *Achillea millefolium* (بومادران) و مواد طبیعی گوناگونی مانند عسل و مومیایی برای ترمیم زخم‌ها استفاده می‌شود (۱، ۵، ۶، ۱۲، ۱۴، ۱۸). ترکیب شیمیایی گیاه یونجه دارای ویتامین‌ها و مواد معدنی مختلف از جمله ویتامین C فراوان (موثر در

زخم بخشی آسیب دیده از پوست، غشاء مخاطی و یا سطح هر اندامی از بدن می‌باشد که ممکن است در اثر عوامل فیزیکی، شیمیایی و بیولوژیکی ایجاد شود (۴). التیام زخم‌ها فرآیندی پیچیده اما عمدتاً منظم است که در چهار مرحله صورت می‌گیرد: دوباره‌سازی بافت پوششی سطح زخم، مهاجرت فیبروبلاست‌ها جهت تشکیل کلاژن مورد نیاز، تشکیل نسج التیامی و سرانجام جمع شدن یا انقباض زخم (۱۶). درمان زخم‌ها یکی از اساسی‌ترین مسائلی است که بشر از ابتدای خلقت با آن روبرو بوده است.

سپس محلول از صافی عبور داده شده تا محلول آبی- الکی از ذرات گیاه جدا شود. به دلیل وجود ویتامین C در گیاه یونجه و آسیب پذیری زیاد آن در برابر حرارت سعی گردید تا از حرارت دیدن عصاره و آسیب رسیدن به محلول جلوگیری شود. برای جلوگیری از تخریب و آلودگی، محلول در ظروف شیشه‌ای کوچک بسته بندی و در یخچال نگهداری می‌شد. جهت جلوگیری بیشتر از آلودگی، هر ظرف برای مدت یک هفته استفاده می‌گردید.

نحوه تیمار زخم‌ها با عصاره آبی- الکی گیاه یونجه

William boyce در بررسی روند ترمیم سوراخ‌های ایجاد شده در گوش خرگوش نشان داد که گوش چپ با سرعت بیشتری نسبت به گوش راست ترمیم می‌گردد (۱۱). بدین منظور به طور تصادفی خرگوش‌ها به دو گروه ۳ تایی تقسیم گردیدند. در گروه اول گوش راست به عنوان نمونه تجربی و گوش چپ به عنوان نمونه کنترل مد نظر قرار گرفت و در گروه دوم بر عکس عمل گردید. سوراخ‌های تجربی هر روز در زمان ثابت و مشخص تا زمان بسته شدن سوراخ‌ها توسط عصاره، تیمار موضعی گردیده و سوراخ‌های کنترل این خرگوش‌ها هر روز در همان زمان توسط سالی‌ن نرمال (فقط به عنوان حذف عامل محرک) تیمار موضعی گردیدند.

روش اندازه‌گیری مساحت سوراخ‌های لاله گوش

اندازه سوراخ‌های در حال ترمیم گروه تیمار و کنترل در روزهای مختلف توسط کاغذ میلی متری اندازه‌گیری و در جدولی که به همین منظور تنظیم گردیده بود ثبت گردید (جدول ۱). علاوه بر اندازه‌گیری مساحت سوراخ‌ها، در هر روز ناحیه آسیب در نمونه تجربی و کنترل از نظر بروز التهاب، آلرژی، عفونت یا هر تغییر احتمالی ایجاد شده در جریان آزمایش مورد بررسی قرار می‌گرفت.

نمونه‌برداری مجدد از سوراخ‌های در حال ترمیم و

تهیه مقاطع میکروسکوپی

به منظور بررسی مقاطع میکروسکوپی، پس از سوراخ کردن نمونه‌ها، هر ۵ روز یک بار از سوراخ‌های مورد

کلاژناسیون بافتی)، ویتامین A (موثر در رشد و نمو بافت پوششی، افزایش پیوندهای عرضی کلاژن و بنابراین افزایش استحکام نیروی گسیختگی زخم (strength wound-breaking)، عنصر روی (لازم برای فعالیت آنزیم‌های سنتز کننده DNA، تقسیم سلولی و سنتز کننده پروتئین که از فرآیندهای لازم و ضروری برای بازسازی و ترمیم بافت هستند) و اسیدهای آمینه مانند آرژینین می‌باشد (۲۰، ۱۰، ۲۸)، لذا در این تحقیق اثر درمانی گیاه یونجه بر ترمیم زخم‌های پوستی در مدل حیوانی مورد مطالعه قرار گرفت.

مواد و روش‌ها

تعداد ۶ سر خرگوش نرسفید نژاد نیوزیلندی به وزن تقریبی ۱/۵ کیلوگرم از مرکز سرم سازی رازی مشهد تهیه و در حیوان خانه همان مرکز (درجه حرارت اتاق 20 ± 2 و درجه سانتی‌گراد و مدت روشنایی- تاریکی ۱۲:۱۲ ساعت) نگهداری شدند.

روش سوراخ کردن گوش خرگوش

قبل از سوراخ کردن گوش‌ها، محل‌های مورد نظر به کمک الکل و ساوین کاملاً ضد عفونی و موهای اضافی در سطح پشتی و شکمی لاله گوش‌ها پاک شد. جهت بی‌حس کردن گوش‌های خرگوش از اسپری لیدوکائین استفاده گردید. سپس موقعیت سوراخ‌ها در قسمت میانی (Medial) مشخص گردید. برای سوراخ کردن گوش‌های خرگوش از انبرهای مخصوصی که به همین منظور تهیه گردیده بود، استفاده شد و سوراخ‌هایی به قطر ۴ میلی‌متر و در هر گوش به تعداد ۴ سوراخ ایجاد شد. لذا جمعاً تعداد ۴۸ سوراخ جهت مطالعه ایجاد گردید.

روش کار جهت استخراج عصاره گیاه یونجه

برای استخراج عصاره آبی- الکی گیاه یونجه از روش خیساندن استفاده گردید. به طوری که گیاه یونجه ابتدا به خوبی شسته، خرد شده و در الکل ۷۰ درجه به مدت ۴۸ ساعت قرار داده شد. سپس ظرف محتوی محلول را بر روی شیکر به مدت ۱۲ ساعت قرار داده تا به خوبی غشای بافت‌های گیاه یونجه تخریب و عصاره آن خارج شود.

دهم صورت گرفت. میانگین زمان بسته شدن سوراخ‌ها در نمونه‌های تجربی روزیست و یکم و در نمونه‌های کنترل در روز بیست و هشتم بود. مقایسه درصد بهبودی در دو گروه در روزهای مختلف نشان می‌دهد که به جز ۴ روز اول ($p\text{-value}=0/064 > a=0/05$) در بقیه روزهای مورد بررسی اختلاف معنی‌داری بین نمونه تجربی و کنترل از نظر زمان بسته شدن سوراخ وجود دارد.

نتایج میکروسکوپی

بررسی‌های میکروسکوپی نشان می‌دهد ضخامت اپی‌تلیوم در محل ترمیم در نمونه تجربی نسبت به نمونه کنترل افزایش بیشتری یافته و از روز بیستم تا بیست و هفتم ضخامت اپی‌تلیوم در نمونه تجربی نسبت به نمونه کنترل کاهش معنی‌داری یافته است (نمودار ۲ و شکل ۱).

از نظر اندازه پاپیلی‌های ایجاد شده نیز اندازه پاپیلی‌های درمی در نمونه‌های تجربی و کنترل یکسان نمی‌باشند. میانگین اندازه پاپیلی‌ها ابتدا در نمونه تجربی در روزهای پنجم و دهم بیشتر از نمونه کنترل و از روز ۱۵ تا روز ۲۷ یعنی زمان بسته شدن ماکروسکوپی سوراخ، میانگین اندازه پاپیلی‌های درمی در نمونه تجربی نسبت به کنترل کمتر بود (نمودار ۳ و شکل ۲). در مقایسه روند ترمیم در روزهای پنجم و دهم از زمان ایجاد سوراخ، ظهور پاپیلی‌های درمی به طور معنی‌داری در نمونه تجربی با سرعت و تعداد بیشتری نسبت به کنترل صورت گرفتند ولی از روز پانزدهم تا زمان بسته شدن سوراخ‌ها، این تفاوت بین نمونه‌های تجربی و کنترل معنی‌دار نمی‌باشد (نمودار ۴ و شکل ۱).

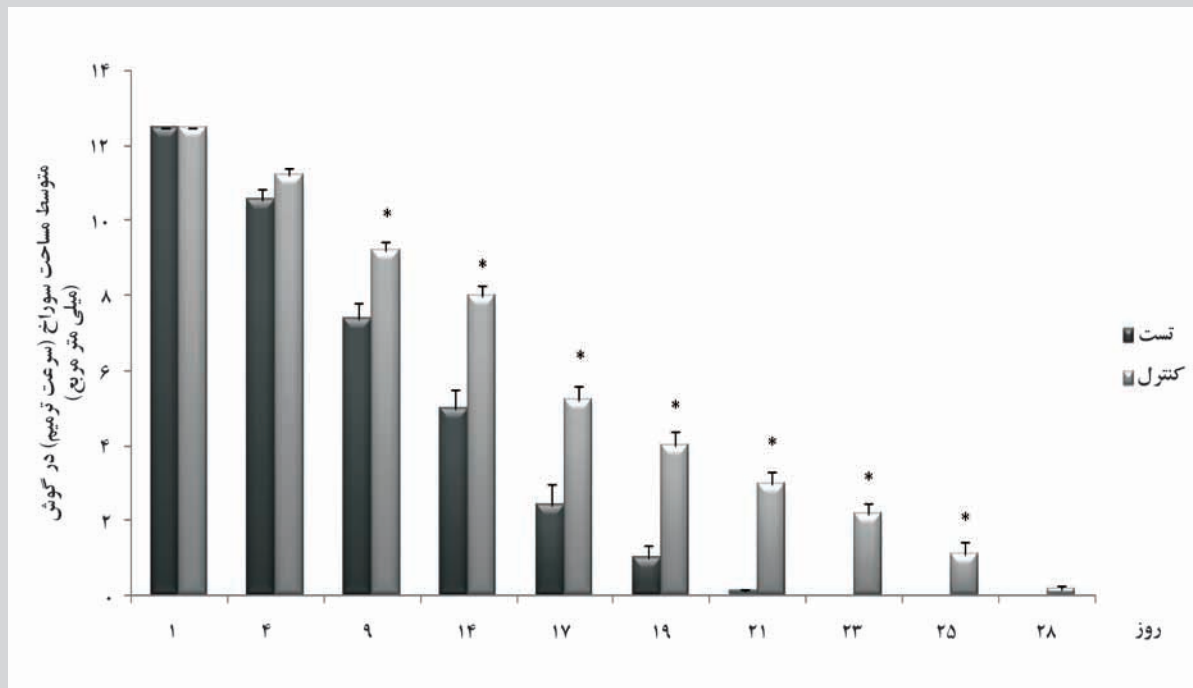
نظر پانچ مجدد با قطر ۸ میلی‌متر مشابه روش قبل انجام شد. ابتدا نمونه با سرم فیزیولوژیک شسته شد و سپس در محلول فرمالین ۱۰ درصد جهت تثبیت غوطه‌ور گردید. بعد از انجام مراحل پاساژ بافتی از نمونه‌ها مقاطع به ضخامت ۶ میکرون تهیه شد و با رنگ آمیزی مضاعف (هماتوکسیلین-اوتوزین) رنگ شدند. مشاهده میکروسکوپی لام‌ها برای بررسی ضخامت اپی‌تلیوم و اندازه و تعداد پاپیلی‌های درم برای مقایسه بین نمونه و کنترل صورت گرفت.

تحلیل آماری

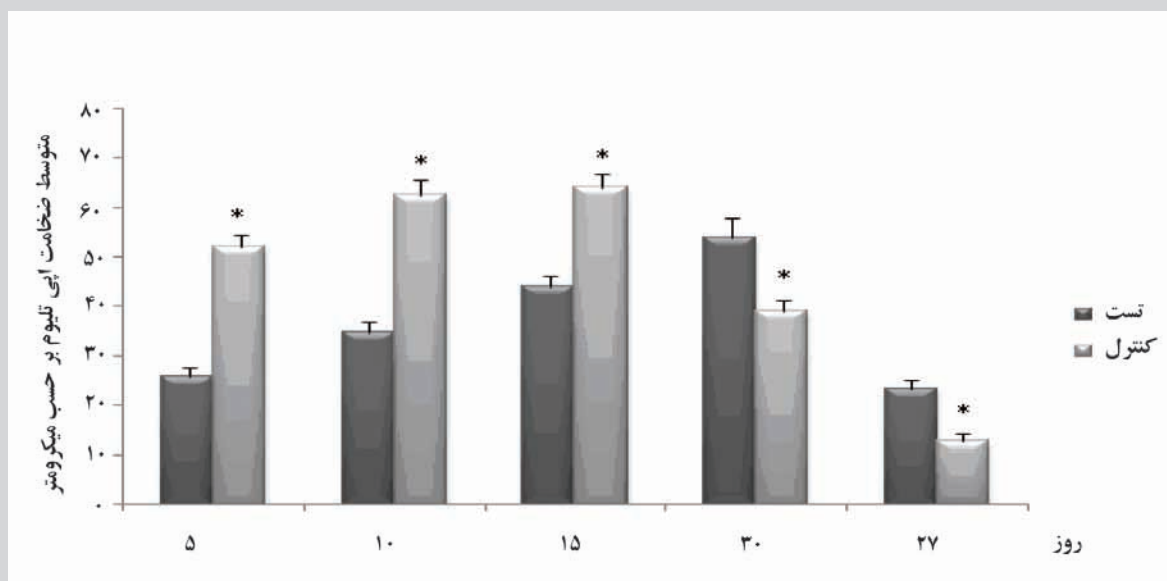
پس از مشاهدات میکروسکوپی و تهیه جداول داده‌ها، جهت تجزیه و تحلیل آماری از نرم‌افزار Excell و آزمون t استفاده شده و سطح معنی‌داری در حد $P < 0/05$ تعیین شد.

نتایج ماکروسکوپی

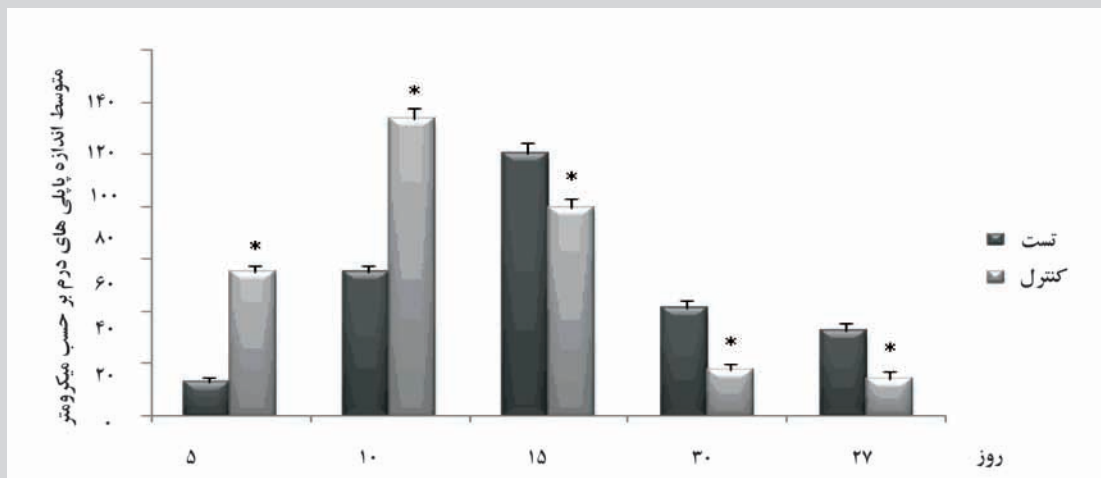
بررسی‌های ماکروسکوپی نشان داد که در تمامی موارد سوراخ‌های تیمار شده توسط عصاره آبی-الکلی روند ترمیم سریع‌تری نسبت به نمونه‌های کنترل داشته است. در هر دو نمونه تجربی و کنترل سوراخ‌های ایجاد شده به تدریج از اطراف به طرف مرکز ترمیم یافته و کوچک‌تر می‌شوند (نمودار ۱). زمان تشکیل پلاک زخم در حالت تجربی سریع‌تر از نمونه کنترل بوده و در نتیجه افتادن پلاک زخم نیز با سرعت بیشتری در نمونه تجربی نسبت به کنترل انجام گرفت. به طوری که ۷ روز پس از ایجاد زخم در نمونه تجربی پلاک به وضوح مشخص بوده، در حالی که تشکیل پلاک در نمونه‌های کنترل تقریباً روز



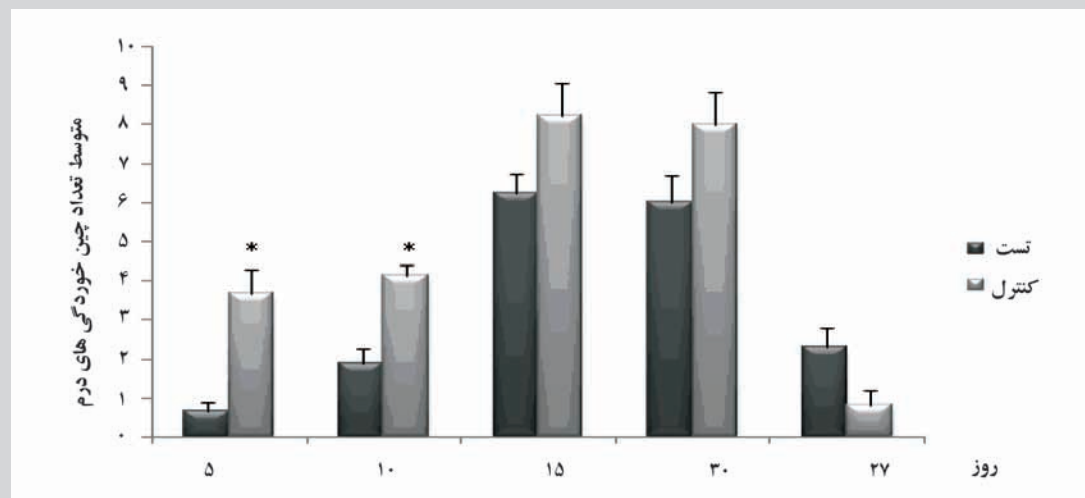
نمودار ۱- مقایسه مساحت سوراخ‌های ایجاد شده در نمونه‌های تجربی و کنترل بر حسب میلی متر مربع (N=۴۸)



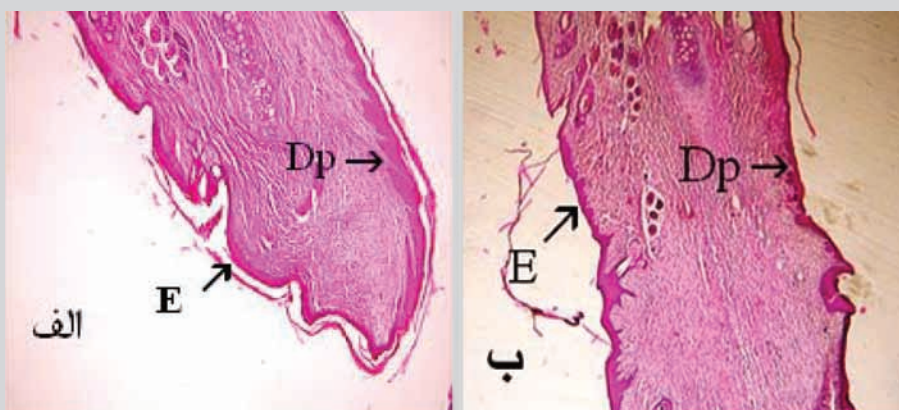
نمودار ۲- مقایسه ضخامت اپی تلیوم در نمونه‌های تجربی و کنترل در دوره مورد مطالعه (N=۴۸)



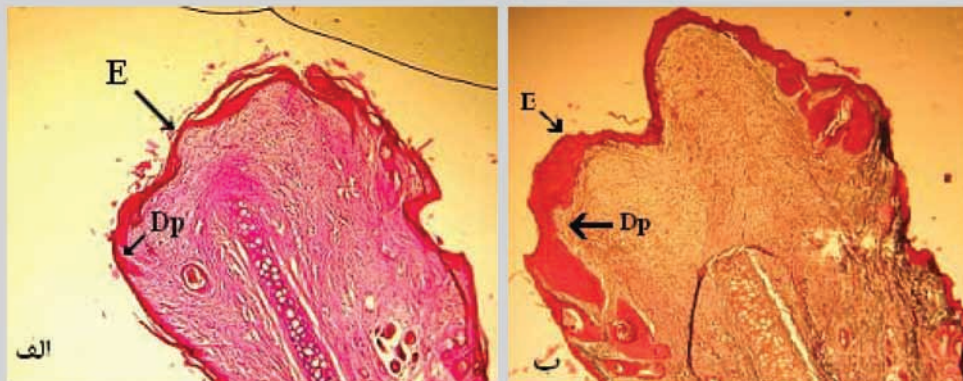
نمودار ۳- مقایسه اندازه پاپیلی های درم در نمونه های تجربی و کنترل در دوره مورد مطالعه (N=۴۸)



نمودار ۴- مقایسه تعداد چین خوردگی های (پاپیلی های) درم در نمونه های تجربی و کنترل در دوره مورد مطالعه (N=۴۸)



شکل ۱- مقطع عرضی گوش خرگوش پس از ۲۰ روز: نمونه کنترل (الف) و نمونه تجربی (ب) که با عصاره یونجه تیمار شده است. در این تصویر ضخامت اپی تلیوم و اندازه پاپیلی های درمی در نمونه تجربی نسبت به نمونه کنترل کمتر می باشد (رنگ آمیزی هماتوکسیلین- انوزین، درشت نمایی ۴۰×) DP = پاپیلی درم E = اپی تلیوم



شکل ۲- مقطع عرضی گوش خرگوش پس از ۱۰ روز: نمونه کنترل (الف) و نمونه تجربی (ب) که با عصاره یونجه تیمار شده است. در این تصویر ضخامت اپی تلیوم و تعداد و اندازه پاپیلی‌های درمی در نمونه تجربی نسبت به نمونه کنترل بیشتر می‌باشد (رنگ آمیزی هماتوکسیلین - انوزین، درشت نمایی X۴۰).

بحث

تاکنون فرآورده‌های طبیعی متعددی مانند عسل ومومیایی دارای نقش اثبات شده در روند ترمیم زخم بوده‌اند (۱،۱۴). هم چنین از داروهای گیاهی، از گیاهانی هم چون *Aloe vera* و *Centella asiatica* و *Achillea millefolium* جهت افزایش فرآیند ترمیم زخم استفاده می‌شود (۵،۶،۱۲،۱۸). گیاه یونجه به دلیل داشتن ویتامین‌های مختلفی از جمله ویتامین A و C به نظر می‌رسد در برخی فرآیندهای بیولوژیک موثر باشند. در اغلب گزارش‌های حاصل از بررسی‌های اثرات ویتامین A و مشتقات آن بر بافت‌های اپی تلیال از جانورانی مانند موش و خرگوش استفاده شده است و این به دلیل سهولت نگهداری و کم هزینه بودن آن‌ها است. به خصوص که پوست این جانوران از نظر آناتومیکی شباهت زیادی به انسان دارد (۷). آزمایش‌های مربوط به اندازه‌گیری سطح زخم و محاسبه درصد بهبودی آن در دو گروه تجربی و کنترل در روزهای مختلف پس از پانچ تا روز بیست و هشتم (زمان بسته شدن زخم) نشان می‌دهد که به جز روز چهارم ($P\text{-value}=0/064 > a=0/05$) در بقیه روزهای مورد بررسی اختلاف معنی‌داری بین نمونه تجربی و کنترل از نظر زمان بسته شدن وجود دارد. بنابراین می‌توان چنین بیان کرد که احتمالاً این فرآورده تأثیر مثبتی بر سرعت

جمع شدگی زخم دارد. اما بررسی‌های آسیب‌شناسی نشان دهنده افزایش ضخامت اپی تلیوم در محل ترمیم در نمونه تجربی نسبت به نمونه کنترل است و این امر احتمالاً دال بر تاثیر مثبت این عصاره بر روند ترمیم می‌باشد. به نظر می‌رسد ازدیاد ضخامت اپی تلیوم که به دلیل ازدیاد تکثیر سلول‌های فوق صورت پذیرفته تحت تاثیر عصاره گیاه یونجه می‌باشد. بررسی‌های میکروسکوپی نشان می‌دهد که پوست در مراحل اولیه ترمیم خود در ناحیه درم فاقد پاپیلی‌های درمی می‌باشد. از نظر تشکیل تعداد پاپیلی‌های درمی و طول آن‌ها نیز در بررسی‌های میکروسکوپی نمونه تجربی سرعت بیشتری نسبت به نمونه کنترل نشان داد. علت ازدیاد تکثیر در کلیه موارد فوق شاید ناشی از وجود ویتامین A و C در عصاره یونجه باشد. طبق گزارش Kochhar در ۱۹۹۸ رتینوئیدها مدت‌هاست که به عنوان عامل موثر در ریخت‌شناسی پوست شناخته شده‌اند و کمبود ویتامین A در موش‌ها باعث متاپلازی جلدی در پوشش اپی تلیالی احشاء می‌شود (۱۳). Haselbeck عنوان نمود که ویتامین A در تکوین پوست و دیگر بافت‌های اپی تلیال نقش سیگنالی دارد و لایه بازال اپیدرم یک محل اولیه برای سنتز رتینوئیک اسید مورد نیاز در آبشارهای سیگنالی است (۱۸). نتیجه این پژوهش از نظر افزایش ضخامت اپی تلیال با گزارش‌های Eichner در سال ۱۹۹۶

آلا انجام دادند. نتایج نشان داد که ویتامین C تاثیر زیادی بر ترمیم فیبرهای درمی آسیب دیده، رگ‌زایی و تشکیل ساختار درمی نرمال دارد (۱۹). به طور خلاصه تفاوت سرعت بسته شدن زخم‌های تجربی نسبت به کنترل، از نظر بافتی به دلیل تفاوت آشکار در میزان تکثیر سلولی، میزان اپی تلیزاسیون و تعداد پاپیلی‌های درمی تشکیل شده است. شاید به توان چنین نتیجه گرفت که احتمالاً عصاره آبی - الکلی گیاه یونجه می‌تواند نقش موثری در روند ترمیم زخم داشته باشد. لذا امید است نتایج این تحقیق جهت ساخت التیام بخش‌ها مورد استفاده قرار گیرد.

تقدیر و تشکر

بدین وسیله از موسسه سرم‌سازی رازی که در تهیه حیوان مورد نیاز و استفاده از حیوان خانه همکاری نمودند، تشکر و قدردانی می‌شود.

مطابقت دارد. وی بیان کرد که مصرف رتینوئیک اسیدها به شکل موضعی و به مدت دو هفته سبب افزایش تکثیر سلول‌ها در لایه اپیدرم و در نتیجه ضخیم شدن آن در موش‌های نژاد Rhino شده است (۹). Sauermann و همکارانش در سال ۲۰۰۴ گزارش نمودند که استعمال موضعی ویتامین C سبب افزایش تراکم پاپیلی‌های درمی در پوست افراد سالخورده می‌شود. آن‌ها تاثیر استعمال موضعی ویتامین C را با میکروسکوپی CLSM (confocal laser scanning microscopy) در محیط *in vivo* بررسی نموده و نتیجه‌گیری کردند که استفاده ویتامین C به صورت موضعی سبب افزایش معنی‌داری در تراکم پاپیلی‌های درمی شده و مکانیسم آن احتمالاً به واسطه آنژیوژنز می‌باشد (۱۵). در سال ۲۰۰۳ Wahli و همکاران، تحقیقاتی بر روی تاثیر ویتامین C موجود در رژیم غذایی بر روند ترمیم زخم در ماهی قزل

منابع

- ۱- توکلی، محمداله. ۱۳۸۲. مقایسه اثر مصرف موضعی مومیایی و کرم فنی توئین بر ترمیم زخم پوستی در رت. مجله علوم پزشکی بابل. سال پنجم. شماره ۲: ۱۳-۷.
2. Allardice, P. (1993). A- Z of companion planting. Cassell Publishers Ltd.
3. Aprahamian, M., Dentinger, A., Stock-Damge, C., Kouassi, J.C., Grenier, J.F. (1985). Effects of supplemental pantothenic acid on wound healing: experimental study in rabbit. Am J Clin Nut, 41, 578-589.
4. Bennet, R.G. (1988). Fundamentals of cutaneous surgery. St. Louis: C. V. Mosby. 778.
5. Davis, R.H., Kabbani, J.M., Maro, N.P. (1987). *Aloe vera* and wound healing. J Am Podiatr Med Assoc, 77, 165-169.
6. Davis, R.H., Leitner, M.G., Russo, J.M. (1988). *Aloe vera*. a natural approach for treating wounds, edema and pain in diabetes. J Am Podiatr Med Assoc, 78, 60-68.
7. Davidson, J. (2001). Rabbit models of healing "ETRS ANNUAL CONFERENCE".
8. Duke, J.A., Ayensu, E.S. (1985). Medicinal plants of china. Reference Publications Inc.
9. Eichner, R., Gendimeinico, G.J., Kahn, M., Mallon, J.P., Capetola, R.J., Mezick, J.A. (1996). Effects of long-term retinoic acid treatment on epidermal differentiation *in vivo*: specific modifications in the programme of terminal differentiation. British Journal of Dermatology, 135(5), 687-695.
10. Facciola, S., Cornucopia, A. (1990). Source book of edible plants. Kampong Publications Inc.
11. Haselbeck, R.J., Ang, H.I., Duester, G. (1997). Class IV alcohol/retinol dehydrogenase localization in epidermal basal layer: Potential site of retinoic acid synthesis during skin development. Dev Dyn, 208(4), 447-453.
12. Hemmati, A.A., Arzi, A., Amin, M. (2002). Effect of *Achillea millefolium* extract in wound healing of rabbit. J. Nat. Remed, 2(2), 164-167.
13. Kochhar, D.M., Jiang, H., Penner, J.D.,

Johnson, A.T., Chandraratna, R.A.S. (1998). The use of retinoid receptor antagonist in a new model to study vitamin A-dependent developmental events. *Int. J Dev. Bio*, 42,601-608.

14. Oryan, A., Zaker, SR. (1998). Effects of topical application of honey on cutaneous wound healing in rabbits. *Zentralbl Veterinarmed A*, 45(3), 181-188.

15. Sauermann, K., Jaspers, S., Koop, U., Wenck, H. (2004). Topically applied vitamin C increases the density of dermal papillae in aged human skin. *BMC Dermatol*, 4, 13.

16. Schwartz, S. (1984). *Principes of surgery*. 4th ed. Newyork . Mc. grawhill company, 289-304.

17. Sewall, GK., Robertson, K.M., Connor,

N.P., Heisey, D.M., Hartig, G.K. (2003). Effect of topical mitomycin on skin wound contraction. *Arch Facial Plast Surg*, 5, 59 -62.

18. Suguna, L., Sivakumar, P., Chandrakasan, G. (1996). Effects of *Centella asiatica* extract on dermal wound healing in rats. *Indian J Exp Biol*, 34,1208-1211.

19. Wahli, T., Verlhac. V., Girling, P., Gabaudan, J., Aebischer, C. (2003). Influence of dietary vitamin C on the wound healing process in rainbow trout (*Oncorhynchus mykiss*). *J. Aquaculture*, 1(4), 371-386.

20. Williams-Boyce, P.K., Daniel, J.C. (1980). Regeneration of rabbit ear tissue. *Journal Exp. Zoology*. 212:243-253.

