جهت تهیه فایل WORD این مقاله به سایت DaneshResan.com مراجعه نمایید و عنوان مقاله را جستجو کنید
بیش از ۲ میلیون مقاله فارسی در این سایت موجود میباشد

فصلنامه علوم زیستی دانشگاه آزاد اسلامی واحد زنجان
شماره پیاپی۷، جلد ۲، شماره ۴، پاییز ۸۸، صفحه ۱ تا صفحه ۶

بررسی تاثیر داروی گیاهی لیوومارین بر روند رشد ونمو جنین در موش کوچک آزمایشگاهی نژاد (NMRI)

هما محسنی کوچصفهانی[۱]، کاظم پریور[۲]، مژگان رزمجو[۳]

۱- استادیار، گروه زیست شناسی، دانشکده علوم پایه، دانشگاه تربیت معلم تهران. Kouchesfehani@yahoo.com
۲- استاد، گروه زیست شناسی، دانشگاه آزاد اسلامی، واحد علوم و تحقیقات.
۳- دانشجوی کارشناسی ارشد زیست شناسی، گرایش تکوینی، دانشگاه تربیت معلم تهران.

تاریخ دریافت: ۸۸/۶/۶ تاریخ پذیرش:۸۸/۹/۱۰

چکیده

گیاه خار مریم *(Silybum marianum)* از تیرهٔ کمپوزیته با ترکیب فعال و اصلی سیلی مارین در سال‌های اخیر در درمان بیماری‌های سیروزی، هپاتیت B، مسمومیت‌های کبدی و سرطان‌ها مورد بررسی قرار گرفته و بر نقش سیلی مارین به عنوان نگه دارنده و احیا کنندهٔ سلول‌های کبدی در بیماری‌های کبدی اشاره شده است. در این تحقیق اثر داروی لیوومارین (حاوی ماده موثره سیلی مارین) بر رشد و نمو جنینی موش نژاد NMRI مورد بررسی قرار گرفته تا در صورت مصرف در روزهای حساس حاملگی هر گونه اثر تراتوژنیک احتمالی آن مشخص شود. در بررسی تجربی حاضر، ۴۰ موش نژاد NMRI به گروه های کنترل، تجربی۱، ۲ و۳ تقسیم شدند. با توجه به این که حداکثر دوز مصرفی داروی لیوومارین در انسان ٦ کپسول در روز و هر کپسول حاوی ۱۷۵میلی گرم دارو است، سه دوز شامل دوزی معادل حداکثر دوز مصرفی انسان در موش(۰/۴۸ میلی گرم از محتوای یک کپسول،گروه تجربی۱)، یک چهارم کپسول (معادل ٤٤ میلی گرم دارو،۱۰۰برابردوزمعادل مصرفی انسان،گروه تجربی ۲) و نصف کپسول (معادل ۸۸ میلی گرم دارو،۲۰۰ برابر دوز معادل مصرفی انسان،گروه تجربی۳) به صورت خوراکی در روزهای هفتم، هشتم و نهم حاملگی مورد استفاده قرار گرفت. نتایج آزمایش‌ها نشان داد که معیارهای ریخت شناسی و ظاهری شامل وزن،طول،انحناهای جنین واندام های حرکتی و نیز فاکتورهای میکروسکوپی در هیچ یک از گروه‌ها تغییری نکرده و برخی اثرات ظاهر شده شامل افزایش معنی‌دار (P<۰/۰۵) توبول‌های کلیوی و نیز افزایش معنی‌دار (P<۰/۰۵) رگ‌های خونی جفت فقط درگروه تجربی ۲ و ۳ ، و افزایش معنی‌دار (P<۰/۰۵) سلول‌های هوف بوئر جفت فقط در گروه تجربی ۳ مشاهده شده است. بر اساس یافته‌های این تحقیق استفاده ازداروی لیوومارین در طی ۳ روز حساس حاملگی باعث هیچ گونه ناهنجاری جنینی و جفتی در موش‌های نژاد NMRI نشده است.

کلید واژه: کپسول لیوومارین، سیلی مارین، موش NMRI ، رشد و نمو جنینی.

مقدمه

گیاه خارمریم با نام علمی *Silybum marianum*، بومی‌اروپا بوده و از قدیم برای درمان اختلالات کبدی و صفراوی مورد تجویز قرار گرفته و از عصارهٔ دانه های آن برای تهیه داروی لیوومارین جهت درمان بیماری‌های کبدی استفاده می شود. خار مریم گیاهی ۲ ساله، دارای ریشه ضخیم و ساقه‌ای منشعب و برگ‌های بزرگ دندانه دار، خاردار با کاپیتول‌های درشت و منفرد با گل‌های ارغوانی یا صورتی است (۲،۳). ترکیب فعال و اصلی خارمریم یک ترکیب فلاونولیگان به نام سیلی‌مارین با ۴ ایزومر سیلی‌بینین، ایزو سیلی بینین، سیلی کریستین و سیلی‌دیانین می‌باشد(۱۲،۱۰). در طول سال‌های ۱۹۸۱-۱۹۸۰، ۱۸ بیمار مسموم شده با قارچ آمانیتا فالوئیده بعد

جهت تهیه فایل WORD این مقاله به سایت DaneshResan.com مراجعه نمایید و عنوان مقاله را جستجو کنید
بیش از ۲ میلیون مقاله فارسی در این سایت موجود میباشد

از اتمام دوره شیمی درمانی، سیلی مارین را به عنوان درمان اصلی دریافت کردند. نتایج بررسی‌ها بر روی آن‌ها مشخص نمود که استفاده از سیلی مارین ۴۸ ساعت بعد از خوردن قارچ در پیش‌گیری از تخریب سلول های کبدی در هنگام مسمویت با قارچ مؤثر بوده است (۶،۱۰،۱۱،۱۴). مکانیسم تاثیر سیلی مارین ممکن است از طریق تحریک فعالیت آنزیم‌های مسیرهای سم‌زدایی (۹،۸) و نیز تثبیت غشاهای سلولی و جلوگیری از ورود مواد شیمیایی باشد (۷،۱۳،۱۵). از دیگر ویژگی‌های سیلی‌مارین حفاظت کبد در برابر تتراکلریدکربن است. بررسی ها نشان می‌دهند که اثر سیلی مارین در حفاظت از کبد در برابر تتراکلرید کربن و تترابوتیل هیدروکسید (TBH) از طریق افزایش Ca^{+2} بین سلولی، کاهش LDH و افزایش مصرف O_2 می‌باشد. بررسی های آزمایشگاهی مشخص نموده که مبارزه با رادیکال‌های آزاد و افزایش مقاومت غشا گویچه‌های قرمز یکی دیگر از اثرات زیستی سیلی مارین است (۱۵،۱۸).به علاوه بررسی‌ها مشخص نموده که سیلی مارین موجب افزایش درجهٔ تاثیر داروهای مؤثر بر تومور تخمدان و پستان (Cisplatin و Doxorubicin) می‌شود (۲۰) و نیز اثرات ضد سرطانی مستقیمی بر تومور پروستات، سرویکس رحم و پستان دارد. به طور کلی اثرات سیلی مارین بر سیروز کبدی، هپاتیت مزمن کبدی، هپاتیت ویروسی حاد، مسمومیت با قارچ آمانیتا فالوئیده، کاهش کلسترول خون و دیابت مورد بررسی قرار گرفته ونتایج امید بخشی را نشان داده است (۹،۱۶،۱۷،۲۴)، اما در رابطه با مصرف آن در طی دوران بارداری مدارک علمی کافی وجود ندارد، لذا در تحقیق حاضر اثر داروی لیوومارین بر رشد و نمو جنینی موش نژاد NMRI مورد بررسی قرار گرفت تا در صورت مصرف در روزهای حساس حاملگی هر گونه اثر تراتوژنیک احتمالی آن مشخص شود.

مواد و روش‌ها

موش‌های مورد آزمایش از نژاد NMRI با وزن تقریبی ۳/۸۷± ۲۸ گرم در اتاق پرورش حیوانات گروه زیست شناسی دانشگاه تربیت معلم با شرایط ۱۲ ساعت روشنایی و ۱۲ساعت تاریکی و حرارت ۲±۲۳ درجه و رطوبت ۵۰٪- ۴۵٪ نگهداری شدند. برای تعیین LD ۵۰ از دوزهایی به میزان ۳۰، ۹۰ و ۱۲۰ میلی گرم از محتوای یک کپسول لیوومارین و سپس محتوای یک کپسول (۱۷۵ میلی‌گرم) و یک و نیم کپسول (۲۶۳ میلی‌گرم) استفاده شد که به صورت مخلوط با آب و از طریق دهانی با گاواژ در یک روز و نیز دو روز پیاپی به حیوان داده شد که هیچ مرگ و میری را به دنبال نداشت. لذا مشخص شد که این دارو خاصیت سمی‌نداشته و یا سمیت بسیار پایینی دارد. با توجه به این که حداکثر مصرف دارو در انسان ۲ کپسول ۳ بار در روز (مجموعاً ۶ کپسول در روز) می‌باشد و چون هر کپسول حاوی ۱۷۵ میلی گرم لیوومارین است (جمعاً ۱۰۵۰ میلی گرم در روز) پس دوز معادل آن در یک موش ۳۰ گرمی ۰/۴۸ میلی‌گرم می‌باشد که بر اساس یک انسان ۶۵ کیلوگرمی معادل سازی شده است. برای انجام مطالعه تجربی حاضر، موش‌های نر و ماده به روش پلی گامی (یک نر و دو ماده) جفت شدند و روز مشاهده درپوش واژنی به عنوان روز صفر حاملگی در نظر گرفته شد. تعداد ۴۰ موش حامله به ۴ گروه با تعداد مساوی تقسیم شدند. یک گروه به عنوان شاهد و ۳ گروه تجربی ۱، ۲ و ۳ که به ترتیب دوزهای معادل حداکثر دوز مصرفی انسان در موش (۰/۴۸ میلی گرم لیوومارین)، یک چهارم کپسول (۴۴ میلی گرم لیوومارین ، حدود ۱۰۰ برابر دوز معادل مصرفی انسان) و نصف کپسول (۸۸ میلی گرم لیوومارین، حدود ۲۰۰ برابر دوز معادل مصرفی انسان) را به صورت مخلوط با آب و از طریق دهانی با گاواژ در روزهای هفتم، هشتم و نهم حاملگی (روزهای حساس رشد و نمو جنینی) دریافت و تمامی موش‌ها در روز پانزدهم حاملگی تشریح و جنین‌ها و جفت‌های آن‌ها تحت بررسی‌های ماکروسکوپی و میکروسکوپی قرار گرفتند. جهت تجزیه و تحلیل یافته‌ها از آزمون آماری ANOVA و نرم افزار SASV ۶/۱۲ ، رویهٔ GLM استفاده شد.

جهت تهیه فایل WORD این مقاله به سایت DaneshResan.com مراجعه نمایید و عنوان مقاله را جستجو کنید
بیش از ۲ میلیون مقاله فارسی در این سایت موجود میباشد

نتایج

تاثیر لیوومارین بر وزن و طول فرق سری - نشیمنگاهی (crown-rump:CR) جنین‌ها

بر اساس نتایج بدست آمده تفاوت میانگین وزن و طول CR جنین‌های تجربی نسبت به گروه شاهد در سطح p<۰/۰۵ معنی دار نبوده و این دارو بر رشد جنین تاثیری نداشته است (جدول۱).

تاثیر لیوومارین بر کبد

استفاده از این دارو بر روی قطر سلول‌های کبدی و نیز تعداد سلول‌های مگاکاریوسیت کبدی تاثیر معنی داری نداشت. تعداد سلول‌های کبدی (هپاتوسیت‌ها) در جنین‌های گروه های تجربی ۲ و ۳ نسبت به جنین‌های شاهد و گروه تجربی ۱ افزایش نشان می‌دهد اما با در نظر گرفتن خطای معیار میانگین های گروه‌های ۲ و ۳ با شاهد و گروه تجربی ۱ این افزایش معنی‌دار نیست (جدول ۱).

تاثیر لیوومارین بر جفت

بر اساس داده‌ها و با در نظر گرفتن خطای معیار میانگین‌ها، افزایش مشاهده شده در وزن و قطر جفت در گروه‌های تجربی ۲ و ۳ در مقایسه با گروه تجربی ۱ و شاهد معنی‌دار نمی‌باشد. تعداد عروق خونی جفت در گروه‌های تجربی ۲ و ۳ ، و تعداد سلول‌های هوف بوئر جفت در گروه تجربی ۳ در مقایسه با گروه تجربی ۱ و شاهد در P<۰/۰۵ افزایش معنی‌داری داشته ولی افزایش مشاهده شده در تعداد سلول‌های هوف بوئر در گروه تجربی ۲، با در نظر گرفتن خطای معیار میانگین‌ها معنی‌دار نمی‌باشد (جدول ۲ و شکل ۱).

تاثیر لیوومارین بر لوله‌های کلیوی

بررسی‌ها بیان‌گر افزایش معنی‌دار توبول‌های کلیوی در گروه‌های تجربی ۲ و ۳ در مقایسه با گروه تجربی ۱ و شاهد در سطح p<۰/۰۵ است (جدول۲).

بحث و نتیجه‌گیری

امروزه گیاه خار مریم و ترکیب فعال و اصلی آن سیلی مارین به عنوان مکمل غذایی توزیع می‌شود. در بیشتر آزمایش‌های بالینی تاثیر این دارو در بیماری‌های کبدی و سرطان‌ها مورد تحقیق قرار گرفته و آزمایش‌هایی مبنی بر غیرسمی بودن این دارو در فرد بالغ انجام شده است (۲۵، ۲۲، ۱۹،۴). ولی نقش سیلی مارین در فرایندهای مختلف فیزیولوژیکی و پاتوفیزیولوژیکی در دوران حاملگی هنوز ناشناخته باقی مانده است. در تحقیق تجربی حاضر جهت بررسی اثر داروی لیوومارین بر رشد و نمو جنینی موش، سه دوز معادل حداکثر دوز مصرفی انسان در موش، ۱۰۰ برابر و ۲۰۰ برابر حداکثر دوز مصرفی انسان در موش

جدول ۱- تاثیر لیوومارین بر وزن و طول فرق سری - نشیمنگاهی و اثر آن بر روی کبد در جنین گروه‌های تجربی و شاهد (میانگین±انحراف معیار)

گروه آزمایشی	فرق سری-نشیمنگاهی (میلی متر)	وزن جنین (گرم)	قطر سلول‌های کبدی (میلی متر)	تعداد سلول‌های کبدی	تعداد سلول‌های مگاکاریوسیت
شاهد	۱۳/۸۲ ± ۰/۱۶	۰/۴۷۸ ± ۰/۰۴۲	۰/۰۴۷ ± ۰/۰۰۵	۲۸۷/۴۳ ± ۵/۹۱	۹۰/۵۷ ± ۵/۸۰
تجربی ۱	۱۳/۸۲ ± ۰/۷۵	۰/۴۷۶ ± ۰/۰۴۶	۰/۰۴۶ ± ۰/۰۰۵	۲۸۶/۲۹ ± ۴/۴۲	۹۰/۴۳ ± ۵/۹۱
تجربی ۲	۱۴/۰۹ ± ۰/۸۳	۰/۴۶۴ ± ۰/۰۶۴	۰/۰۴۶ ± ۰/۰۰۵	۲۹۶/۱۴ ± ۸/۴۳	۸۸/۸۶ ± ۲/۲۷
تجربی ۳	۱۴/۰۵ ± ۰/۷۹	۰/۴۴۸ ± ۰/۰۳۸	۰/۰۴۶ ± ۰/۰۰۵	۲۸۹/۴۳ ± ۶/۷۹	۹۳/۰۰ ± ۴/۰۲

جدول۲- تاثیر لیوومارین بر روی لوله‌های کلیوی و جفت جنین گروه های تجربی و شاهد (میانگین±انحراف معیار)

گروه آزمایشی	تعداد لوله‌های کلیوی	وزن جفت (گرم)	قطر جفت (میلی متر)	تعداد عروق خونی جفت	تعداد سلول‌های هوف بوئر
شاهد	۵۹/۷۱ ± ۳/۰۴	۰/۱۱۰ ± ۰/۰۲۵	۶/۳۶ ± ۰/۶۷	۹۳/۷۱ ± ۳/۵۹	۴۱/۴۳ ± ۲/۵۱
تجربی ۱	۶۰/۵۰ ± ۲/۸۸	۰/۱۰۸ ± ۰/۰۲۷	۶/۳۶ ± ۰/۸۱	۹۳/۲۹ ± ۳/۴۰	۹۴۰/۸۶ ± ۵/۵۲
تجربی ۲	*۹۰/۸۶ ± ۲/۲۷	۰/۱۲۶ ± ۰/۰۱۱	۷/۰۵ ± ۰/۷۹	۱۰۴/۰۰ ± ۴/۱۶	۴۹/۸۶ ± ۸/۳۸
تجربی ۳	*۸۹/۵۷ ± ۲/۶۴	۰/۱۳۳ ± ۰/۰۱۶	۷/۳۶ ± ۰/۵۰	۱۰۳/۷۱ ± ۴/۵۴	*۸۵/۷۱ ± ۴/۴۶

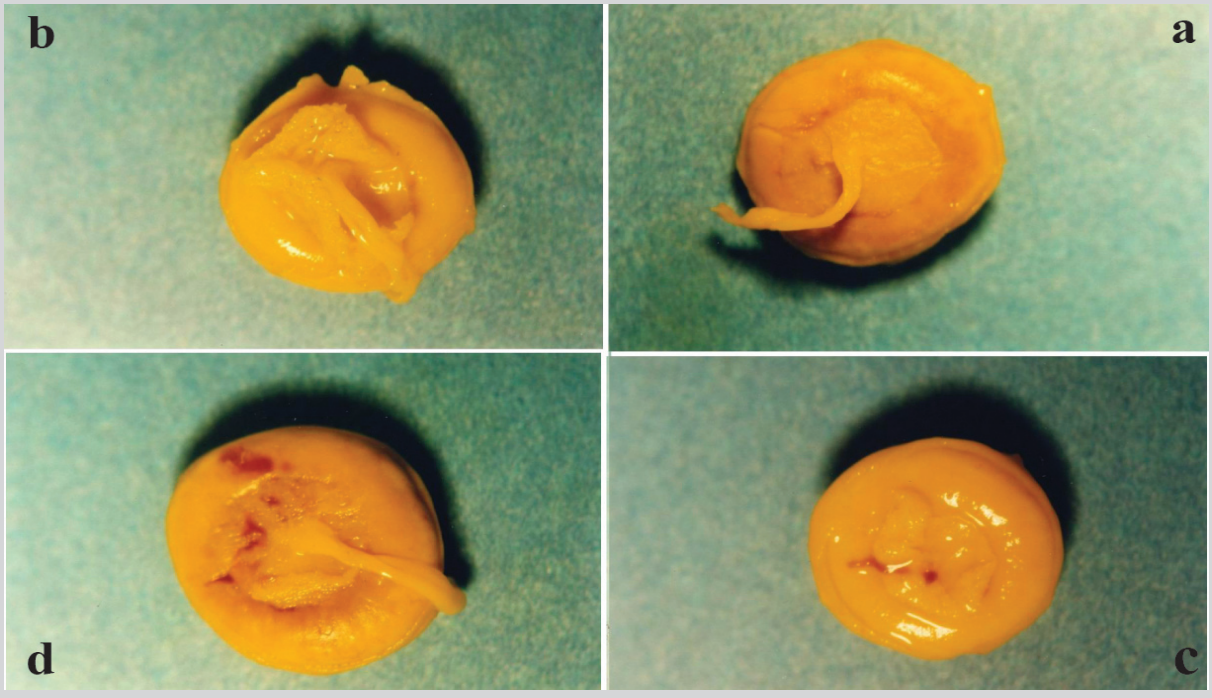

شکل۱- استریوفتومیکروگراف جفت در روز پانزدهم بارداری . نمونه های تجربی ۱ ، ۲ و ۳ به ترتیب دوزهای معادل حداکثر دوز مصرفی انسان در موش (۰/۴۸ میلی‌گرم از محتوای یک کپسول) ، ۱۰۰ برابر و ۲۰۰ برابر حداکثردوز مصرفی انسان در موش (۱/۴ و ۱/۲ از کپسول لیوومارین) را در روزهای هفتم، هشتم و نهم بارداری از طریق دهانی دریافت نموده‌اند. (بزرگنمایی ۱۰۰×)، a – نمونه شاهد b – نمونه تجربی ۱ c – نمونه تجربی ۲ d – نمونه تجربی ۳

به طور دهانی استفاده گردید. بررسی میکروسکوپی برش‌های بافتی جفت و نیز آنالیزهای آماری جفت نشان دهنده افزایش وزن و قطر جفت گروه‌های تجربی۲ و ۳ (به ترتیب ۱۰۰ و ۲۰۰ برابر دوز معادل مصرفی انسان در موش) است که با در نظر گرفتن خطای معیار میانگین‌های گروه شاهد و گروه‌های مختلف تجربی این تفاوت معنی‌دار نبوده است. احتمالاً افزایش معنی‌دار رگ‌های خونی جفت در گروه‌های تجربی ۲ و ۳ و نیز افزایش معنی‌دار تعداد سلول‌های هوف بوئر در جفت در گروه تجربی ۳ موجب افزایش وزن و قطر جفت شده است. به نظر می‌رسد فلاونوئید سیلی‌مارین به دلیل تشابه اسکلت کربنی به استروژن‌ها همانند آن‌ها عمل کرده و با آزاد کردن

هیستامین و پروستاگلاندین، سبب افزایش جریان خون رحمی‌شده است. از طرفی عدم کاهش سلول‌های هوف بوئر دلیل بر غیر آنتی ژنیک بودن سیلی مارین و افزایش ضریب ایمنی جفت است (۱۲،۲۳). بررسی ماکروسکوپی و میکروسکوپی مقاطع سهمی از جنین‌ها، هیچ گونه ناهنجاری را نشان نداد. چون تشکیل اولین سومیت در روز هشتم بارداری بوده و در صورت تراتوژنیک بودن دارو انتظار می‌رفت که ناهنجاری‌هایی در ستون مهره‌ها، انحناها و قامت جنین‌ها به وجود آید، اما در بررسی اندام های مختلف جنین‌ها هیچ گونه حالت غیر طبیعی مشاهده نشد. بررسی برش‌های کبدی در جنین‌ها افزایش سلول‌های کبدی در گروه‌های تجربی ۲ و ۳ را نشان می‌دهد که با در نظر گرفتن خطای معیار میانگین‌های گروه شاهد و گروه‌های تجربی این تفاوت معنی‌دار نمی‌باشد. افزایش فوق احتمالاً به دلیل تاثیر فلاونوئید سیلی مارین در دوزهای بالای مصرف است(۵،۸). هیچ گونه تحلیل و نکروز سلول‌ها در گروه‌های مورد آزمایش مشاهده نشده وچون مسمومیت در کبد همواره با نکروز سلولی همراه می‌باشد. می‌توان نتیجه گرفت که دارو سمیتی در جنین ایجاد نکرده است. بررسی برش‌های سهمی‌جنین‌ها نشان دهنده افزایش توبول‌های کلیوی در گروه‌های تجربی ۲ و ۳ است که خود حاکی از غیرسمی بودن دارو و اثر آن بر تکثیر سلول ها می‌باشد. به علاوه افزایش توبول‌ها می‌تواند احتمالاً عملی تدافعی جهت دفع مقادیر اضافی دارو در بدن باشد. هم چنین به نظر می‌رسد سیلی مارین، از طریق تحریک گلوتاتیون- S -ترانسفراز، محدوده وسیعی از رادیکال‌های آزاد را خنثی کرده (۲۰) و به این طریق توبول زایی را در کلیه تحریک نموده است.

نتایج به دست آمده از تحقیق حاضر نشان داده است که استفاده از این دارو با دوزی معادل حداکثر دوز مصرفی انسان درسه روز حساس رشد و نمو جنینی در موش (روزهای هفتم تا نهم بارداری) که گاسترولاسیون و نورولاسیون در حال انجام بوده و کلیه سیستم‌های اندامی یا پیش سازهای آن‌ها در حال تشکیل می‌باشند (۱،۲۱) هیچ گونه اثر تراتوژنی در موش به همراه ندارد. هم چنین استفاده از دوزهای بسیار بالاتر از معادل دوز مصرفی انسان در موش (۱۰۰ و ۲۰۰ برابر در گروه‌های تجربی ۲ و۳) هیچ گونه اثر غیرطبیعی بر ویژگی‌های ریخت‌شناسی و ظاهری جنین نداشته است.

منابع

۱- پریور، کاظم.، محسنی کوچصفهانی، هما. ۱۳۷۲. اطلس جنین شناسی و جنین شناسی تجربی. انتشارات جهاد دانشگاهی دانشگاه تربیت معلم تهران.

۲- زرگری، علی. ۱۳۷۵. گیاهان دارویی. چاپ ششم تهران. موسسه انتشارات و چاپ دانشگاه تهران. جلد سوم.

۳- قهرمان، احمد. ۱۳۷۳. فلور رنگی ایران. انتشارات موسسه بررسی‌های جنگل‌ها و مراتع کشور . دانشگاه تهران.

4. Albrecht, M., Frerick, H., Kuhn, U. (1992). Therapy of toxic liver pathologies with Legalon®. Z Klin Med, 47, 87-92.

5. Altorjay, I., Dalmi, L., Sári, B. (1992). The effect of silibinin (Legalon) on the the free radical scavenger mechanisms of human erythrocytes in vitro. Acta Physiol Hung, 80 (1-4), 375-380.

6. Bosisio, E., Benelli, C., Pirola, O. (1992). Effect of the flavonolignans of *Silybum marianum* L. on lipid peroxidation in rat liver microsomes and freshly isolated hepatocytes. Pharmacol Res, 25 (2), 147-154.

7. Campos, R., Garrido, A., Guerra, R. (1989). Silybin dihemisuccinate protects against glutathione depletion and lipid peroxidation induced by acetaminophen on rat liver. Planta Med, 55 (5), 417-419.

8. Farghali, H., Kameniková, L., Hynie, S. (2000). Silymarin effects on intracellular calcium and cytotoxicity: a study in perfused rat he-

patocytes after oxidative stress injury. Pharmacol Res, 41 (2), 231-237.

9. Flisiak, R., Prokopowicz, D. (1997). Effect of misoprostol on the course of viral hepatitis B. Hepatogastroenterology, 44 (17), 1419-1425.

10. Foster S M .(1999) *Silybum marianum*. Rev. ed. Austin, Tex: American Botanical Council, 17-34.

11. Garrido, A., Arancibia, C., Campos, R. (1991). Acetaminophen does not induce oxidative stress in isolated rat hepatocytes: its probable antioxidant effect is potentiated by the flavonoid silybin. Pharmacol Toxicol, 69 (1), 9-12.

12. Harborne, J.B., Marby ,T.J., Marby, H. (1975). The flavonoids. 53-57.

13. Hruby, K., Csomos, G., Fuhrmann, M. (1983). Chemotherapy of *Amanita phalloides* poisoning with intravenous silibinin. Hum Toxicol, 2 (2), 183-195.

14. Koch, H.P., Löffler, E. (1985). Influence of silymarin and some flavonoids on lipid peroxidation in human platelets. Methods Find Exp Clin Pharmacol, 7 (1), 13-18.

15. Lettéron, P., Labbe, G., Degott, C. (1990). Mechanism for the protective effects of silymarin against carbon tetrachloride-induced lipid peroxidation and hepatotoxicity in mice. Evidence that silymarin acts both as an inhibitor of metabolic activation and as a chain-breaking antioxidant. Biochem Pharmacol, 39 (12), 2027-2034.

16. Lirussi, F., Nassuato, G., Orlando, R. (1995). Treatment of active cirrhosis with ursodeoxycholic acid and a free radical scavenger: A two year prospective study. Med Sci Ress, 23, 31-33.

17. Lucena, M.I., Andrade, R.J., de la Cruz, J.P. (2002). Effects of silymarin MZ-80 on oxidative stress in patients with alcoholic cirrhosis. Results of a randomized, double-blind, placebo-controlled clinical study. Int J Clin Pharmacol Ther, 40(1),2-8.

18. Mira, M.L., Azevedo, M.S., Manso, C. (1987). The neutralization of hydroxyl radical by silybin, sorbinil and bendazac. Free Radic Res Commun, 4 (2), 125-129.

19. Raino, K., Rajamanickam, S., Singh, R.P., Deep, G., Chittezhath, M., Agrawal, R. (2008). Stage- specific inhibitory effects and associated mechanisms of silybinin on tumor progression and metastasis in transgenic adenocarcinoma of the mouse prostate model. Cancer Res, 68(16),6822-6830.

20. Scambia, G., De Vincenzo, R., Ranelletti, F.O. (1996). Antiproliferative effect of silybin on gynaecological malignancies: synergism with cisplatin and doxorubicin. Eur J Cancer, 32A (5),877-882.

21. Schardein, J.L. (2000). Chemically induced birth defects .3th ed. Marcel Dekker, Inc. USA. 5-7.

22. Shalan, M.G., Mostafa, M.S., Hassouna, M.M., El-Nabi, S.E., El-Refaie, A. (2005). Amelioration of lead toxicity on rat liver with vitamin C and silymarin supplements. Toxicology, 206(1),1-15.

23. Skibola, C.F., Smith, M.T. (2000). Potential health impacts of excessive flavonoids intake. Free Rad. Biol. & Med, 29(3,4), 375-383.

24. Valenzuela, A., Aspillaga, M., Vial ,S. (1989). Selectivity of silymarin on the increase of the glutathion content in different tissues of the rat. Planta Med, 55 (5), 420-422.

25. Verschoyle, R.D., Greaves, P., Patel, K., Marsden, D.A., Brown, K., Steward, W.P. (2008). Evaluation of the cancer chemopreventive efficacy of silybinin in genetic mouse models of prostate and intestinal carcinogenesis: relationship with silybinin levels. Eur J Cancer, 44(6),898-906.