

## هیداتیدوز: گزارش یک مورد نادر از کیست هیداتیک دوطرفه تخمدان و لوله رحمی

دکتر نوریه شریفی<sup>۱</sup>، دکتر کامران غفارزادگان<sup>۱</sup>

### چکیده

هیداتیدوز یک بیماری انگلی در اثر گونه‌های مختلف اکی‌نوкокوس است که اغلب ریه و کبد را گرفتار می‌کند اما ابتلای سایر اندام‌ها هم در جریان بیماری محتمل است. هدف این مقاله گزارش مورد نادر کیست هیداتیک دوطرفه تخمدان و لوله رحم است. علایم بالینی در جایگزینی غیر معمول هیداتیدوز بسیار غیراختصاصی و تشخیص قطعی با بررسی آسیب‌شناسی بافتی پس از برداشت جراحی امکان‌پذیر است. سرولوژی و رادیوگرافی نقش مهمی در افتراق کیست هیداتیک از توده‌های فضاگیر خوش خیم و بدخیم بازی می‌کنند. در مواجهه با جایگزینی‌های غیر معمول کیست هیداتیک بررسی ریه و کبد به عنوان کانون‌های اولیه به خصوص در نواحی بومی بیماری مانند ایران الزامی است. در این مقاله زن ۳۵ ساله‌ای با کیست هیداتیک دوطرفه اولیه تخمدان معرفی می‌شود که سابقه ۴ ماه درد زیر شکم به خصوص در ربع تحتانی چپ و راست داشته است. سونوگرافی، ضایعات کیستیک آدنکس دوطرف را نشان داده است و در بررسی آسیب‌شناسی نمونه‌های ارسالی به سرویس آسیب‌شناسی، غشاء کیست هیداتیک دیده می‌شود.

واژه‌های کلیدی: هیداتیدوز، اکی‌نوкокوس، تخمدان

۱ - استادیار آسیب‌شناسی دانشگاه علوم پزشکی مشهد، نشانی: مشهد، خ احمدآباد، بیمارستان قائم (عج)، بخش آسیب‌شناسی

E-mail: kghafarzadegan@hotmail.com

## مقدمه

آدنکس‌های رحم مطمئن شد. ضمناً بررسی اکتشافی حین عمل هم تا حدودی این مسأله را تایید کرد. بیمار با تشخیص توده ضمامم دوطرف سونوگرافی شد. در بررسی سونوگرافیک، تصاویر جدار کیست حجیم در تخمدان‌های دوطرف دیده شد. پس از بستری شدن، بیمار تحت عمل جراحی قرار گرفت و با سالپنگواووفورکتومی دوطرفه و برداشت کانون کوچک سطح امتنوم عمل پایان پذیرفت و نمونه‌های ارسالی بیمار به واحد آسیب‌شناسی بیمارستان مورد بررسی آسیب‌شناسی بافتی قرار گرفت.

## بررسی ماکروسکوپی

۱- ضمامم راست شامل تخمدان کیستیک به وزن ۳۶۰ گرم و ابعاد  $4 \times 6 \times 9.5$  سانتی‌متر با لوله رحم به طول ۴ و حداکثر قطر  $0.6$  سانتی‌متر، و کیست تخمدان، محتوی ترشحات غلیظ زردرنگ با حداکثر ضخامت جداری  $0.4$  سانتی‌متر بود.  
۲- ضمامم چپ شامل تخمدان کیستیک به ابعاد  $9.5 \times 13 \times 14$  سانتی‌متر و وزن ۶۲۰ گرم با سطح داخلی و خارجی صاف و منظم محتوی مایع روشن و غشاء کیست هیداتیک به قطر ۹ سانتی‌متر بود. لوله رحم به طول ۴ و قطر حداکثر ۱ سانتی‌متر بود.

۳- برداشت از امتنم شامل یک قطعه نواری شکل به طول ۴ و قطر حداکثر ۱ سانتی‌متر به رنگ قهوه‌ای تیره بود.

## بررسی میکروسکوپی

در بررسی ریزینی برش‌های مکرر نمونه ارسالی، مقاطع تخمدان و لوله رحم دوطرف و بافت همبندی چربی امتنوم با کانون‌های متعدد هیداتیدوز متشکل از یک لایه سول ژرمیناتیو پوشیده شده در سطح آن اسکولکس‌های متعدد انواژینه (تصاویر ۱ و ۲ و ۳) به همراه کانون‌هایی از راکسیون گرانولوماتو جسم خارجی دیده شد. پس از دریافت گزارش آسیب‌شناسی پزشک متخصص زنان و مامایی برای یافتن کانون‌های اولیه

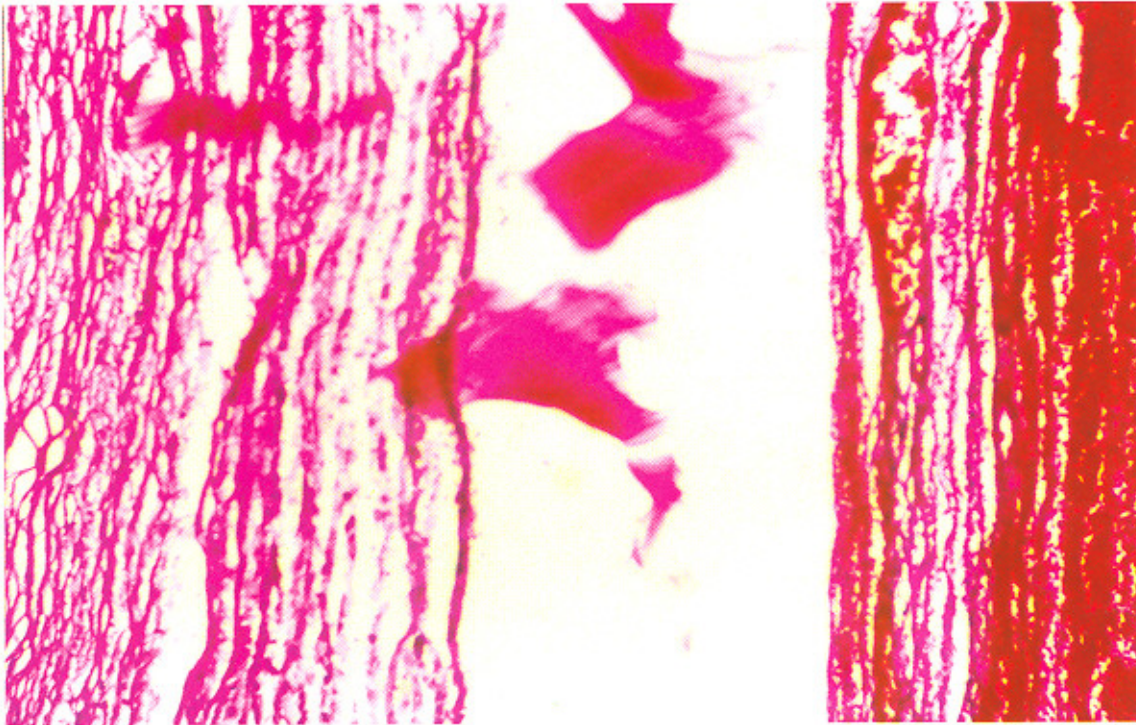هیداتیدوزیس<sup>۱</sup> عفونت یکی از انواع مختلف کرم‌های نواری (ستودها) می‌باشد که به بافت حمله می‌کند که در این میان اکی‌نو‌کوکوس گرانولوزیس از همه شایع‌تر است. این انگل در اکثر نقاط دنیا به خصوص نقاطی که تماس انسان با سگ زیاد است دیده می‌شود. آلودگی انسان به دنبال خوردن تخم کرم‌های نواری موجود در مدفوع سگ ایجاد می‌شود (۱). کیست هیداتیک در تخمدان بسیار نادر است و تاکنون ۱۶ مورد آن در مطبوعات پزشکی دنیا گزارش شده است که از این موارد چهار مورد آن دوطرفه بوده است و در بقیه موارد درگیر یک‌طرفه تخمدان وجود داشته است (۶-۲). انسان به عنوان میزبان واسط با علائم وجود کیست در کبد، ریه، قلب، استخوان، مغز و تخمدان و ... مراجعه می‌کند (۱).

در این مقاله، بیمار ۳۵ ساله‌ای گزارش می‌شود که با تشخیص کیست تخمدان دوطرفه تحت لاپاراتومی قرار گرفت و در بررسی آسیب‌شناسی بافتی، کیست هیداتیک تخمدان و لوله دوطرف گزارش شد.

## معرفی بیمار

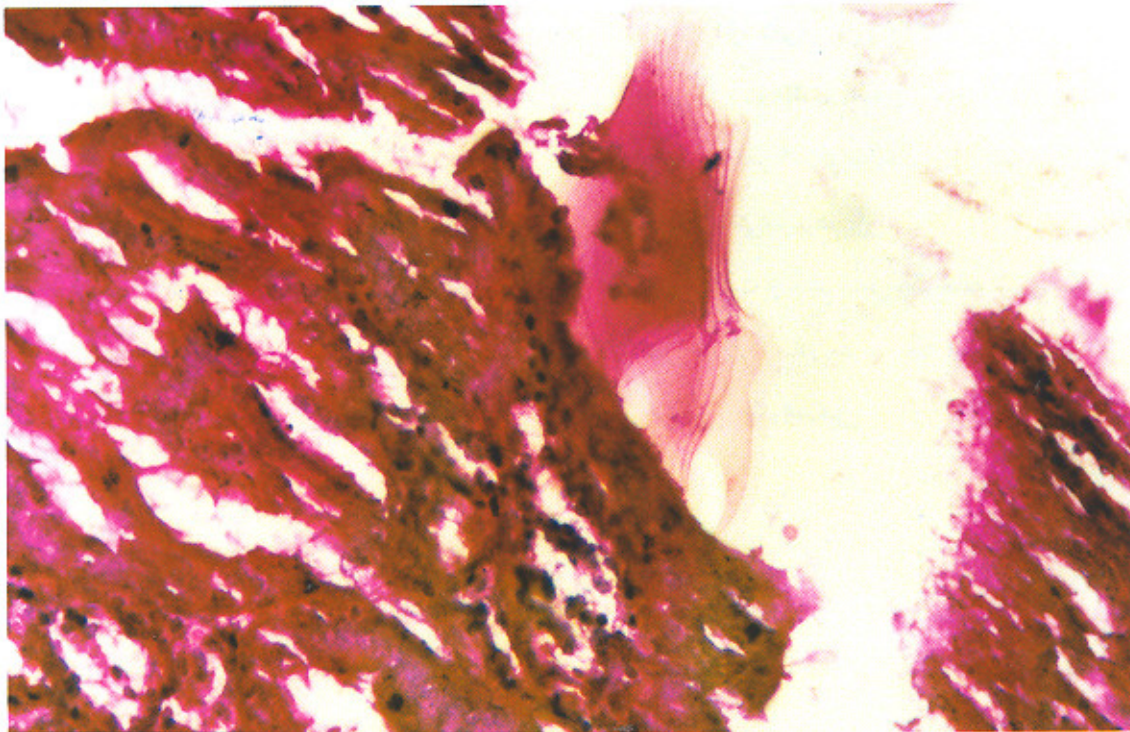
بیمار زنی ۳۵ ساله، خانه‌دار، اهل و ساکن مشهد بود که از یک‌سال قبل دچار اختلال عادت ماهیانه، دردهای خفیف و سنگین زیردل شده بود. سابقه علائم تنفسی و خارش را گاه و بیگاه داشته است. وی سابقه نگهداری حیوانات خانگی، شغل و بیماری خاصی را در گذشته نداشت و با مراجعه به پزشک متخصص زنان، تحت معاینه قرار گرفت. پزشک بالینی بیمار (ژنیکولوژیست) اقدامات کامل تشخیصی CT کامل شکم و اندام‌های داخلی (ریه و کبد) را انجام داد و تقریباً به طور کامل از نظر وجود کانون اولیه کیست هیداتیک غیراز

<sup>۱</sup> Hydatidosis



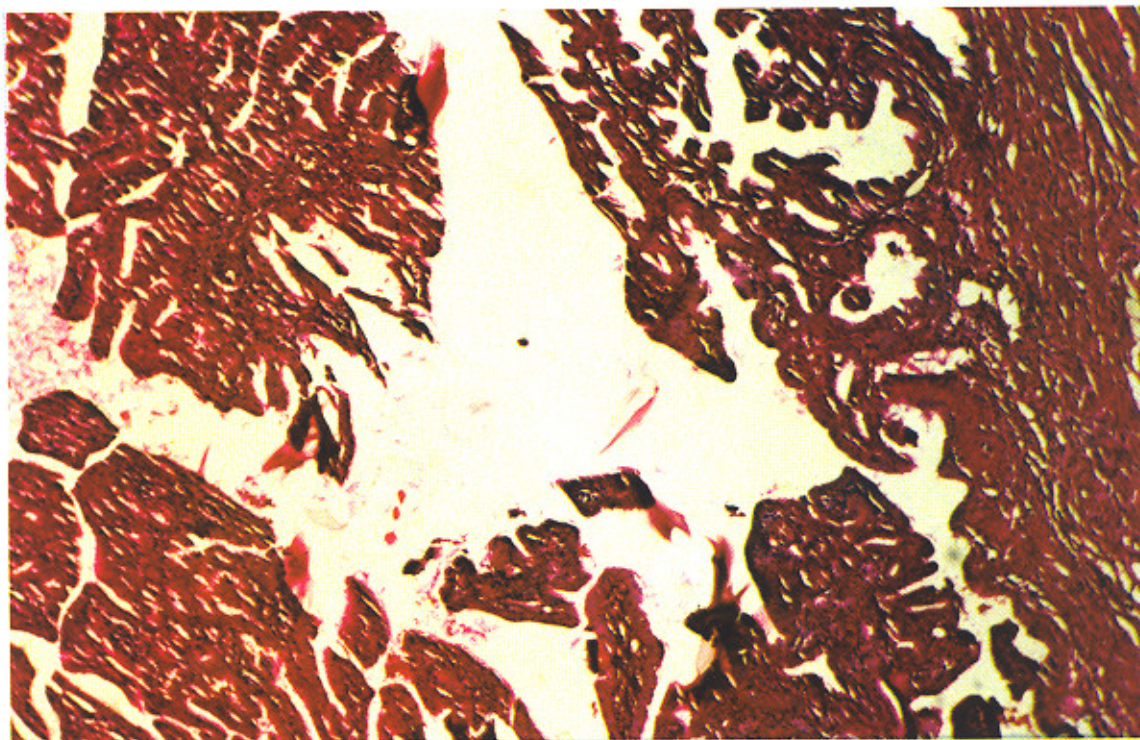
تصویر ۱: نمای ریزبینی مقاطع بانٹ تخمدان با استرومای سلولار و همورازیک با آلودگی به غشاء کوتیکولر لایه لایه کیست هیداتیک

(H&E × ۲۵۰)



تصویر ۲: نمای ریزبینی لومن داخلی لوله رحمی با پوشش مخاطی پایلر با غشاء کوتیکولر جدار کیست هیداتیک و Hooklet

(H&E × ۴۰۰)



تصویر ۳: نمای ریزبینی مقاطع لوله رحمی با جدار عضلانی و پوشش مخاطی پاییلر با آلودگی کیست هیداتیک (H&E × ۲۵۰)

کیست هیداتیک، سونوگرافی کامل شکم، کبد و ریه درخواست می‌کند که گزارش سونولوژیست، سونوگرافی کبد و ریه را طبیعی اعلام، و وجود کیست در ریه و کبد را رد می‌کند و به این ترتیب تشخیص هیداتیدوز اولیه دوطرفه تخمدان و لوله رحمی نباید می‌شود.

### بحث

اکی نوکوکوس که کوچک‌ترین کرم نواری است (۹-۲/۵ میلی‌متر) عامل ایجاد کننده بیماری هیداتیک است (۸ و ۷). این بیماری به دنبال خوردن تخم‌های کرم نواری موجود در مدفوع سگ ایجاد می‌شود. تخم‌ها در دلدوسوم باز شده و با تولید لارو، از همه جا شایع‌تر به کبد و ریه‌ها حمله، و کیست‌های تک حفره و یا چند حفره در آنها ایجاد می‌کنند که سبب ضایعه فضاگیر در اعضای مختلف بدن می‌شود. در حدود ۲/۳ کیست‌های اکی نوکوکوس موجود در انسان در کبد، ۱۵-۵۵ درصد در ریه و مابقی در استخوان‌ها، مغز و یا

دیگر اعضا یافت می‌شوند (۱).

عفونت انسانی با مرحله لاروی اکی نوکوکوس به یکی از سه شکل: الف) تک حفره‌ای<sup>۱</sup>، ب) چند حفره‌ای یا آلونولر<sup>۲</sup> و ج) چند کیستی<sup>۳</sup> است.

نوع تک حفره‌ای از همه شایع‌تر و بیشتر مورد نظر متخصصین جراحی است (۱ و ۹). رشد این عفونت‌ها بسیار آهسته است و برای تکامل کامل به چندین سال نیاز دارد (۷ و ۱۰ و ۱۱).

در اعضا گوناگون لارو در مویرگ‌ها جا می‌گیرد و در ابتدا باعث واکنش آماسی عمدتاً لنفومونوکلنر و انوزینوفیل می‌گردد. در این مرحله بسیاری از لاروها از بین می‌روند اما مابقی به شکل کیست درمی‌آیند که دارای ظاهری مشخص‌اند و به نظر می‌رسد از تعداد زیادی لایه ژلاتینی تشکیل شده‌اند

<sup>۱</sup> unilocular

<sup>۲</sup> alveolar echino coccus multi locularis

<sup>۳</sup> poly cystic

که در خارج آن واکنش آماسی میزبان با سلول ژانت، سلول لنفومونوکلتر و ائوزینوفیل و فیبروبلاست تشکیل می‌شود (۱) همچنین در پاره‌های موارد، کیست هیداتیک اعضا و مکان‌های غیر معمول از جمله تیروئید، مفاصل و از آنها نادرتر تخمدان گزارش شده است (۲ و ۳ و ۴ و ۵ و ۱۰).

علائم بالینی ناشی از جایگزینی غیر معمول کیست هیداتیک غیر اختصاصی است و سرولوژی و رادیوگرافی نقش مهمی در افتراق کیست هیداتیک از توده‌های خوش خیم و بدخیم ایفاء می‌کنند، اما تشخیص قطعی آن با بررسی آسیب‌شناسی بافتی و گزارش آسیب‌شناسی امکان‌پذیر است (۴-۲).

معمولی‌ترین میزبان واسط کیست هیداتیک، گوسفند، گاو و دیگر گیاه‌خواران هستند. انسان تنها حالت کیست‌دار را در خود پرورش می‌دهد و در چرخه کامل حیات انگل شرکت نمی‌کند (۸ و ۹). بیماری هیداتیک از گذشته‌های خیلی دور در تمام نقاط دنیا وجود داشته و دارد و در مناطقی که کشاورزی و دامپروری رواج دارد بیشتر دیده می‌شود. جالینوس، بقراط و ارسطو نوشته‌هایی در مورد کیست هیداتیک کبد دارند (۱۴-۱۲).

در یک مطالعه روی ۱۱ مورد مایع کیست هیداتیک و الکترولیت‌های آن برای افتراق کیست‌های انگلی (هیداتیک) و غیرانگلی، تفاوت معنی‌داری از نظر میزان سدیم کلراید و پتاسیم مایع کیست هیداتیک و مایع سایر کیست‌ها وجود داشته است. از این روش در مواردی که کیست هیداتیک از سایر کیست‌ها با ابزارهای فراصوت<sup>۱</sup> و توموگرافی رایانه‌ای<sup>۲</sup> غیر قابل افتراق است می‌توان استفاده نمود (۶). با بالا بودن رسوب<sup>۳</sup> ائوزینوفیلی تست مثبت کازونی و مثبت بودن

آزمایش سرولوژی (هماگلو تیناسیون غیر مستقیم<sup>۴</sup> [IHA] و سنجش الکتروایمونولوژیک<sup>۵</sup> [EIA]) تا ۸۵ درصد موارد، بیماری هیداتیک قابل شناسایی است ولی منفی بودن آنها به هیچ‌وجه دلیل بر وجود نداشتن بیماری نیست (۱). در جایگزینی غیر معمول کیست هیداتیک لازم است ریه و کبد بیماران برای پیدا کردن کانون‌های اصلی هیداتیدوز بررسی شوند.

بهترین درمان، حذف کامل کیست یا کیست‌های هیداتیک به طریق جراحی است بدون آن که جدار کیست پاره شود و یا مواد داخل آن به بیرون نشت نماید. همه محققین بر این عقیده‌اند که از سوراخ کردن و اسپیراسیون کیست بایستی جداً اجتناب شود. خطر ناشی از تراوش و پخش شدن محتویات کیست علاوه بر ایجاد شوک آنافیلاکتیک، انتشار بیماری به دیگر نواحی بدن از طریق پروتواسکولکس‌های موجود در مایع کیست می‌باشد (۱۲).

نظارت و مراقبت مداوم بیماران برای تشخیص زودرس کانون‌های عود بیماری لازم است و درمان تهاجمی برای همه بیماران به خصوص در نواحی بومی این بیماری مانند ایران توصیه می‌شود (۷). از میندازول و آلبندازول برای درمان طبی کیست هیداتیک تنها در مواردی که کیست‌های متعدد و عود کننده مکرر باشند استفاده می‌شود و اما نقش آنها چندان مشخص نیست (۷ و ۱۵). پیش‌آگهی کیست هیداتیک تخمدان خوب است و در مقایسه با مواردی که گزارش می‌شود تشخیص به موقع و عمل جراحی مناسب از عوامل مهم در درمان قطعی بیماری هستند (۱۲). همه انواع کیست هیداتیک یک‌طرفه و دوطرفه گزارش شده قبلی مشابه نمونه ما، بیمارانی بودند که با علائم غیر اختصاصی توده کیستیک

<sup>۴</sup> Indirect haemagglutination

<sup>۵</sup> Electroimmunoassay

<sup>۱</sup> ultrasound

<sup>۲</sup> computerized tomography (CT)

<sup>۳</sup> sedimentation

### تشکر و قدردانی

نویسندگان مراتب تقدیر و تشکر خود را از سرکار خانم دکتر مینو ناییب متخصص بیماری‌های زنان که اطلاعات لازم را در جهت تدوین مقاله در اختیارشان گذاشتند، اعلام می‌نمایند.

آدنکسال مراجعه و تشخیص قطعی بعد از عمل و بررسی آسیب‌شناسی بافتی داشتند (۶-۲) و پاسخ آسیب‌شناس به نفع کیست هیداتیک تک حفره‌ای بوده است. فقط در یک مورد که از سوی کونارک و همکاران وی گزارش شد، یکی از کیست‌های دوطرف از نوع چندحفره‌ای بوده است (۵).

### منابع

- 1) Henry JB. Clinical diagnosis and management by laboratory methods. 20th edition. Philadelphia. W.B.Saunders Company. 2001; 1230-1231.
- 2) Mranim A, Zouaidi AF, Beleabbasma, Labrousse F, Catanzane CO, Bihachimi A. Hydatid cyst of ovary – a case report. Med Trop. 2000; 60(3): 271-272.
- 3) Febre M, Pallas J, Qullard J. Bilateral ovarian hydatid cyst – an unusual case. Sem Hop. 1983; 24(2): 144-148.
- 4) Gamoudi A, Ben Romdhared, Farha TK, Khattech R, Hechiche M, Rahai K. Tubo Ovarian Hydatid cyst. Apropos of a case. Gyrecolobstet Bio Repord. 1995; 24(2): 144-148.
- 5) Konark, Chashs, Konars, Bhattacharyas, Sakar S. Bilateral ovarian hydatid cyst – a case report. Indian J Pathomicrobia. 2000; 44(4): 4,5-6.
- 6) Livraghi T, Bosoni A, Glordano F, La IN. Diagnosis of hydatid cyst by per cutaneous aspiration value of electrolyt determination. Vettorice J Clin Ultrasound. 1983; 13(5): 333-337.
- 7) Abbassioun K, Rahmat RH, Ameli NO. Computerized tomography in hydatid cyst of the brain. J Neurosurg. 1978; 49: 408-411.
- 8) Arana-Injguez R, Lopez Fernandez JR. Parasitosis of the nervous system; with special reference to Echinococcosis. Cline Neurosurg. 1967; 14:123-144.
- 9) Harold WB, Franklin AN. Basic clinical parasitology. 5th edition. Philadelphia. Osby-Wolf. 1998; 194-195.
- 10) Ameli NO, Abassioun K. Hydatid disease of the nervous system. First edition. Tehran: Ketabsara. 1995.
- 11) Lunardi P, Missori P, DE Lorezo N. Cerebra hydatidosis in childhood. A retrospective survey with emphasis on long term follow up. Neurosurgery. 1991; 29:515.
- 12) Rowland LP. Merrit's Neurology. 10th edition. Philadelphia. Lippincot-Wilkins and Williams. 2000; 196, 201.
- 13) Rengacharry SS, Wilkins RH. Principles of Neurosurgery. Philadelphia. Mosby. 1984; 2014-2015.
- 14) Saidi P, Nazariani. Surgical treatment of hydatidic cyst. New England Med J. 1971; 248, 13467.
- 15) Abaza H, Abd-Rabbo H, Abdel N, et al. Treatment of hydatidosis with mebendazole. The Islamic World Journal. 1984; 1(5): 44-46.