

تحقیقی

اثر موضعی زرده تخم مرغ بر ترمیم زخم سوختگی در موش صحرایی

چکیده

زمینه و هدف: سوختگی یکی از علل عمده مرگ و میر در دنیا می باشد و امروزه تحقیقات زیادی در زمینه کشف داروهای مؤثر بر سوختگی در حال انجام است. زرده تخم مرغ حاوی انواع چربی های اشباع و غیر اشباع و کلسترول ، فسفوپروتئین های وتیلین ، ویتلسین و ویتین است و حاوی مقدار زیادی ویتامین A و E ، فولات و آهن و سلنیوم است. این مطالعه به منظور تعیین اثر موضعی زرده تخم مرغ بر ترمیم زخم سوختگی در موش صحرایی انجام شد. روش بررسی: در این مطالعه تجربی ۴۸ سر موش صحرایی ماده به ۳ گروه ۱۶ تایی، گروه شاهد، گروه سولفادیازین نقره و گروه زرده تخم مرغ تقسیم شدند. پس از بیهوشی عمومی با کتامین و زایلازین (داخل صفاقی) ، مساحت معینی از پوست پشت حیوان با سکه ۵۰ ریالی داغ سوزانده شد و سوختگی های مشابه درجه ۲ در همه حیوانات ایجاد شد. گروه شاهد هیچ گونه درمانی دریافت نکرد. ولی در دو گروه سولفادیازین نقره و زرده تخم مرغ ، سطح زخم روزانه یک مرتبه توسط ماده مورد نظر پوشانیده شد. در انتهای هر هفته ، از هر گروه ۴۰ موش به صورت تصادفی انتخاب شده و با اتر کشته شدند و نمونه برداری از محل سوختگی انجام شد. نمونه ها پس از مقطع گیری و رنگ آمیزی با روش هماتوکسیلین و انوزین ، مورد مطالعه قرار گرفتند.

یافته ها: پس از چهار هفته، میزان بهبود سوختگی از نظر بافت شناسی در گروه سولفادیازین نقره بهتر از دو گروه دیگر بود و در گروه زرده تخم مرغ هم بهتر از گروه شاهد بود. ولی در طول تمام هفته ها در سطح زخم گروه زرده تخم مرغ التهاب ، ادم و خونریزی کمتری نسبت به سایر گروه ها داشتند و در ضمن درصد بهبودی زخم در این گروه بهتر و بیشتر از سایر گروه ها بود.

نتیجه گیری: با توجه به اثرات درمانی فوق العاده این ترکیبات در ترمیم زخم سوختگی و با توجه به ارزان بودن و در دسترس بودن و سادگی استفاده از زرده تخم مرغ ، ما این پماد را به عنوان یک پماد مؤثر در ترمیم زخم سوختگی پیشنهاد می کنیم.

کلید واژه ها: ترمیم - زخم سوختگی - زرده تخم مرغ - سولفادیازین نقره

دکتر غلامرضا حسن زاده  
دانشیار گروه علوم تشریحی دانشگاه علوم پزشکی تهران

ابوالفضل نوری

دانشجوی پزشکی

محمد حاجی آبادی

دانشجوی پزشکی

کیوان سلطان

دانشجوی پزشکی

امیر جوادی

عضو هیأت علمی گروه پزشکی اجتماعی

دانشگاه علوم پزشکی قزوین

نویسنده مسئول: دکتر غلامرضا حسن زاده

پست الکترونیکی: hassanzadeh@tums.ac.ir

نشانی: تهران ، دانشگاه علوم پزشکی تهران

دانشکده پزشکی ، گروه علوم تشریحی

تلفن: ۰۲۱ - ۸۸۹۵۳۰۰۸

نمابر: ۶۶۴۱۹۰۷۲

وصول مقاله: ۸۴/۱/۲۷

اصلاح نهایی: ۸۴/۱۰/۴

پذیرش مقاله: ۸۴/۱۱/۱۷

مقدمه

سوختگی یکی از علل عمده مرگ و میر در دنیا می باشد و شیوع آن در کشورهای در حال توسعه چندین برابر کشورهای توسعه یافته است (۱ و ۲).

از زمان های دور تهیه مرهمی برای تخفیف آلام و تسریع بهبودی زخم سوختگی مورد توجه اهل طب بوده است و براین اساس مواد مختلفی مثل عسل ، روغن ماهی ، صبرزد، سیب زمینی و ... برای درمان زخم سوختگی استفاده شده است (۳ و ۴).

علی رغم اثرات درمانی دلخواه داروهای صنعتی ، به دلیل عوارض جانبی ناخواسته آنها ، روز به روز از گرایش مردم به استفاده از این داروها کاسته شده و در عوض گرایش آنها به مصرف داروهای با منشأ طبیعی افزایش یافته است (۵).

تخم مرغ یکی از غذاهای بسیار مفید و مقوی می باشد و به خصوص در دوران رشد و نمو اطفال توصیه می شود به مقدار کافی مصرف شود (۶).

۲۲۷ گرم زرده تخم مرغ حاوی ۵۲ گرم چربی ، ۲۱۷۷

میلی گرم کلسترول ، ۱۵۲ میلی گرم سدیم ، ۲۵ گرم کربوهیدرات و ۳۱ گرم پروتئین است و از نظر خوراکی قادر است ۶۰ درصد ویتامین A مورد نیاز بدن ، ۲۸ درصد کلسیم و ۴۰ درصد آهن مورد نیاز بدن یک فرد بالغ را روزانه تأمین کند (۷).

زرده تخم مرغ حاوی انواع اسیدهای چرب اشباع و غیر اشباع امگا-۳ ، امگا-۶ و امگا-۹ است و حاوی انواع اسیدهای آمینه ضروری و غیر ضروری مثل آرژینین ، لیزین ، گلايسين و انواع عناصر معدنی مثل سلنیوم ، روی ، آهن ، مس و انواع ویتامین ها مثل A ، E ، D ، D و فولات می باشد (۷). به این ترتیب چون زرده تخم مرغ منبع خوبی از فولات ، پانتوتیک اسید ، فسفر و سلنیوم است و به مقدار کافی آهن در آن وجود دارد ، غذایی مقوی محسوب می شود. ولی امروزه با توجه به آشکار شدن این که حاوی مقدار زیادی از انواع اسیدهای چرب و چربی های اشباع است و همچنین مقدار خیلی زیادی کلسترول دارد از ارزش غذایی آن کاسته شده و محبوبیت سابق را ندارد (۶).

را که کاملاً سیاه رنگ بود، بر روی زخم مالیدیم. در پایان هفته اول، دوم، سوم و چهارم از هر گروه تعداد ۴ رأس موش کشته شد. برای کشتن موش‌ها آنها را داخل محفظه‌ای بسته و شفاف حاوی دوز بالایی اتر استنشاقی قرار دادیم تا ریتم قلب و فعالیت تنفسی آنها متوقف شود. سپس از محل ضایعه و پوست سالم مجاور آن، نمونه‌برداری نمودیم و پس از پاساژ بافتی توسط دستگاه اتوتکنیکوم (Shandon-Citadel 1000) و مقطع‌گیری توسط میکروتوم (Shandon) به رنگ‌آمیزی مقاطع به روش هماتوکسیلین-ئوزین (H&E) پرداختیم.

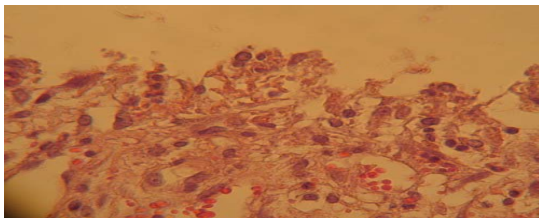
مقاطع با استفاده از نرم افزار Image tool 2 بررسی شدند و شمارش فیبروبلاست‌ها در تصاویری که توسط دوربین Canon Powershut S50 تهیه شده بودند، انجام شد. برای تعیین درصد بهبودی زخم‌ها از فرمول زیر استفاده کردیم:

$$\text{درصد زخم} = \frac{\text{سطح زخم در روز مورد نظر}}{\text{سطح زخم در روز اول}} \times 100$$

$$\text{درصد زخم} = 100 - \text{درصد بهبودی}$$

#### یافته‌ها

در پایان هفته اول، در هیچ کدام از سه گروه اپیدرم وجود نداشت و درم منظره غیرطبیعی داشت. بدین ترتیب میزان ترمیم در سه گروه تفاوت معنی‌داری نداشت ولی در پایان هفته اول میزان خیز و ترشح ترانسودا از زخم و بافت‌های سالم مجاور آن در گروه زرده تخم‌مرغ از بقیه گروه‌ها کمتر بود (تصویر ۱). در گروه زرده تخم‌مرغ در مشاهدات میکروسکوپی، ادم، ارتشاح سلول‌های چند هسته‌ای، تعداد زیادی گلوبول قرمز ارتشاح یافته از عروق آسیب دیده و بقایای نکروزه شده فیبروبلاست‌ها مشاهده شد.



تصویر ۱: گروه زرده تخم‌مرغ - پایان هفته اول - اپیدرم وجود ندارد و منظره درم غیرطبیعی است (رنگ‌آمیزی H&E - بزرگنمایی ۴۰۰)

در پایان هفته دوم، از نظر بافت‌شناسی تراکم فیبروبلاست‌ها در ناحیه درم در هر سه گروه افزایش یافته بود ولی در گروه شاهد درم در محل سوختگی نمایی غیرطبیعی

با توجه به محتویات غنی زرده تخم‌مرغ و دسترسی آسان به آن و با توجه به علاقه روزافزون مردم به استفاده از داروهای با منشأ طبیعی و با آگاهی از این که زرده تخم‌مرغ حاوی انواع عوامل مؤثر در بهبودی و تسریع ترمیم زخم است و با توجه به اهمیتی که این بخش از منابع طبیعی ایران از نظر اقتصادی و درمانی دارد، بر آن شدیم تا اثر موضعی زرده تخم‌مرغ را بر بهبودی زخم سوختگی درجه ۲ عمقی موش صحرایی بررسی کنیم.

#### روش بررسی

در این تحقیق تجربی ۴۸ رأس موش صحرایی ماده از نژاد Sprague dawley به وزن  $225 \pm 15$  گرم استفاده شد، موش‌ها را به سه دسته ۱۶ تایی (گروه شاهد، گروه زرده تخم‌مرغ و گروه سولفادیازین نقره) تقسیم کردیم.

روش کار به این ترتیب بود که بعد از بیهوشی عمومی موش‌ها به روش داخل صفاقی با کتامین ( $40 \text{ mg/kg}$ ) و زایلازین ( $5 \text{ mg/kg}$ )، مساحت معینی در پوست ناحیه پشت گردن موش‌ها را تراشیدیم و سپس سکه ۵۰ ریالی به قطر ۲/۵cm را که به مدت ۳ دقیقه در قسمت B چراغ الکلی حرارت دیده بود به مدت ۱۰ ثانیه با پوست ناحیه مذکور تماس دادیم و سوختگی‌های مشابه درجه ۲ عمقی در پوست پشت گردن موش‌ها ایجاد کردیم (سوختگی درجه ۲ عمقی براساس مقطع‌گیری، رنگ‌آمیزی H&E، مطالعه پاتولوژیست و تأیید وی انجام شد). موش‌ها پس از به‌هوش آمدن در قفسه‌های انفرادی و کاملاً تمیز نگهداری شدند. روز ایجاد سوختگی روز صفر محسوب شد. دوره شبانه‌روزی با پیروید ۱۲ ساعت تاریکی و ۱۲ ساعت روشنایی رعایت شد و هیچ‌گونه محدودیت غذایی برای حیوانات وجود نداشت. گروه یک - گروه شاهد، حیوانات این گروه سوزانده شده و بعد از به‌هوش آمدن تحت هیچ روش درمانی قرار نگرفتند.

گروه دو - گروه تحت درمان با کرم سولفادیازین نقره ۱ درصد، حیوانات این گروه با روش فوق‌الذکر سوزانده شده و از روز بعد از ایجاد سوختگی به طور روزانه در ساعت معینی تحت درمان موضعی به میزان یک میلی‌لیتر از این کرم با روش پانسمان باز قرار گرفتند.

گروه سه - گروه تحت درمان با زرده تخم‌مرغ، حیوانات این گروه هم با روش فوق‌الذکر سوزانده شدند و مثل گروه دو تحت درمان موضعی با یک میلی‌لیتر زرده تخم‌مرغ به طور روزانه در ساعت معینی با روش پانسمان باز قرار گرفتند. لازم به توضیح است که برای تهیه روغن زرده تخم‌مرغ، آن را در یک ظرف فلزی به مدت ۱۰ دقیقه سوزاندیم و روغن حاصله

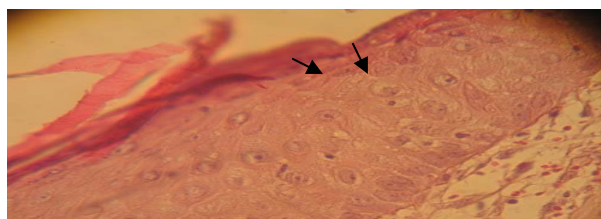
سطح زخم توسط یک بافت گرانولاسیون صورتی رنگ پوشیده شده بود و ادم هم به کلی برطرف شده بود و میزان درصد بهبودی هم در این گروه ۷۰ درصد بود (تصویر ۳).

در گروه زرده تخم مرغ در مشاهدات میکروسکوپی، از شدت التهاب و ارتشاح سلول‌های تک‌هسته‌ای به شدت کاسته شده و در سرتاسر بافت عروق جدید در حال جوانه زدن بودند.

در پایان هفته چهارم: در گروه شاهد اپیدرم تشکیل شده بود ولی هنوز در مرکز زخم منطقه‌ای وجود داشت که اپیدرم نداشت و از اطراف زخم طبقه شاخی در حال شکل‌گیری بود. درصد بهبودی زخم، ۷۶ درصد بود. در گروه سولفادیازین نقره، اپیدرم کاملاً تشکیل شده بود و طبقه شاخی هم در حال شکل‌گیری بود و درصد بهبودی زخم در این گروه ۸۹ درصد بود.

در گروه زرده تخم مرغ اپیدرم مثل گروه سولفادیازین نقره کاملاً تشکیل شده بود ولی طبقه شاخی مثل گروه شاهد از اطراف در حال شکل‌گیری بود (حالتی بین گروه شاهد و گروه سولفادیازین نقره) و در بخش‌های حاشیه‌ای زخم رشد مو کاملاً دیده می‌شد و درصد بهبودی در این گروه ۸۲ درصد بود (شکل ۴).

در گروه زرده تخم مرغ در مشاهدات میکروسکوپی، ادم و التهاب برطرف شده بودند و هیچ‌گونه سلول تک‌هسته‌ای یا چندهسته‌ای و گلوبول قرمز در سطح زخم مشاهده نمی‌شد.

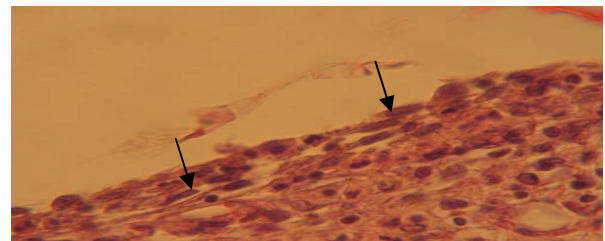


تصویر ۴: گروه زرده تخم مرغ - پایان هفته چهارم - اپیدرم تشکیل شده و طبقه شاخی در حال تشکیل شدن می‌باشد (رنگ آمیزی H&E - بزرگنمایی ۴۰۰)

در کل اختلاف معنی‌داری بین دو گروه زرده تخم مرغ و سولفادیازین نقره از نظر درصد بهبودی زخم و تعداد فیبروبلاست‌های درم و وضعیت اپیدرم وجود نداشت، در حالی که هر دو گروه نسبت به گروه شاهد از نظر این شاخص‌ها وضعیت بهتری داشتند.

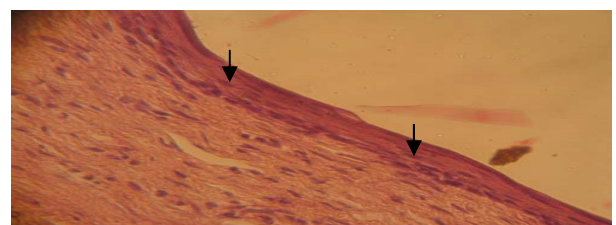
مقایسه درصد بهبودی زخم در سه گروه (شاهد، سولفادیازین نقره و زرده تخم مرغ) در نمودار یک نشان داده شده است.

داشت. درصد بهبودی زخم در این گروه ۱۴ درصد بود. در همین مدت در گروه سولفادیازین نقره، درم نسبت به گروه شاهد منظم‌تر شده بود و تراکم فیبروبلاست‌ها نیز افزایش یافته بود و درصد بهبودی زخم در این گروه ۲۴ درصد بود. در گروه زرده تخم مرغ محل زخم از نظر ظاهری (ماکروسکوپی) وضعیت بهتری نسبت به دو گروه دیگر داشت. یعنی ادم کمتری مشاهده می‌شد و زخم، ترشح و خونریزی کمتری داشت و از نظر بافت‌شناسی هم مانند گروه سولفادیازین نقره اپیدرم تشکیل نشده بود ولی تراکم فیبروبلاست‌ها در درم مشابه گروه شاهد بود و درصد بهبودی زخم در این گروه ۲۵ درصد بود (تصویر ۲). در گروه زرده تخم مرغ در مشاهدات میکروسکوپی، ارتشاح سلول‌های تک‌هسته‌ای و تاحدودی چند هسته ایوماکروفازها، تعدادی گلوبول قرمز و جوانه‌های عروقی کوچک مشاهده می‌شد.



تصویر ۲: گروه زرده تخم مرغ - پایان هفته دوم - تراکم فیبروبلاست‌ها در درم افزایش یافته است، ولی اپیدرم تشکیل نشده است (رنگ آمیزی H&E - بزرگنمایی ۴۰۰)

در پایان هفته سوم، در گروه شاهد اپیدرم تشکیل نشده بود و سلول‌های بستر زخم منظم‌تر و تراکم فیبروبلاست‌های درم بیشتر شده بود و درصد بهبودی زخم در این گروه ۳۵ درصد شده بود. در گروه سولفادیازین نقره اپیدرم تشکیل شده بود و طبقه شاخی وجود نداشت و درصد بهبودی زخم ۷۲ درصد بود.



تصویر ۳: گروه زرده تخم مرغ - پایان هفته سوم - اپیدرم تشکیل شده ولی طبقه شاخی هنوز وجود ندارد (رنگ آمیزی H&E - بزرگنمایی ۱۰۰)

در گروه زرده تخم مرغ اپیدرم تا حدودی شکل گرفته بود ولی طبقه شاخی هنوز وجود نداشت و از نظر ظاهری هم کل

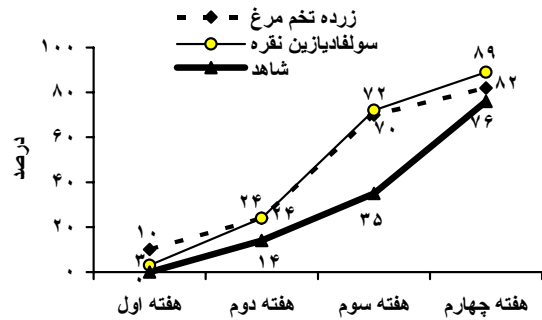
زخم سوختگی می‌شود. زیرا محتوای گلوکز زخم را پایین می‌آورد و میزان TGFβ (Transformation growth factor) زخم را زیاد می‌کند (۱۳). TGFβ هم موجب اعمال زیادی می‌شود که همه در راستای تسریع ترمیم زخم هستند، از جمله: با افزایش دادن ترشح PDGF (Platelet derive growth factor)، اثر غیرمستقیم بر قدرت میتوز سلول‌ها می‌گذارد. موجب کموتاکسی فیبروبلاست‌ها شده و بر میزان ترشح کلاژن و فیبرونکتین توسط آنها می‌افزاید. مانع تخریب ماتریکس خارج سلولی (ECM) توسط متالوپروتئینازها می‌شود و در یک جمله TGFβ فیروژنز را تحریک می‌کند (۱۱) و با توجه به وجود مقدار زیادی آرژنین در زرده تخم‌مرغ، علت اثرات ترمیمی زرده تخم‌مرغ مشخص است.

طبق مطالعه‌ای ثابت شده است که اسیدهای چرب چند غیراشباع امگا-۳ مثل ایکوزاپنتانویک اسید موجب تحریک و فعال شدن فیبروبلاست‌ها در محل آسیب و زخم می‌شوند و این سلول‌ها هم با تحریک شدن، مقدار زیادی IL 6 (Inter leuki-6) و TNF (Tumor necrosis factor) ترشح می‌کنند (۱۰). TNF هم موجب اعمال زیادی می‌شود که همه در راستای تسریع ترمیم زخم هستند مثل: القاء سلول‌های اندوتلیال و ترشح زیاد NO (Nitric oxide) از آنها و افزایش خاصیت لخته‌سازی اندوتلیال‌ها، افزایش سرعت تکثیر فیبروبلاست‌ها، فعال کردن فیبروبلاست‌های بافتی و افزایش تولید بستر خارج سلولی توسط فیبروبلاست‌های فعال شده (۱۱) و TNF از این طریق اثرات ترمیمی خود را بجا می‌گذارد و از آنجا که زرده تخم‌مرغ حاوی مقدار زیادی از این نوع اسیدهای چرب و به خصوص ایکوزاپنتانویک اسید است، پس در ترمیم زخم مؤثر است.

با توجه به این که TNF موجب افزایش تولید NO می‌شود و همچنین اسید آمینه آرژنین سوبسترای اصلی در ساخت NO است، زرده تخم‌مرغ از هر دو مسیر می‌تواند موجب افزایش تولید NO شود.

NO از دو طریق در ترمیم زخم مؤثر است: NO موجب شل شدن عضله صاف دو رگی شده و موجب اتساع رگی می‌شود (۱۱). NO موجب تولید VEGF (Vascular endothelial growth factor) در بافت گرانولاسیون می‌شود که هم NO و هم VEGF از عوامل اصلی تنظیم‌کننده تشکیل بافت گرانولاسیون هستند (۱۴) و در ضمن عامل رشد VEGF آنژیوژنز را تقویت می‌کند (۱۱).

از طرفی مطالعات مختلف اثرات آنتی‌اکسیداتی قوی ویتامین‌های A، C، E و عناصری مثل روی، مس و سلنیوم را



نمودار ۱: مقایسه درصد بهبودی زخم در سه گروه (زرده تخم مرغ، سولفادیاژین نقره و شاهد)

## بحث

زرده تخم مرغ حاوی انواع اسیدهای چرب اشباع و غیراشباع می‌باشد. علاوه بر این اسیدهای آمینه مختلف نظیر آرژنین، لیزین و گلاستین نیز در این ماده غذایی وجود دارند (۷۰). یافته‌های ما نشان می‌دهد زرده تخم‌مرغ در ترمیم زخم سوختگی اثر مطلوبی دارد.

مطالعات نشان می‌دهد عواملی که سبب افزایش جریان خون، کاهش التهاب و ضد عفونی می‌شوند روی ترمیم زخم سوختگی اثر مثبت دارند (۹).

طبق برخی بررسی‌ها مشخص شده است که اسیدهای چرب امگا-۳ با افزایش دادن سطح اینترلوکین-۶، موجب افزایش سنتز کلاژن و تسریع بهبودی زخم می‌شوند (۱۵). پس وجود این نوع اسیدهای چرب در زرده تخم‌مرغ یک عامل مثبت محسوب می‌شود.

از جمله موادی که در جریان التهاب‌زایی در جراحات‌ها و آسیب‌ها نقش دارند، پروستاگلاندین‌ها و ترومبوکسان‌ها هستند که از یک اسید چرب ۲۰ کربنی به نام اسید آراشیدونیک حاصل می‌شوند. این اسید چرب توسط آنزیم‌های لیپواکسیژناز و سیکلواکسیژناز متابولیزه شده و تولید پروستاگلاندین‌ها، ترومبوکسان‌ها و لکوترین‌ها را می‌کند و در صورتی که تولید این مواد کاهش یابد از شدت التهاب نیز کاسته می‌شود (۱۱). همان‌طور که علت ضد التهاب بودن روغن زیتون را وجود اسیدهای چربی در آن می‌دانند که می‌توانند جایگزین اسید آراشیدونیک در غشای سلول‌ها شوند و بنابراین موجب کاهش سوبسترای لازم برای این آنزیم‌ها شوند (۱۲)، در مورد زرده تخم‌مرغ هم امکان بروز چنین اتفاقی بسیار است و بخشی از اثرات ضدالتهابی زرده تخم‌مرغ را می‌توان این‌گونه توجیه کرد.

طبق مطالعات انجام شده وجود L-آرژنین در زخم موجب کاهش التهاب زخم، افزایش سرعت پاک‌شدن بافت نکروزه، تکثیر سریع سلول‌های اپی‌تلیال و سریع‌تر شدن ترمیم

است (۷) و با توجه به اثرات درمانی فوق‌العاده این ترکیبات در ترمیم زخم سوختگی و با توجه به ارزان بودن و در دسترس بودن و سادگی استفاده از زرده تخم‌مرغ، ما این پماد را به عنوان یک پماد مؤثر در ترمیم زخم سوختگی پیشنهاد می‌کنیم.

### تشکر و قدردانی

بدین وسیله از همکاری آقایان دکتر مسعود شریفی، دکتر اکبر بدرحصاری و خانم سودابه هوشیاری که در انجام این کار ما را یاری کردند، صمیمانه تشکر می‌نماییم.

### References

- 1) Davies JW. *Challenges for the future in burn research and burn care. The 1990 A. B. Wallace memorial lecture.* Burns. 1991; 17(1):25-32.
- 2) Chester DL, Papini RPG. *Skin and skin substitutes in burn management.* Trauma. 2004; 6(2): 87-99.
- 3) رجحان م. کتاب شفا یا گیاهان دارویی. انتشارات خیام. تهران. چاپ پنجم. سال ۱۳۶۶. صفحه ۲۳۳.
- 4) Visuthikosol V, Chowchuen B, Sukwanarat Y, Sriurairatana S, Boonpucknavig V. *Effect of aloe vera gel to healing of burn wound a clinical and histologic study.* J Med Assoc Thai. 1995; 78(8):403-9.
- 5) زرگری ع. گیاهان دارویی. انتشارات دانشگاه تهران. چاپ چهارم. جلد اول. تهران. سال ۱۳۶۶. صفحه ۱.
- 6) مهرین م. خواص میوه‌ها و خوراکی‌ها. انتشارات خشایار. تهران. چاپ اول. سال ۱۳۷۱. صفحات ۳۱۲ تا ۳۱۳.
- 7) egg yolk 2004. egg yolk available at <http://www.nutritiondata.com.htm>
- 8) Jorgensen LN. *Collagen deposition in the subcutaneous tissue during wound healing in humans: a model evaluation.* APMIS Suppl. 2003; (115):1-56.
- 9) حسن‌زاده، غ. قربانی، ر. اخوان، ل. نوری، ز. بررسی اثر موضعی ترکیب روغن زیتون و برگ مورد بر بهبودی زخم سوختگی درجه دو موش صحرائی. مجله علوم تشریح ایران. ۱۳۸۲. دوره اول. شماره ۴. صفحات ۲۱ تا ۲۸.
- 10) Hankenson KD, Watkins BA, Schoenlein IA, Allen KG, Turek JJ. *Omega-3 fatty acids enhance ligament fibroblast collagen formation in association with changes in interleukin-6 production.* Proc Soc Exp Biol Med. 2000; 223(1):88-95.
- 11) رابینز، اس. کوتران، ر. کومار، و. پاتولوژی عمومی. احدی، ن. اسفندی، ه. گوهری مقدم، ک. قاضی میرسعید، ه. چاپ هفتم. تهران. انتشارات فرانشر-پروانه دانش. سال ۱۳۸۲. صفحات ۳۵ تا ۸۵.

در تسریع ترمیم زخم به کرات ثابت کرده‌اند (۲۰-۱۵). همچنین طبق یک بررسی مشخص شد که در آسیب‌های بافتی و زخم‌های سوختگی میزان سلنیوم، روی و مس سرم پایین می‌آید (۲۱).

### نتیجه‌گیری

با توجه به این که زرده تخم‌مرغ حاوی ویتامین‌های E، D، A، فولات و عناصری چون Zn، Cu و اسیدهای چرب امگا-۳ و امگا-۶ و امگا-۹ به مقدار زیاد و انواع اسیدهای آمینه از جمله آرژینین، لیزین، پرولین و هیدروکسی پرولین

(۱۲) کاتزونک و ترور، ب. فارماکولوژی. رستمی، م. چاپ پنجم. تهران. انتشارات پیک ایران. ۱۳۷۷. صفحه ۳۹۶.

13) Ge K, Lu SL, Qing C, Xie T, Niu YW, Rong L, et al. *A study on the promoting effect of L-arginine on the burn wound healing of the rats with diabetes.* Zhonghua Shao Shang Za Zhi. 2003; 19 Suppl:11-4

14) Howdieshell TR, Webb WL, Sathyanarayana, McNeil PL. *Inhibition of inducible nitric oxide synthase results in reductions in wound vascular endothelial growth factor expression, granulation tissue formation, and local perfusion.* Surgery. 2003; 133(5):528-37.

15) Ianev E, Radev S, Balutsov M, Klouček E, Popov A. *The effect of an extract of sea buckthorn (Hippophae rhamnoides L.) on the healing of experimental skin wounds in rats.* Khirurgiia (Sofia). 1995; 48(3):30-3.

16) Sieradzki E, Olejarz E, Strauss K, Marzec A, Mieszowska M, Kaluzny J. *The effect of selenium and vitamin E on the healing process of experimental corneal lesions in the eye of the rabbit.* Klin Oczna. 1998; 100(2):85-8.

17) Mathus-Vliegen EM. *Old age, malnutrition, and pressure sores: an ill-fated alliance.* J Gerontol A Biol Sci Med Sci. 2004; 59(4):355-60.

18) Canapp SO Jr, Farese JP, Schultz GS, Gowda S, Ishak AM, Swaim SF, et al. *The effect of topical tripeptide-copper complex on healing of ischemic open wounds.* Vet Surg. 2003; 32(6):515-23.

19) Dreizen S. *Nutrition and the immune response - a review.* Int J Vitam Nutr Res. 1979; 49(2):220-8.

20) Morley JE, Silver AJ. *Nutritional issues in nursing home care.* Ann Intern Med. 1995; 123(11):850-9.

21) Bang RL, Dashti H. *Keloid and hypertrophic scars: trace element alteration.* Nutrition. 1995; 11(5 Suppl):527-31.