

تحقیقی

ارتباط یافته‌های دانسیتومتری استخوان زنان با شاخص چانه‌ای استخوان مندیبل در رادیوگرافی پانورامیک

دکتر علی باقرپور^۱، دکتر ماهرخ ایمانی مقدم^۲، دکتر محمدرضا هاتف^۳، دکتر حبیب الله اسماعیلی^۴
۱- استادیار گروه رادیولوژی دهان و فک و صورت، دانشکده دندانپزشکی دانشگاه علوم پزشکی مشهد. ۲- دانشیار گروه رادیولوژی دهان و فک و صورت، دانشکده دندانپزشکی دانشگاه علوم پزشکی مشهد. ۳- دانشیار گروه روماتولوژی دانشکده پزشکی، دانشگاه علوم پزشکی مشهد. ۴- استادیار گروه پزشکی اجتماعی، دانشکده پزشکی دانشگاه علوم پزشکی مشهد.

چکیده

زمینه و هدف: دانسیتومتری استخوان روشی مناسب برای بررسی وضعیت اسکلتال بیماران می‌باشد. این مطالعه با هدف بررسی ارتباط وضعیت اسکلتال ناحیه گردن فمور و مهره‌های L2-L4 با شاخص چانه‌ای (Mental Index) استخوان مندیبل در رادیوگرافی پانورامیک زنان مراجعه کننده به بخش رادیولوژی دانشکده دندانپزشکی مشهد انجام شد.

روش بررسی: در این مطالعه توصیفی، رادیوگرافی‌های پانورامیک ۶۷ نفر از خانم‌های مراجعه کننده به بخش رادیولوژی دانشکده دندانپزشکی مشهد در سال ۱۳۸۳ با سن بیش از ۳۵ سال که سالم و فاقد تاریخچه مصرف داروهای موثر بر متابولیسم استخوان بودند، بررسی شد و در آنها شاخص چانه‌ای تعیین و ثبت گردید. از همه بیماران مورد مطالعه دانسیتومتری استخوان در مرکز توس به وسیله دستگاه Osteocore و روش DEXA در دو کانون گردن فمور چپ و ناحیه L2-L4 (مهره‌های دوم تا چهارم کمری) به عمل آمد. بیماران با توجه به معیار T-score به سه گروه طبیعی، استئوپنیک و استئوپوروتیک در هر کانون تقسیم شدند. داده‌های به دست آمده با استفاده از آزمون‌های ANOVA و ضریب همبستگی پیرسن تجزیه و تحلیل آماری شد.

یافته‌ها: میانگین شاخص چانه‌ای بین گروه‌های طبیعی و استئوپنیک در ناحیه گردن فمور زنان مورد مطالعه اختلاف معنی‌داری را نشان داد ($P < 0/05$). میانگین شاخص چانه‌ای بین گروه‌های طبیعی و استئوپوروتیک و استئوپنیک و استئوپوروتیک در ناحیه L2-L4 زنان مورد مطالعه اختلاف معنی‌داری را نشان داد ($P < 0/05$). شاخص چانه‌ای با T-score در ناحیه گردن فمور و ناحیه L2-L4 همبستگی معنی‌داری داشت (به ترتیب $r = 0/33$ ، $r = 0/32$ و $P < 0/05$).

نتیجه‌گیری: این مطالعه نشان داد که می‌توان از شاخص چانه‌ای استخوان مندیبل به عنوان ابزار مفیدی در تخمین وضعیت اسکلتال بیماران استفاده نمود. ولی به‌کارگیری این شاخص به تنهایی برای بررسی دقیق وضعیت اسکلتال بیماران کافی نمی‌باشد.

کلید واژه‌ها: دانسیتومتری استخوان، رادیوگرافی پانورامیک، شاخص چانه‌ای، مندیبل

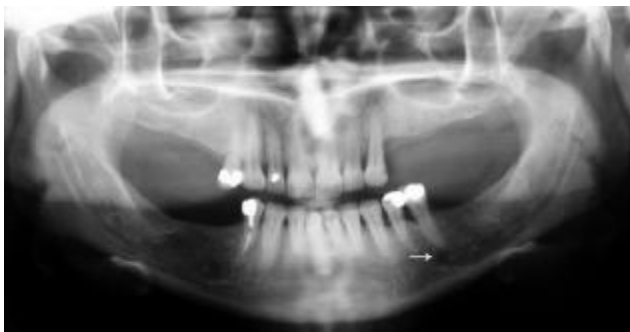نویسنده مسؤول: دکتر علی باقرپور، پست الکترونیکی: bagherpoora@mums.ac.ir

نشانی: مشهد، بلوار وکیل‌آباد، دانشکده دندانپزشکی، بخش رادیولوژی، تلفن: ۱۵-۸۸۲۹۵۰۱-۰۵۱۱، نمابر: ۸۸۲۹۵۰۰

وصول مقاله: ۸۶/۲/۱۲، اصلاح نهایی: ۸۶/۹/۳، پذیرش مقاله: ۸۶/۱۱/۲۷

مقدمه

متابولیسم استخوان (نارسایی موزن کلیوی، هایپرپاراتیروئیدیسم، آکرومگالی، هایپر تیروئیدیسم، بیماری‌های گاسترواینستینال، بیماری‌های بافت همبند و آرتریت روماتوئید)، هورمون‌تراپی (استروژن، پروژسترون و آندروژن) و استفاده از داروهای موثر بر متابولیسم استخوان (کورتیکواستروئیدها، داروهای ضد تشنج، سیکلوسپورین و هپارین) بود. پس از توضیح آزمایش سنجش تراکم استخوان و کسب رضایت نامه کتبی از بیمار، پرسشنامه‌ای که شامل مشخصات فردی از جمله سن، وزن، قد و BMI بود، برای هر بیمار تکمیل شد. سپس همه رادیوگرافی‌های پانورامیک با دستگاه Planmeca مدل CC 2002 (ساخت فنلاند) به وسیله یک نفر (دستیار سال سوم رادیولوژی دهان و فک و صورت) تهیه شد. موقعیت سر بیمار و همچنین عوامل تابش (kVp, mA) دستگاه برای هر بیمار به طور اختصاصی تنظیم شد. برای کسب دانسیته و کنتراست یکسان در کلیه رادیوگرافی‌ها از ترکیب فیلم پانورامیک آگفا (ساخت آلمان) و اسکرین کداک (Lanex, Regular Speed) استفاده شد و ظهور و ثبوت تمام فیلم‌ها به طور اتوماتیک با کمک پروسور نوع protec (ساخت آلمان)، انجام گرفت. اندازه‌گیری شاخص چانه‌ای به وسیله یک نفر متخصص رادیولوژی دهان و فک و صورت با استفاده از پرگار و کولیس با دقت ۰/۱ میلی‌متر انجام و در پرسشنامه ثبت گردید. برای از میان برداشتن اختلاف اندازه‌گیری مشاهده کنندگان مختلف، کلیه اندازه‌ها به وسیله یک نفر تعیین و ثبت شد.



تصویر ۱: رادیوگرافی پانورامیک یکی از بیماران مورد مطالعه
پیکان سفید، جایگاه سوراخ چانه‌ای را نشان می‌دهد.

استئوپوروز که یک کاهش ژنرالیزه در توده استخوانی است، مسأله پزشکی مهمی برای زنان میانسال و کهنسال می‌باشد. کاهش توده استخوانی (Bone Loss) با افزایش سن در مردان و زنان اتفاق می‌افتد، اما در زنان در شروع یائسگی سرعت می‌یابد. کاهش بافت استخوانی منجر به افزایش ریسک شکستگی، درد و گرفتاری بیماران و هزینه‌های بالای درمانی خواهد شد. تلاش‌های زیادی برای تشخیص استئوپوروز در مراحل اولیه انجام شده است تا درمان‌های پیشگیری کننده، سیر بیماری را آهسته نماید. از جمله روش‌های تشخیصی تراکم استخوان استفاده از روش‌های SPA (Single Photon Absorptiometry)، QCT (Quantitative Computed Tomography) و DEXA (Dual Energy X-ray Absorptiometry) است (۱). از این میان استفاده از روش DEXA به عنوان Gold Standard و مطمئن‌ترین روش برای سنجش تراکم استخوان به طور معمول استفاده می‌شود (۲ و ۳). طبق مطالعات انجام شده، تراکم استخوان مندیل با تراکم کلی اسکلتال ارتباط دارد (۱). از طرفی بیماران مراجعه کننده به دندانپزشک برای بررسی مقدماتی فکین از نظر درمان‌های پروتز، بیماری‌های پرودنتال، جراحی فک و صورت و غیره نیاز به تهیه رادیوگرافی دارند که رادیوگرافی پانورامیک به علت هزینه مناسب و کیفیت قابل قبول و دوز اشعه کم بهترین رادیوگرافی اولیه می‌باشد. هدف از این مطالعه تعیین وجود رابطه بین شاخص چانه‌ای (Mental Index) استخوان مندیل در رادیوگرافی پانورامیک و وضعیت اسکلتال زنان می‌باشد تا با تشخیص به موقع و شروع زودتر درمان‌های پیشگیری کننده در چنین بیماران و با هزینه کمتر از پیشرفت عوارض استئوپوروز جلوگیری شود.

روش بررسی

در این مطالعه توصیفی، ۶۷ نفر از خانم‌هایی که در آبان و آذرماه سال ۱۳۸۳ به بخش رادیولوژی دانشکده دندانپزشکی مشهد مراجعه کرده بودند و رادیوگرافی پانورامیک (تصویر ۱) برای آنها تجویز شده بود، مورد بررسی قرار گرفتند. معیارهای ورود به مطالعه، سن بیش از ۳۵ سال (سن شروع استئوپنی اسکلتال) و نداشتن تاریخچه بیماری‌های موثر بر

جدول ۱: توانایی مقادیر متفاوت شاخص چانه‌ای (MI) برای تمایز بین وضعیت اسکلتال «طبیعی» و «استئوپوروتیک» - استئوپوروتیک»

MI (میلی‌متر)	حساسیت (درصد)		ویژگی (درصد)		ارزش اخباری مثبت (درصد)		ارزش اخباری منفی (درصد)	
	فاصله اطمینان ۹۵ درصد	گرددن فمور ناحیه لومبار	فاصله اطمینان ۹۵ درصد	گرددن فمور ناحیه لومبار	فاصله اطمینان ۹۵ درصد	گرددن فمور ناحیه لومبار	فاصله اطمینان ۹۵ درصد	گرددن فمور ناحیه لومبار
تا ۳/۶۹	۱۱/۷	۹/۵	۱۰۰	۱۰۰	۱۰۰	۱۰۰	۵۲	۴۰
	(۰/۹ و ۲۲/۵)	(۰/۶ و ۱۸/۳)	-	-	-	-	(۳۵/۲ و ۶۸/۸)	(۲۵/۱ و ۵۴/۸)
تا ۴/۰۰	۱۴/۷	۱۴/۲	۹۴	۹۶	۷۱	۹۶	۵۲	۴۰
	(۲/۷ و ۲۶/۶)	(۳/۶ و ۲۴/۷)	(۸۶ و ۱۰۰)	(۹۰ و ۱۰۰)	(۵۵/۷ و ۸۶/۲)	(۹۰ و ۱۰۰)	(۳۵/۲ و ۶۸/۸)	(۲۵/۱ و ۵۴/۸)
تا ۴/۵۰	۲۹/۴	۲۶/۲	۸۴/۸	۸۴	۶۶/۶	۸۴	۵۳/۸	۴۰
	(۱۴ و ۲۴/۷)	(۱۲/۹ و ۳۹/۴)	(۷۲/۷ و ۹۶/۸)	(۷۲/۹ و ۹۵)	(۵۰/۷ و ۸۲/۴)	(۷۲/۹ و ۹۵)	(۳۷ و ۷۰/۵)	(۲۵/۱ و ۵۴/۸)
تا ۵/۰۰	۶۴/۷	۶۴/۲	۵۱/۵	۵۶	۵۸	۵۶	۵۹	۴۸
	(۴۸/۶ و ۸۰/۷)	(۴۹/۷ و ۷۸/۷)	(۳۴/۷ و ۶۸/۳)	(۴۱ و ۷۱)	(۴۱/۴ و ۷۴/۵)	(۴۱ و ۷۱)	(۴۲/۴ و ۷۵/۵)	(۳۲/۹ و ۶۳/۱)

نمود، فقط سوراخ چانه‌ای سمتی که کاملاً مشهود بود در اندازه‌گیری مورد استفاده قرار می‌گرفت (۸).

بعد از اندازه‌گیری‌های لازم، رادیوگرافی به بیمار تحویل و بیمار برای آزمایش سنجش تراکم استخوان به مرکز دانستئومتری استخوان توس ارجاع شد. برای هر بیمار سنجش تراکم استخوان در دو کانون استاندارد، یعنی گردن استخوان فمور چپ و مهره‌های L2-L4 با استفاده از دستگاه Osteocore (ساخت فرانسه) مجهز به سیستم سنجش تراکم استخوان DEXA، انجام شد. در هر کانون BMD (Bone Mineral Density)، T-Score و Z-Score تعیین شد. Z-Score نتایج فردی را با جمعیت هم سن و سال مقایسه می‌کند که از نظر نژاد و جنس مطابقت داده شده است، ولی T-Score نتایج حاصل را با جمعیت جوان بر حسب نژاد و جنس مقایسه می‌کند (۹). براساس امتیاز T (T-Score) در هر کانون، بیماران به صورت زیر طبقه‌بندی شدند (۱۰).

۱- $T-Score > 1$: طبیعی

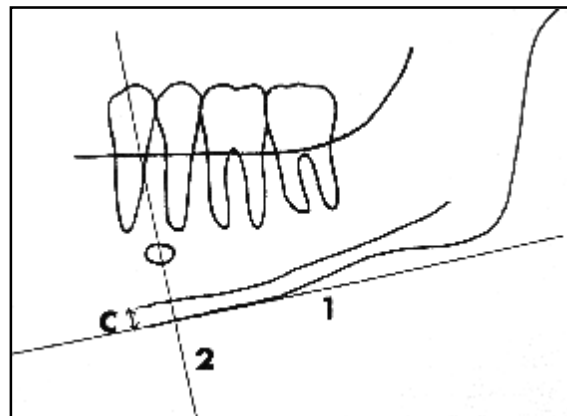
۲- $-1 < T-Score \leq -2/5$: استئوپنیک

۳- $T-Score \leq -2/5$: استئوپوروتیک

برای به دست آوردن مقادیر حساسیت و ویژگی MI ابتدا سه گروه وضعیت اسکلتال طبیعی، استئوپنیک و استئوپوروتیک به دو گروه «طبیعی» و «استئوپنیک - استئوپوروتیک» تبدیل شد تا محاسبات مربوط به حساسیت و ویژگی قابل انجام باشد (جدول ۱).

شاخص چانه‌ای (MI) ضخامت کورتکس تحتانی مندیبل در ناحیه سوراخ چانه‌ای است (۵ و ۴).

ناحیه سوراخ چانه‌ای (Mental Foramen) به علت این که معمولاً تحت تاثیر چسبندگی عضلات جوینده اصلی نمی‌باشد، در خیلی از مطالعات به عنوان منطقه استاندارد تحقیق محسوب می‌شود (۶) (تصویر ۲).



تصویر ۲: تعیین شاخص چانه‌ای در رادیوگرافی پانورامیک

۱: خطی موازی با محور طولی مندیبل و مماس با لبه تحتانی مندیبل رسم می‌شود. ۲: خطی عمود بر این مماس به طوری که لبه تحتانی سوراخ چانه‌ای را قطع نماید، رسم می‌شود.

C: شاخص چانه‌ای (MI) (۷)

شاخص چانه‌ای به صورت دو طرفه (راست و چپ) اندازه‌گیری و برای هر بیمار میانگین آن ثبت شد. در مواردی که تعیین جایگاه سوراخ چانه‌ای در یک سمت امکان‌پذیر

مقایسه دو به دوی سه گروه، آزمون توکی (Tukey) به کار گرفته شد (جدول ۳).

جدول ۲: همبستگی برخی از متغیرها با مقادیر شاخص چانه‌ای (MI) در زنان مورد مطالعه

ارزش P	ضریب همبستگی پیرسون (R)	متغیر برای تعیین همبستگی با MI
<۰/۰۵	-۰/۲۹۴*	سن بیمار
طبیعی	۰/۱۶۴	BMI
<۰/۰۵	۰/۲۸۲*	BMD در ناحیه گردن فمور
طبیعی	۰/۲۱۱	Z-Score در ناحیه گردن فمور
<۰/۰۱	۰/۳۳۰**	T-Score در ناحیه گردن فمور
<۰/۰۵	۰/۳۰۴*	BMD در ناحیه L2-L4
طبیعی	۰/۲۰۹	Z-Score در ناحیه L2-L4
<۰/۰۱	۰/۳۲۰**	T-Score در ناحیه L2-L4

* $P < 0/05$ ، ** $P < 0/01$

با توجه به جدول ۳ میانگین MI در وضعیت‌های مختلف اسکلتال گردن فمور تفاوت معنی‌داری داشت ($P < 0/05$). آزمون توکی نشان داد که این اختلاف بین گروه‌های طبیعی و استئوپنیک بود.

با توجه به جدول ۳ میانگین MI در وضعیت‌های مختلف اسکلتال در ناحیه L2-L4 تفاوت معنی‌داری داشت ($P < 0/05$). آزمون توکی نشان داد که این اختلاف بین گروه‌های طبیعی و استئوپوروتیک و همچنین بین گروه‌های استئوپنیک و استئوپوروتیک بود.

با توجه به جدول ۱ تنها ۱۱/۷ درصد از زنان مورد مطالعه که در ناحیه گردن فمور استئوپنیک یا استئوپوروتیک بودند، دارای MI مساوی یا کمتر از ۳/۶۹ میلی‌متر بودند (حساسیت). ولی ۱۰۰ درصد افرادی که تراکم استخوان طبیعی در گردن فمور و ناحیه L2-L4 داشتند، دارای MI بیش از ۳/۶۹ میلی‌متر بودند (ویژگی). همچنین ۱۰۰ درصد از زنان مورد مطالعه که MI مساوی یا کمتر از ۳/۶۹ میلی‌متر داشتند، در ناحیه گردن فمور استئوپنیک یا استئوپوروتیک بودند (ارزش اخباری مثبت) و ۵۲ درصد از زنان مورد مطالعه که MI بیش از ۳/۶۹ میلی‌متر داشتند، دارای تراکم استخوان طبیعی در ناحیه گردن فمور بودند (ارزش اخباری منفی).

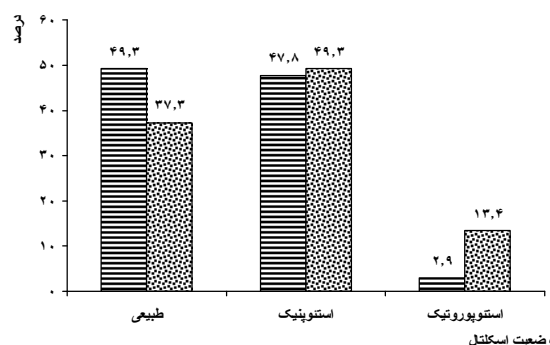
داده‌های به دست آمده پس از جمع‌آوری، کدبندی شد و با استفاده از نرم‌افزار آماری SPSS-11.5 و آزمون‌های ANOVA و ضریب همبستگی پیرسون مورد تجزیه و تحلیل قرار گرفت. در همه آزمون‌ها سطح معنی‌داری ۰/۰۵ در نظر گرفته شد.

یافته‌ها

در این مطالعه ۶۷ نفر زن با میانگین و انحراف معیار سنی $51/37 \pm 9/95$ و حداقل سن ۳۶ و حداکثر سن ۹۲ سال بررسی شدند.

بر اساس ناحیه سنجش تراکم استخوان هم در گردن فمور و هم در ناحیه لومبار، کمترین تعداد بیمار مربوط به وضعیت اسکلتال استئوپوروتیک بود. به طوری که ۲/۹ درصد زنان در ناحیه گردن فمور و ۱۳/۴ درصد زنان مورد مطالعه در ناحیه لومبار دارای وضعیت اسکلتال استئوپوروتیک بودند (نمودار ۱).

ناحیه لومبار □ گردن فمور ■



نمودار ۱: توزیع فراوانی وضعیت‌های مختلف اسکلتال

در گردن فمور و ناحیه لومبار (L2-L4)

همبستگی بین مقادیر MI و برخی متغیرها مورد آزمون قرار گرفت. سن بیمار رابطه معکوس با مقدار MI داشت ($P < 0/05$). همچنین بین مقادیر MI و متغیر BMD در ناحیه گردن فمور، T-Score در ناحیه گردن فمور، BMD در ناحیه L2-L4 و T-Score در ناحیه L2-L4 رابطه مستقیمی وجود داشت ($P < 0/05$) (جدول ۲).

برای بررسی وجود اختلاف معنی‌دار در میانگین MI بین سه وضعیت اسکلتال طبیعی، استئوپنیک و استئوپوروتیک در دو کانون گردن فمور و مهره‌های L2-L4 از آزمون آنالیز واریانس یک‌طرفه (One-Way ANOVA) استفاده شد. برای

جدول ۳: میانگین شاخص چانه‌ای (MI) در گروه‌های مختلف وضعیت اسکلتال در ناحیه گردن فمور و ناحیه L2-L4

میانگین MI با ذکر یک انحراف معیار	تعداد	فاصله اطمینان ۹۵ درصد برای MI
طبیعی	۳۳	۵/۳۷±۰/۹۵ و ۵/۰۳ و ۵/۷۱
وضعیت اسکلتال در ناحیه گردن فمور	۳۲	۴/۸۱±۰/۸۶ و ۴/۵۰ و ۵/۱۲
استئوپوروتیک	۲	۴/۷۲±۰/۱۷ و ۳/۱۳ و ۶/۳۱
استئوپوروتیک	۶۷	۵/۰۸±۰/۹۳ و ۴/۸۵ و ۵/۳۱
کل		
طبیعی	۲۵	۵/۳۰±۰/۸۱ و ۴/۹۶ و ۵/۶۳
وضعیت اسکلتال در ناحیه L2-L4	۳۳	۵/۱۳±۱/۰۰ و ۴/۷۷ و ۵/۴۸
استئوپوروتیک	۹	۴/۳۲±۰/۶۱ و ۳/۸۵ و ۴/۷۹
استئوپوروتیک	۶۷	۵/۰۸±۰/۹۳ و ۴/۸۵ و ۵/۳۱
کل		

بحث

در این تحقیق، رادیوگرافی پانورامیک زنان مورد مطالعه از نظر شاخص چانه‌ای مورد بررسی قرار گرفت. اندازه‌گیری سریع و آسان این شاخص سبب گردیده است تا در اکثر مطالعاتی که به بررسی ارتباط یافته‌های مرفولوژیک استخوان مندیبل و دانسیتمتری استخوان می‌پردازند، از این شاخص استفاده شود (۸ و ۹).

مطالعه ما بیانگر اختلاف معنی‌دار میانگین MI بین گروه‌های طبیعی و استئوپوروتیک در ناحیه گردن فمور و همچنین اختلاف معنی‌دار میانگین MI بین گروه طبیعی و استئوپوروتیک و نیز گروه استئوپوروتیک در ناحیه L2-L4 بود. در مطالعه Drozdowska نیز اختلاف معنی‌داری بین میانگین MI در سه گروه طبیعی، استئوپوروتیک و استئوپوروتیک مشاهده شد (۴/۵ میلی‌متر، ۵/۱ میلی‌متر و ۳/۵ میلی‌متر و $P < 0/05$) (۱۰).

به طور مشابه Bollen دریافت که ضخامت کورتکس تحتانی مندیبل در افرادی که دارای شکستگی‌های استئوپوروتیک می‌باشد، ۰/۵۴ میلی‌متر در مقایسه با گروه کنترل نازک‌تر است (۸). در مطالعه Mohajery اختلاف معنی‌داری در ضخامت کورتکس تحتانی مندیبل بین زنان یائسه استئوپوروتیک و طبیعی مشاهده نشد. البته در آن مطالعه به جای MI از ضخامت کورتکس در ناحیه زاویه فک پایین (Angle) استفاده شده بود (۱۱).

در تحقیق ما MI با سن ارتباط منفی و معنی‌داری داشت. این نتیجه مشابه نتایج مطالعه Ledgerton بود که روی ۵۰ زن ۲۵-۷۴ ساله بریتانیایی انجام شد و MI با سن ارتباط منفی داشت (۲). Arifin که از سیستم دیجیتال برای تعیین MI استفاده نمود، همبستگی معنی‌داری را بین MI و BMD لومبار و گردن فمور به دست آورد (۱۲). در مطالعه حاضر نیز این همبستگی‌ها معنی‌دار بود. اما همبستگی کمتر بین این شاخص‌ها در مطالعه ما می‌تواند به علت استفاده Arifin از سیستم دیجیتالی و اندازه‌گیری دقیق‌تر این سیستم باشد.

توانایی MI برای تمایز بین گروه طبیعی و استئوپوروتیک - استئوپوروتیک کم تا متوسط بود. در مطالعه Drozdowska (۱۰) با MI مساوی و کمتر از ۴ میلی‌متر، ویژگی ۸۱ درصد، حساسیت ۲۱ درصد، ارزش اخباری مثبت ۵۰ درصد و ارزش اخباری منفی ۵۴ درصد در ناحیه لگن به دست آمد. در نتایج ما (جدول ۱) این مقادیر به ترتیب برای MI کمتر یا مساوی ۴ میلی‌متر در ناحیه گردن فمور ۹۴ درصد، ۱۴/۷ درصد، ۷۱ درصد و ۵۲ درصد و در ناحیه L2-L4 به ترتیب ۹۶ درصد، ۱۴/۲ درصد، ۸۶ درصد و ۴۰ درصد بود. همچنین در مطالعه Taguchi با MI کمتر یا مساوی ۴/۵ میلی‌متر، ویژگی ۴۲/۱ درصد، حساسیت ۷۹/۴ درصد، ارزش اخباری مثبت ۷۱ درصد و ارزش اخباری منفی ۵۳/۳ درصد در ناحیه مهره‌های کمری به دست آمد (۱۳). در مطالعه ما این مقادیر به ترتیب برای MI کمتر یا مساوی ۴/۵ میلی‌متر در ناحیه

نتیجه‌گیری

یافته‌های این مطالعه نشان داد که می‌توان از شاخص چانه‌ای استخوان مندیبل به عنوان ابزار مفیدی در تخمین وضعیت اسکلتال بیماران استفاده نمود. ولی به کارگیری این شاخص به تنهایی برای بررسی دقیق وضعیت اسکلتال بیماران کافی نمی‌باشد.

تشکر و قدردانی

بدین وسیله از معاونت محترم پژوهشی دانشگاه علوم پزشکی مشهد به خاطر تصویب و تقبل هزینه‌های طرح مذکور (با شماره ۸۳۰۸۲) تشکر و قدردانی می‌گردد.

References

- 1) Taguchi A, Sui Y, Ohtsuka M, Otani K, Tanimoto K, Ohtaki M. Usefulness of panoramic radiography in the diagnosis of postmenopausal osteoporosis in women. Width and morphology of inferior cortex of the mandible. *Dentomaxillofac Radiol.* 1996; 25(5):263-7.
- 2) Ledgerton D, Horner K, Devlin H, Worthington H. Radiomorphometric indices of the mandible in a British female population. *Dentomaxillofac Radiol.* 1999;28(3):173-81.
- 3) Ishii K, Taguchi A, Nakamoto T, Ohtsuka M, Sutthipraporn P, Tsuda M, et al. Diagnostic efficacy of alveolar bone loss of the mandible for identifying postmenopausal women with femoral osteoporosis. *Dentomaxillofac Radiol.* 2007;36(1):28-33.
- 4) Devlin H, Horner K. Mandibular radiomorphometric indices in the diagnosis of reduced skeletal bone mineral density. *Osteoporos Int.* 2002;13(5):373-8.
- 5) Karayianni K, Horner K, Mitsea A, Berkas L, Mastoris M, Jacobs R, et al. Accuracy in osteoporosis diagnosis of a combination of mandibular cortical width measurement on dental panoramic radiographs and a clinical risk index (OSIRIS): the OSTEODENT project. *Bone.* 2007;40(1):223-9.
- 6) Benson BW, Prihoda TJ, Glass BJ. Variations in adult cortical bone mass as measured by a panoramic mandibular index. *Oral Surg Oral Med Oral Pathol.* 1991;71(3):349-356.
- 7) Wical KE, Swoope CC. Studies of residual ridge resorption. I. Use of panoramic radiographs for evaluation and classification of mandibular resorption. *J Prosthet Dent.* 1974;32(1):7-12.

گردن فمور ۸/۸ درصد، ۴/۴ درصد، ۶/۶ درصد و ۸/۵ درصد و در ناحیه L2-L4 به ترتیب ۸۴ درصد، ۲۶/۲ درصد، ۷۳/۳ درصد و ۴۰ درصد بود. به دلیل این که با تشخیص به موقع گروه استئوپنیک و استئوپوروتیک می‌توان از عوارض جدی آن به مقدار زیادی کاست، در نتیجه حساسیت بالا، نسبت به ویژگی بالا از اهمیت بیشتری برخوردار است. با ۰/۵ میلی‌متر افزایش در ضخامت کورتکس مندیبولار (MI=۵ میلی‌متر) حساسیت تا ۶۴/۷ درصد در ناحیه گردن فمور و ۶۴/۲ درصد در ناحیه L2-L4 افزایش می‌یابد که به نسبت MI کمتر یا مساوی ۴/۵ میلی‌متر، دارای حساسیت قابل قبول‌تری است.

- 8) Bollen AM, Taguchi A, Hujuel PP, Hollender LG. Case-control study on self-reported osteoporotic fractures and mandibular cortical bone. *Oral Surg Oral Med Oral Pathol Oral Radiol Endod.* 2000;90(4):518-24.
- 9) Braunwald E, Fauci AS, Kasper DL, Hauser SL, Longo DL, Jameson JL. Harrison's Principles of Internal Medicine. 15th Ed. McGraw- Hill. 2001; p: 2226.
- 10) Drozdowska B, Pluskiewicz W, Tarnawska B. Panoramic-based mandibular indices in relation to mandibular bone mineral density and skeletal status assessed by dual energy X-ray absorptiometry and quantitative ultrasound. *Dentomaxillofac Radiol.* 2002;31(6):361-7.
- 11) Mohajery M, Brooks SL. Oral radiographs in the detection of early signs of osteoporosis. *Oral Surg Oral Med Oral Pathol.* 1992; 73(1):112-7.
- 12) Arifin AZ, Asano A, Taguchi A, Nakamoto T, Ohtsuka M, Tsuda M, et al. Computer-aided system for measuring the mandibular cortical width on dental panoramic radiographs in identifying postmenopausal women with low bone mineral density. *Osteoporos Int.* 2006;17(5):753-9.
- 13) Taguchi A, Sui Y, Sanada M, Ohtsuka M, Nakamoto T, Sumida H, et al. Validation of dental panoramic radiography measures for identifying postmenopausal women with spinal osteoporosis. *AJR Am J Roentgenol.* 2004;183(6):1755-60.