

## تحقیقی

### اثر عصاره هیدروالکلی گیاه بابونه (*Matricaria chamomilla* L)

#### بر ترمیم زخم سوختگی در موش صحرایی

مرتضی جراحی\*<sup>۱</sup>، میترا امامی ابرقویی<sup>۲</sup>

۱- عضو هیأت علمی گروه فیزیولوژی دانشکده پزشکی دانشگاه علوم پزشکی سمنان، مرکز تحقیقات فیزیولوژی دانشگاه علوم پزشکی سمنان.

۲- عضو هیأت علمی گروه فارماکولوژی دانشکده پزشکی دانشگاه علوم پزشکی سمنان.

#### چکیده

زمینه و هدف: عصاره بابونه خصوصیات ضدالتهابی، ضد میکروبی و آنتی اکسیدانی دارد. این مطالعه به منظور بررسی اثر موضعی عصاره هیدروالکلی گیاه بابونه بر ترمیم زخم حاصل از سوختگی در موش صحرایی آزمایشگاهی انجام شد.

روش بررسی: در این مطالعه تجربی ۳۰ سر موش صحرایی نر بالغ از نژاد آلبینو به صورت تصادفی به ۳ گروه مساوی کنترل کاذب، کنترل (روغن زیتون- حلال دارو) و درمان (عصاره هیدروالکلی بابونه) تقسیم شدند. یک سوختگی درجه ۲ عمقی در ۲۰ درصد سطح بدن حیوانات همه گروه‌ها از طریق فرورودن پشت حیوان در آب جوش ۱۰۰ درجه سانتی‌گراد به مدت ۸ ثانیه ایجاد شد. حیوانات گروه کنترل کاذب هیچ‌گونه درمانی دریافت نکردند. در حالی که از روز اول بعد از سوختگی در گروه‌های کنترل و درمان به صورت موضعی به میزان دو بار در روز به ترتیب روغن زیتون و عصاره هیدروالکلی بابونه محلول در روغن زیتون در محل سوختگی مالیده شد. از روز سوم پس از ایجاد سوختگی درصد بهبودی زخم از طریق محاسبه سطح زخم در گروه‌های مختلف اندازه‌گیری شد و این عمل تا بهبودی کامل زخم ادامه داشت.

یافته‌ها: نتایج نشان داد که بین میانگین درصد بهبود زخم گروه کنترل کاذب و گروه کنترل (روغن زیتون) از روز سوم تا بهبودی کامل طی ۶۷ روز اختلاف معنی‌داری وجود ندارد و از روز بیستم به بعد تفاوت معنی‌داری بین میانگین‌های درصد بهبودی زخم در گروه درمان با گروه کنترل (۷۴/۷۷±۵/۲) در مقابل (۶۲/۹۶±۲/۷۰) وجود دارد ( $P < 0/05$ ).

نتیجه‌گیری: این مطالعه نشان داد که مصرف موضعی عصاره هیدروالکلی گیاه بابونه، سبب تسریع بهبودی زخم سوختگی در موش صحرایی آزمایشگاهی می‌شود.

کلید واژه‌ها: ترمیم زخم، سوختگی درجه ۲، عصاره هیدروالکلی گیاه بابونه، پوست، موش صحرایی

\* نویسنده مسؤول: مرتضی جراحی، پست الکترونیکی: jarrahi44@yahoo.com

نشانی: سمنان، کیلومتر ۵ جاده دامغان، دانشکده پزشکی، بخش فیزیولوژی، تلفن: ۰۲۳۱-۳۳۲۸۶۵۶-۰۲۳۱، نامبر: ۳۳۵۴۱۶۱

وصول مقاله: ۸۶/۵/۲۷، اصلاح نهایی: ۸۷/۲/۴، پذیرش مقاله: ۸۷/۴/۱۰

## مقدمه

سوانح سوختگی در اثر انتقال حرارت، یکی از شدیدترین اشکال صدمات است که به صورت‌های موضعی و سیستمیک به بدن وارد می‌شود. سوختگی موضعی پوست مقاومت آن را به عنوان یک سد حفاظتی در مقابل محیط و هم قدرت آن را به عنوان یک اندام ایمنی کاهش می‌دهد (۱). پس از یک صدمه سوختگی، مجموعه‌ای از پاسخ‌های فیزیولوژیک بروز می‌کند که شامل تغییراتی در مکانیسم‌های حفاظت سلولی، التهاب سیستمیک و موضعی و صدمات ناشی از جریان خون مجدد است که همگی به دلیل صدمات و فقدان ناگهانی انرژی سلولی به وجود می‌آید (۲-۴). بابونه (*Matricaria chamomilla L*) گیاهی است که عصاره آن در طب سنتی به وفور مورد استفاده قرار می‌گیرد و معتقدند که اثرات سودمندی به عنوان یک عامل مسکن، ضداسپاسم و ضدالتهاب دارد (۵). همچنین از آن در درمان بیماری‌های پوستی نظیر پسوریازیس، اگزما، آکنه و به عنوان کاهنده تب و در درمان برونشیت، سرفه و سرماخوردگی استفاده می‌شود (۶).

علی‌رغم استفاده گسترده از بابونه در طب سنتی، تحقیقات علمی اندکی در اثبات فواید آن صورت گرفته است. براساس برخی مطالعات، نتایج متناقضی در درمان بیماری‌های پوستی و التهاب مخاط از قبیل اگزما و موکوزیتیس گزارش شده است (۷-۹). علی‌رغم تناقض‌های مذکور عصاره بابونه اثرات ضدالتهابی و ضد میکروبی نشان داده است (۱۰ و ۱۱) و براساس نوع تهیه عصاره یا اسانس آن، در درمان زخم مزمن انسان (۱۲ و ۱۳) و زخم برشی در موش آزمایشگاهی (۱۴) موثر بوده است. اما درخصوص اثر آن بر ترمیم زخم سوختگی در یک مطالعه تجربی و یک گزارش مورد اثر آن مثبت ارزیابی شده است (۱۵ و ۱۶). با توجه به ناکافی بودن اطلاعات در این زمینه لازم است که مطالعات بیشتری در رابطه با اثر انواع تهیه‌های عصاره بابونه بر ترمیم زخم سوختگی به صورت تجربی و بالینی صورت گیرد. لذا مطالعه حاضر به منظور بررسی اثر موضعی عصاره هیدروالکلی بابونه بر ترمیم زخم سوختگی در موش صحرایی انجام شد.

## روش بررسی

### نحوه تهیه گیاه

گل‌های بابونه (شماره ۱۸۱۴ کد ۰۰۱) از مزرعه مرکز آموزش علمی کاربردی جهاد کشاورزی شهرستان سمنان که قبلاً توسط متخصصین مربوطه تکثیر و مورد تایید قرار گرفته بود، جمع‌آوری گردید و در اختیار مرکز تحقیقات فیزیولوژی قرار گرفت.

### نحوه تهیه عصاره هیدروالکلی بابونه

به منظور تهیه عصاره هیدروالکلی بابونه ۵۰۰ گرم از گل‌های تازه بابونه را پس از قرار دادن در درجه حرارت آزمایشگاه خشک نموده، سپس آن را کاملاً خرد کرده و در یک ارلن ۱۰۰۰ میلی‌لیتری حاوی آب و اتانول به نسبت ۹۰۰ و ۱۰۰ وارد کرده و به مدت ۴۸ ساعت در درجه حرارت ۲۵ درجه سانتی‌گراد در تاریکی قرار دادیم. سپس به روش نیمه‌صناعی سوکسله عصاره صاف شده حاصله را در حرارت ۵۰ درجه سانتی‌گراد قرار دادیم. بعد ۵۰ گرم از پودر حاصله را در ۵۰ میلی‌لیتر روغن زیتون حل کرده و این مخلوط را به مدت یک هفته در داخل انکوباتور در دمای ۳۷ درجه سانتی‌گراد قرار دادیم. در طی این یک هفته هر روز به مدت ۱۵ دقیقه مخلوط حاصل را هم زدیم. بعد از یک هفته مخلوط را قبل از مصرف از یک پارچه صافی (پارچه موسیلین) فیلتر کردیم (۱۷ و ۱۸).

### حیوانات مورد آزمایش

در این مطالعه تجربی از موش‌های صحرایی آزمایشگاهی از نژاد ویستار با وزن ۲۵۰ تا ۳۰۰ گرم از جنس نر و بالغ استفاده شد. موش‌ها در قفس‌های انفرادی قرار داده شدند. آب و غذا آزادانه در اختیار آنها بود و در یک اتاق با درجه حرارت ۲۰ تا ۲۴ درجه سانتی‌گراد و سیکل روشنایی-تاریکی ۱۲ ساعته نگهداری شدند. انجام کلیه آزمایشات با رعایت کامل ضوابط اخلاقی کار بر روی حیوانات آزمایشگاهی صورت گرفت.

### روش ایجاد زخم

موش‌ها با استفاده از داروی بیهوشی تیوپنتال سدیم (نسدونال) به میزان ۴۰ mg/kg که به روش داخل صفاقی تزریق شد، بیهوش شدند. سپس موهای ناحیه پشت آنها

داشت. به منظور اندازه گیری درصد بهبود زخم، مساحت زخم در روزهای ۳، ۹، ۱۴، ۲۰، ۲۶، ۳۲، ۳۸، ۴۳، ۴۹، ۵۵، ۶۱ و ۶۷ بعد از ایجاد آن اندازه گیری و با استفاده از فرمول زیر درصد بهبودی محاسبه شد (۱۹):

$$\text{درصد زخم} = \frac{\text{مساحت زخم در روز } X}{\text{مساحت زخم در روز اول}}$$

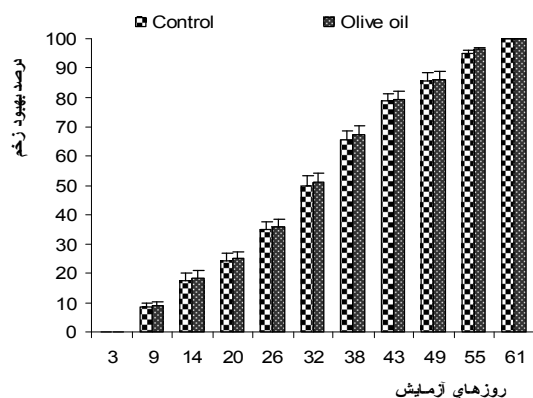
X: روزی که مساحت زخم اندازه گیری شده است.

$$\text{درصد بهبودی} = 100 - \text{درصد زخم}$$

پس از به دست آوردن اطلاعات گروه‌های آزمایشی مختلف، نتایج گروه‌های مختلف با استفاده از آنالیز واریانس یک‌طرفه و آزمون تک‌میلی Tukey مورد تجزیه و تحلیل آماری قرار گرفت و  $P < 0.05$  به عنوان سطح معنی دار مورد پذیرش قرار گرفت. در تمام نمودارها داده‌ها به صورت انحراف معیار  $\pm$  میانگین ارائه شده است.

#### یافته‌ها

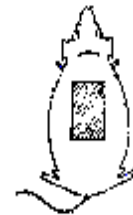با توجه به نتایج به دست آمده میانگین درصد بهبود زخم بین گروه کنترل کاذب و گروه کنترل (روغن زیتون) از روز سوم تا بهبود کامل آن طی ۶۷ روز اختلاف معنی داری نشان نداد (نمودار ۱).



نمودار ۱: اثر روغن زیتون بر درصد بهبود زخم در مقایسه با گروه کنترل کاذب

میانگین درصد بهبود زخم بین گروه کنترل و گروه بابونه ( $74/77 \pm 5/2$  در مقابل  $62/96 \pm 2/70$ ) از روز ۲۰ تا روز ۶۷ اختلاف معنی دار نشان داد ( $P < 0.05$ ) (نمودار ۲).

تراشیده شد و یک سوختگی درجه ۲ عمقی در ۲۰ درصد سطح بدن حیوانات همه گروه‌ها از طریق فروبردن پشت حیوان در آب جوش ۱۰۰ درجه سانتی گراد به مدت ۸ ثانیه ایجاد شد (۱۹) (شکل ۱).



شکل ۱: تصویر شماتیک قالب مورد استفاده برای ایجاد سوختگی در ناحیه پشت موش و نمایش موش پس از ایجاد سوختگی

#### انجام آزمایشات و گروه‌های آزمایشی

در این تحقیق حیوانات به طور تصادفی به ۳ گروه مساوی تقسیم شدند. گروه اول به عنوان گروه کنترل کاذب جدا شدند و پس از ایجاد زخم، تحت هیچ پروسه درمانی قرار نگرفتند. در گروه کنترل (روغن زیتون)، بلافاصله پس از ایجاد زخم، تا انتهای بهبود زخم از روغن زیتون به صورت موضعی به میزان ۲ بار در روز استفاده شد. در گروه درمان، بلافاصله پس از ایجاد زخم، تا انتهای بهبود زخم از عصاره هیدروآلکلی بابونه محلول در روغن زیتون به صورت موضعی با دوز ۸ gr/kg به میزان دو بار در روز استفاده شد.

#### روش اندازه گیری مساحت زخم

برای ارزیابی روند ترمیم، یک‌سری اندازه گیری از اولین روز بعد از ایجاد زخم، شروع و تا بهبودی کامل زخم ادامه داشت. به منظور اندازه گیری درصد بهبود زخم، مساحت زخم اندازه گیری شد. برای اندازه گیری مساحت زخم هر ۳ روز یک‌بار ابعاد زخم با استفاده از ورق شفاف اندازه گیری و سپس مساحت زخم به وسیله روش‌های پلانی متری محاسبه شد (۱۹).

#### روش سنجش بهبود زخم

برای ارزیابی روند ترمیم، یک‌سری اندازه گیری از دومین روز بعد از ایجاد زخم، شروع و تا بهبودی کامل زخم ادامه

مطالعه حاضر مطابقت دارد.

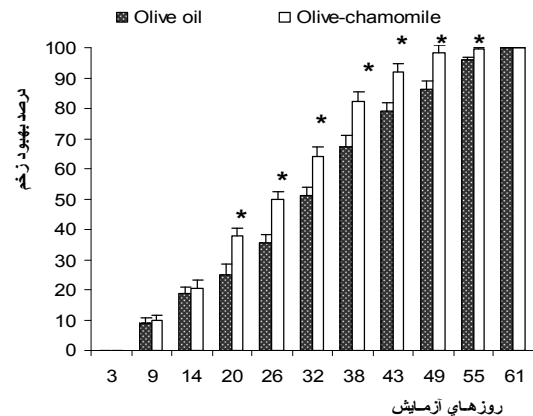
با توجه به آن که مشخص شد که آلفا-بیزابولول، یکی از ترکیبات اصلی موجود در عصاره بابونه، کاهنده تب و زمان ترمیم زخم در حیوان آزمایشگاهی است (۲۳)، پیشنهاد ما آن است که بایستی توجه بیشتری به خصوصیات آنتی‌اکسیدانتی عصاره هیدروالکلی بابونه شود. همچنین گل‌های بابونه غنی از فلاونوئیدها است که آنتی‌اکسیدانت‌های موثری در خنثی کردن رادیکال‌های آزاد اکسیژن‌دار می‌باشند (۲۴). به همین دلیل بایستی توان بالایی در ترمیم زخم سوختگی داشته باشد که با نتایج به دست آمده از تحقیق حاضر هم‌خوانی دارد. علی‌رغم توان عصاره هیدروالکلی بابونه بر ترمیم زخم سوختگی، مکانسیم دقیق عمل آن و این که کدام‌یک از اثرات ضدالتهابی، ضدباکتریایی یا آنتی‌اکسیدانتی اهمیت بیشتری دارند، هنوز کاملاً مشخص نشده است. به نظر می‌رسد که بایستی توجه بیشتری به خصوصیات آنتی‌اکسیدانتی عصاره بابونه مبذول شود (۲۷-۲۴). بنابراین براساس مطالعه حاضر عصاره هیدروالکلی گل بابونه فعالیت قابل توجهی بر بهبود ترمیم زخم سوختگی در موش صحرایی دارد و برای تعیین اثر سایر انواع عصاره بابونه نظیر عصاره آبی یا الکلی بر سایر انواع مدل‌های ترمیم زخم و متغیرهای وابسته نیاز به مطالعات بیشتری است.

### نتیجه‌گیری

یافته‌ها حاکی از آن است که مصرف موضعی عصاره هیدروالکلی بابونه سبب تسریع بهبودی زخم سوختگی در موش صحرایی می‌شود.

### تشکر و قدردانی

از کلیه همکاران محترم مرکز تحقیقات فیزیولوژی و گروه فیزیولوژی دانشگاه علوم پزشکی سمنان تشکر می‌نمایم. با توجه به آن که بخشی از نتایج، حاصل پایان‌نامه دوره دکترای عمومی آقای سعید شوکت آبادی می‌باشد، بدین وسیله از همکاری صمیمانه ایشان تقدیر می‌شود. همچنین از حمایت‌های معاونت پژوهشی دانشگاه علوم پزشکی سمنان و مرکز آموزش علمی کاربردی جهاد کشاورزی شهرستان سمنان به‌خصوص آقای مهندس اعتمادی کمال تشکر را داریم.



نمودار ۲: اثر عصاره هیدروالکلی بابونه بر درصد بهبود زخم در گروه روغن زیتون در مقایسه با گروه کنترل ( $P < 0.05$ ).

### بحث

این مطالعه نشان داد که عصاره هیدروالکلی گیاه بابونه باعث ترمیم زخم سوختگی در موش صحرایی آزمایشگاهی می‌گردد.

ترمیم زخم سوختگی یک فرآیند پیچیده، شامل یک فاز اولیه تخلیه ناگهانی انرژی و ایجاد نکرور سلولی است که به دنبال مراحل فاز التهابی، مرگ سلولی، تشکیل بافت گرانولی، تشکیل ماتریکس و آرایش مجدد کلاژن صورت می‌گیرد (۲۲-۲۰). عصاره بابونه حاوی ۱۲۰ ترکیب شیمیایی است که شامل کامازولین‌ها، فلاونوئیدها و کومارین‌ها می‌باشد (۲۲) و از مهم‌ترین اجزاء فعال موجود در آن کامازولین، آپی‌جنین و بیزابولول را می‌توان نام برد (۲۰). داروهای که دارای اثرات ضدالتهابی، ضدباکتریایی یا فعالیت آنتی‌اکسیدانتی می‌باشند، کاندیدهای مناسبی برای ترمیم زخم محسوب می‌شوند و ترکیبات موجود در عصاره بابونه همه اثرات مذکور را دارا می‌باشد (۱۰ و ۱۱). نوع عصاره تهیه شده و حتی گونه‌ای از بابونه که مورد استفاده قرار گرفته، می‌تواند در تعیین نوع ترکیبات و درصد استخراج آن از گیاه موثر باشد.

نتایج این مطالعه با نتایج به دست آمده توسط محققین دیگر (۱۵ و ۱۶) مشابهت دارد. همچنین مطالعه حاضر با تحقیقات انجام شده توسط Aggag (۱۱) و Hartman (۱۲) که نشان‌دهنده تاثیر بابونه بر روی زخم مزمن انسان می‌باشد، مشابهت دارد. البته مطالعات دیگر (۹-۷) با نتایج مطالعه حاضر مشابهت ندارد. Nayak (۱۴) نشان داد که عصاره بابونه در ترمیم زخم برشی در موش آزمایشگاهی موثر است که با

## References

- 1) Allgöwer M, Schoenenberger GA, Sparkes BG. Burning the largest immune organ. *Burns*. 1995; 21 Suppl 1:S7-47.
- 2) Mallouk Y, Vayssier-Taussat M, Bonventre JV, Polla BS. Heat shock protein 70 and ATP as partners in cell homeostasis (Review). *Int J Mol Med*. 1999; 4(5):463-74.
- 3) Rubin BB, Romaschin A, Walker PM, Gute DC, Korthuis RJ. Mechanisms of postischemic injury in skeletal muscle: intervention strategies. *J Appl Physiol*. 1996;80(2):369-87.
- 4) Venkatachalam MA, Weinberg JM. Mechanisms of cell injury in ATP-depleted proximal tubules. Role of glycine, calcium, and polyphosphoinositides. *Nephrol Dial Transplant*. 1994; 9 Suppl 4:15-21.
- 5) O'Hara M, Kiefer D, Farrell K, Kemper K. A review of 12 commonly used medicinal herbs. *Arch Fam Med*. 1998; 7(6):523-36.
- 6) Segal R, Pilote L. Warfarin interaction with *Matricaria chamomilla*. *CMAJ*. 2006; 174(9):1281-2.
- 7) Carl W, Emrich LS. Management of oral mucositis during local radiation and systemic chemotherapy: a study of 98 patients. *J Prosthet Dent*. 1991; 66(3):361-9.
- 8) Fidler P, Loprinzi CL, O'Fallon JR, Leitch JM, Lee JK, Hayes DL, et al. Prospective evaluation of a chamomile mouthwash for prevention of 5-FU-induced oral mucositis. *Cancer*. 1996; 77(3): 522-5.
- 9) Aertgeerts P, Albring M, Klaschka F, Nasemann T, Patzelt-Wenczler R, Rauhut K, et al. Comparative testing of Kamillosoan cream and steroidal (0.25% hydrocortisone, 0.75% fluocortin butyl ester) and non-steroidal (5% bufexamac) dermatologic agents in maintenance therapy of eczematous diseases. *Z Hautkr*. 1985; 60(3): 270-7.
- 10) Tubaro A, Zilli C, Redaelli C, Della Loggia R. Evaluation of antiinflammatory activity of a chamomile extract topical application. *Planta Med*. 1984; 50(4):359.
- 11) Aggag ME, Yousef RT. Study of antimicrobial activity of chamomile oil. *Planta Med*. 1972; 22(2):140-4.
- 12) Hartman D, Coetzee JC. Two US practitioners' experience of using essential oils for wound care. *J Wound Care*. 2002; 11(8):317-20.
- 13) Woollard AC, Tatham KC, Barker S. The influence of essential oils on the process of wound healing: a review of the current evidence. *J Wound Care*. 2007; 16(6):255-7.
- 14) Nayak BS, Raju SS, Rao AV. Wound healing activity of *Matricaria recutita* L. extract. *J Wound Care*. 2007; 16(7):298-302.
- 15) Jarrahi M. An experimental study of the effects of *Matricaria chamomilla* extract on cutaneous burn wound healing in albino rats. *Nat Prod Res*. 2008; 22(5):422-7.
- 16) Wechselberger G, Schoeller T, Otto A, Obrist P, Rumer A, Deetjen H. Total gluteal pouching with pseudoanus caused by burn injury: report of a case. *Dis Colon Rectum*. 1998; 41(7):929-31.
- 17) Herb Information. [http://www.holistic-online.com/Herbal-Med/\\_Herbs/h44.htm](http://www.holistic-online.com/Herbal-Med/_Herbs/h44.htm)
- 18) Luize PS, Tiunan TS, Morello LG, Maza PK, Ueda-Nakamura T, Dias Filho BP, et al. Effects of medicinal plant extracts on growth of *Leishmania (L.) amazonensis* and *Trypanosoma cruzi*. *Brazilian Journal of Pharmaceutical Sciences*. 2005; 41(1): 85-94.
- 19) Walker HL, Mason AD Jr. A standard animal burn. *J Trauma*. 1968; 8(6):1049-1051.
- 20) Gibran NS, Heimbach DM. Current status of burn wound pathophysiology. *Clin Plast Surg*. 2000; 27(1):11-22.
- 21) Lawrence WT. Physiology of the acute wound. *Clin Plast Surg*. 1998; 25(3):321-40.
- 22) Singer AJ, Clark RA. Cutaneous wound healing. *N Engl J Med*. 1999; 341(10):738-46.
- 23) Chamomile SI. A medicinal plant. *Herb Spice Med Plant Digest*. 1992; 10:1-4.
- 24) Der Marderosian A, Liberti L. *Natural Product Medicine: A scientific guide to foods, drugs, cosmetics*. Philadelphia. PA:George F Stickley Co. 1988; p: 388.
- 25) Rekká EA, Kourounakis AP, Kourounakis PN. Investigation of the effect of chamazulene on lipid peroxidation and free radical processes. *Res Commun Mol Pathol Pharmacol*. 1996;92(3):361-4.
- 26) Martin A. The use of antioxidants in healing. *Dermatol Surg*. 1996; 22(2):156-60.
- 27) de Groot H, Rauen U. Tissue injury by reactive oxygen species and the protective effects of flavonoids. *Fundam Clin Pharmacol*. 1998; 12(3):249-55.