

گزارش مورد

گزارش یک مورد توده کورتکس غده فوق کلیوی در دختر ۲۰ ماهه

دکتر محمدرضا دارابی محبوب*^۱، دکتر علیرضا دلجانی^۲

۱- دانشیار گروه جراحی کلیه و مجاری ادراری، دانشگاه علوم پزشکی مشهد. ۲- دستیار تخصصی گروه جراحی کلیه و مجاری ادراری، دانشگاه علوم پزشکی مشهد.

چکیده

تومورهای تولید کننده صفات ثانویه جنسی (ویریلیزان) کورتکس غده فوق کلیوی در اطفال نادر می باشد. شیوع سرطان آدرنال حدود ۱ درصد است. در مقایسه با بیماران بزرگسال در اطفال توده قشر غده فوق کلیوی دارای علامت می باشد. بیمار یک کودک ۲۰ ماهه بود که با علائم بالینی ویریلیزاسیون به صورت افزایش توده استخوانی، رشد موهای ناحیه تناسلی و زیر بغل و رشد اندام تناسلی خارجی مراجعه کرده بود. در بررسی آزمایشگاهی سطح تستوسترون 400 ng/dl ، آندروستندیون $3/6 \text{ ng/dl}$ ، پروژسترون $19/9 \text{ ng/dl}$ و سطح بالای از دی هیدرواپی آندروسترون 8000 ng/dl وجود داشت. در سی تی اسکن توده آدرنال راست به اندازه بیش از حدود ۵ سانتی متر گزارش شد. بیمار تحت عمل جراحی باز غده فوق کلیوی از طریق برش پهلو قرار گرفت و پس از آن به مدت ۱۰ سال پیگیری شد و هیچ گونه عارضه ای دیده نشد.

کلید واژه ها: تومور ترشح کننده صفات ثانویه جنسی غده فوق کلیوی، غده فوق کلیوی

* نویسنده مسئول: دکتر محمدرضا دارابی، پست الکترونیکی: j_darabi@yahoo.com

نشانی: مشهد، بیمارستان امام رضا (ع)، بخش اورولوژی، کدپستی ۹۱۳۷۹۱۳۳۱۶، تلفن: ۰۵۱۱-۸۰۲۲۵۵۳، نمابر: ۸۵۹۱۰۵۷

وصول مقاله: ۸۶/۸/۱، اصلاح نهایی: ۸۷/۶/۲۳، پذیرش مقاله: ۸۷/۷/۶

مقدمه

تومورهای تولید کننده صفات ثانویه جنسی قشر غده فوق کلیوی در بچه‌ها علی‌رغم بزرگسالان نادر است. شیوع سرطان آدرنال ۱ مورد در هر ۱/۷ میلیون حدس زده می‌شود که ۰/۰۲ درصد همه سرطان‌ها بوده و ۰/۲ درصد مرگ همه سرطان‌ها می‌باشد (۱). Willis در یک بررسی از ۵۰۰ مورد اتوپسی در سال ۱۹۵۲ در ۹ درصد متاستاز آدرنال پیدا نمود. متاستاز می‌تواند از تومورهایی مانند ملانوما و سرطان پستان در آدرنال ایجاد شود (۱). اغلب تومورهای آدرنال اسپورادیک یا یک‌طرفه بوده، ۶-۲ درصد دوطرفه و همراه با سندرم لی فرامین بوده و سرطان کورتیکال فقط ۰/۰۰۲ درصد همه بدخیمی‌های اطفال را شامل می‌شود (۱). در مقایسه با بالغین اغلب تومورهای آدرنال در اطفال از نظر هورمونی فعال می‌باشند (۱). در مورد علت و درمان این تومورها در بچه‌ها اطلاعات کمی وجود دارد (۲). چون این تومور به تعداد کمی تا به حال دیده شده است. به همین علت یک مورد سرطان آدرنال در یک دختر ۲۰ ماهه که تحت درمان جراحی آدرنالکتومی قرار گرفته است، معرفی می‌گردد.

گزارش بیماری

بیمار دختر بچه‌ای ۲۰ ماهه بود که با علائم افزایش توده استخوانی و رشد موهای ناحیه تناسلی و زیربغل مراجعه کرده بود. در معاینه رشد جسمانی خوب و در ناحیه زهار و زیربغل موها در حد یک زن بالغ رشد کرده بود. دستگاه تناسلی خارجی نسبت به سن رشد بیشتری داشت، ولی یافته آسیب‌شناسی دیگری مشاهده نشد (شکل ۱).

در آزمایشات به عمل آمده موارد زیر مشاهده گردید:

قند خون 83 mg/dl (۷۰-۱۱۰)

کراتینین 0.5 mg/dl (up to ۱/۵)

آزمایش کامل ادرار و کشت ادرار طبیعی

$T4 : 11 \text{ mic/dl}$

$T3 : 160 \text{ ng/dl}$

$TSH : 0.5 \text{ VTV/ml}$

استرادیول سرم 19 pg/ml (زن بالغ ۲۵۰-۵۰)

پروژسترون $3/8 \text{ ng/ml}$ (۰/۱-۱/۵)

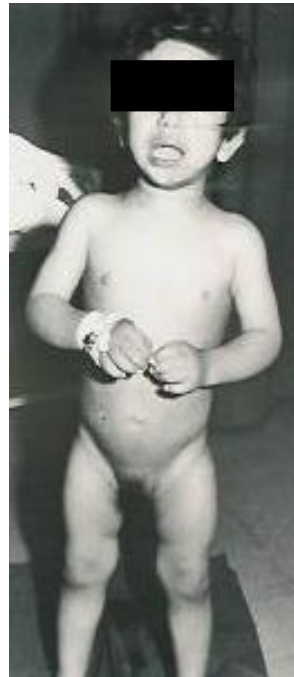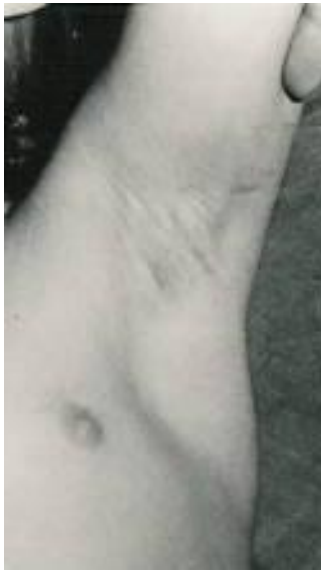تستوسترون 400 ng/ml (قبل از بلوغ کمتر از ۱۰)

آندروستندیون $3/9 \text{ ng/ml}$ (۰-۲/۵)

۱۷ هیدروکسی پروژسترون: $19/9 \text{ ng/ml}$ (up to ۲)

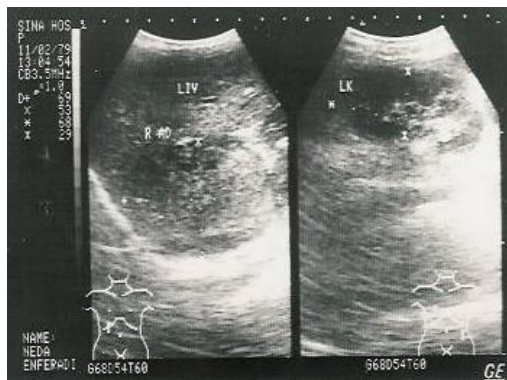
دی هیدرواپی آندروسترون 8000 ng/ml (۱۰۰-۶۰۰)

کورتیزول: ۹ (طبیعی ۱-۲۳-۵/۵)



شکل ۱: ویریلیزیشن در دختر ۲۰ ماهه به دنبال سرطان آدرنال

در بررسی آزمایشات آندروستندیون، تستوسترون و پروژسترون بالا بود و دی‌هیدرواپی آندروستندیون که میزان طبیعی آن ۶۰۰-۱۰۰ می‌باشد، بسیار بالاتر گزارش شده است. در سونوگرافی شکم، کبد، طحال، کلیه‌ها، مثانه، رحم و تخمدان‌ها طبیعی بودند و توده‌ای هیپواکو با اندازه $56 \times 53 \times 69$ میلی‌متر در آدرنال راست مشاهده شد. آدرنال چپ طبیعی بود (شکل ۲).



شکل ۲: نمای سونوگرافی تومور آدرنال راست

توموری با اندازه $56 \times 53 \times 69$ میلی‌متر

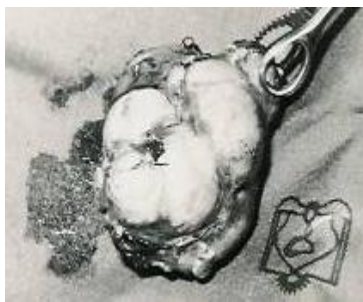در IVU انجام شده کلیه راست پائین‌تر از طبیعی و اثر فشاری بر کالیس‌های فوقانی کلیه راست دیده شد. ترشح کلیه طبیعی بود.

در سی‌تی اسکن به عمل آمده با کنتراست وریدی تصویر

در رادیوگرافی مچ دست تصویر ۷ سانتی استخوانی دیده شد که نشان‌دهنده رشد استخوانی کودک ۶-۷ ساله بوده است (شکل ۴).

درمان

درمان بیمار با تومور فانکشنال آدرنو کورتیکال شامل آدرنالکتومی به روش باز یا لاپاراسکوپیک می‌باشد. چون اندازه تومور در این بیمار در سونوگرافی و سی‌تی‌اسکن انجام شده $۶۹ \times ۵۳ \times ۵۶$ میلی‌متر بود و با توجه به این که تومور کورتکس آدرنال در بچه‌ها تا اندازه ۵ سانتی‌متر کاندید عمل لاپاراسکوپیک و بالاتر از ۵ سانتی‌متر کاندید عمل آدرنالکتومی باز می‌باشد، لذا بیمار تحت عمل جراحی باز قرار گرفت و با انسزیون فلانک بین دنده ۱۰ و ۱۱ جدار باز شده و پلور به بالا رانده شد و تومور انکیسوله و کاملاً خارج گردید (شکل ۵).



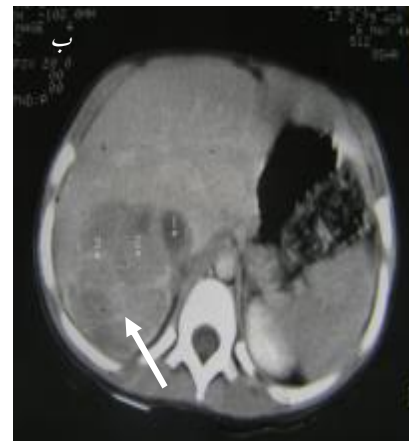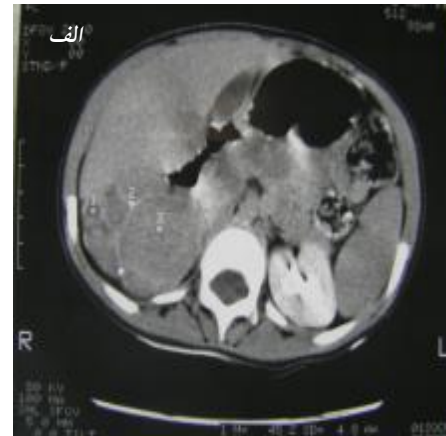
شکل ۵: نمای ماکروسکوپی توده آدرنال بعد از عمل

Guide line مطرح شده برای این بیمار (شکل ۶) براساس Guide line بین‌المللی وقتی که علائم هیپرفونکسیون غده آدرنال وجود داشته باشد، پس از ارزیابی کامل کاندید عمل جراحی است که برای این بیمار انجام گردید. پاسخ آسیب‌شناسی سرطان آدرنال گزارش گردید. بیمار در روز پنجم بعد از عمل با حال عمومی خوب مرخص شد. بیمار از زمان عمل تاکنون به طور غیرمنظم به مدت ۱۰ سال پیگیری شده و آخرین مراجعه وی سه ماه قبل بوده است.

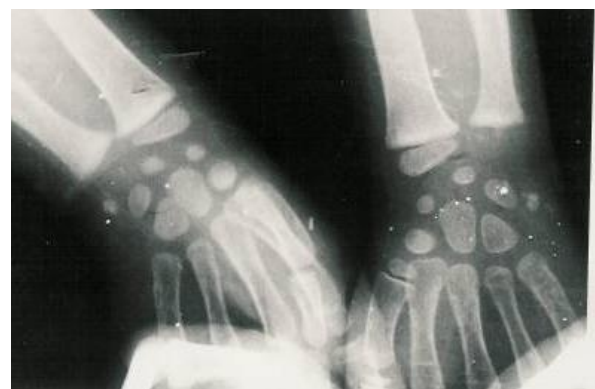
بحث

سرطان آدرنو کورتیکال فقط $۰/۰۰۲$ درصد تومورهای بدخیم بچه‌ها را تشکیل می‌دهد و فقط ۶ درصد تومورهای بدخیم آدرنال در بچه‌ها را شامل می‌شود. شایع‌ترین توده سولید آدرنال نوروبلاستوم است (۱). میزان بقاء سرطان

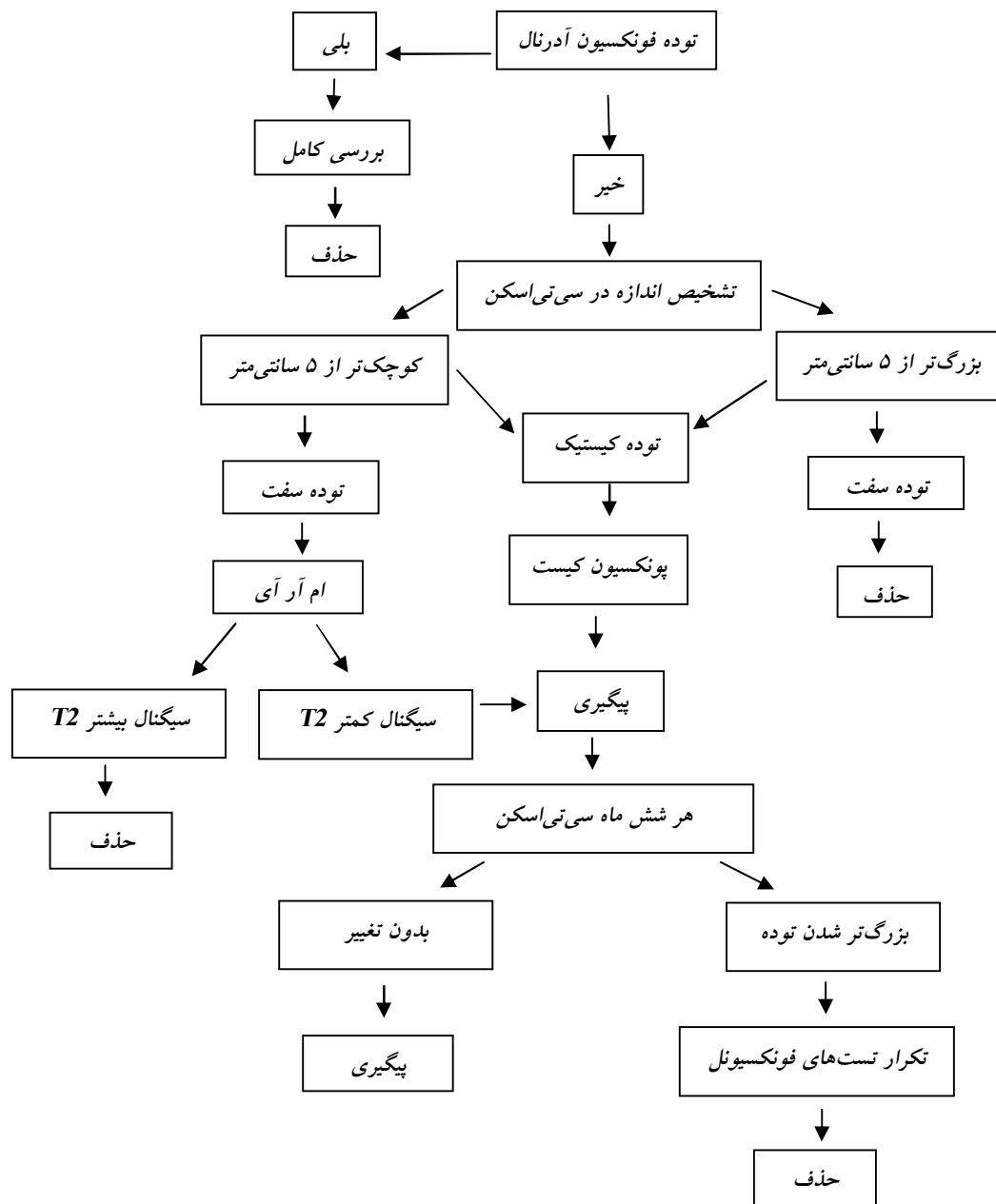
توده هیپواکو همراه با Septation در آدرنال راست دیده شد که کلیه راست را به سمت پائین جابجا کرده و بدون Enhansment بود (شکل ۳).



شکل ۳ (الف و ب): تصویر توده هیپواکو همراه با Septation در آدرنال راست در سی‌تی‌اسکن انجام شده با کنتراست وریدی



شکل ۴: تصاویر سانترهای استخوانی در رادیوگرافی مچ دست بیمار



شکل ۶: راهنمای تشخیص برای تشخیص قطعی توده فونکسیونال آدرنال

جنس مذکر بلوغ زودرس می باشد (۴۱).

پیگیری و ارزیابی این بیماری شبیه بالغین است که همراه با آزمایش دقیق پره کورسورها و مشتقات استروئید می باشد. همچنین استفاده از اندازه گیری تومور مارکرها بعد از حذف تومور، عود تأخیری با تومورهای دیگر نیز در این بیماران گزارش شده است (۴۲). سرطان آدرنو کورتیکال بچه های مبتلا به سندرم Beckwith wideman و سندرم Li - Fraumani دیده شده است. در این بیماران موتاسیون P53 به طور شایع تری دیده شده است که این حالت در سندرم

آدرنو کورتیکال در بچه ها بهتر از بالغین است، ولی با این وجود میزان مرگ و میر آن بالا و به علت این که این سرطان خیلی نادر است، روش درمانی مشخصی برای آن وجود ندارد (۳۱). علی رغم بالغین اغلب این تومورها در بچه ها از نظر هورمونال فعال هستند و شاید پیش آگهی بهتر آن به دلیل تشخیص سریع تر آن به علت همین فعالیت هورمونی باشد. سندرم بالینی به وجود آمده توسط سرطان آدرنو کورتیکال شامل سندرم کوشینگ (که غالباً توسط سرطان به وجود می آید نه آدنوم)، ایجاد ویریلیزیشن در جنس مؤنث و در

مشاهد گردید (۸ و ۹). به علاوه این تومور غالباً به بافت‌های مجاور به خصوص کلیه دست‌اندازی کرده و ممکن است ورید اجوف تحتانی (۹) یا ورید طحالی را نیز درگیر کند (۱۰).

درمان شامل حذف جراحی تومور، حذف اندام‌هایی گرفتار شده (مانند کلیه و طحال) توسط تومور، به اضافه حذف غدد لنفاوی لوکال می‌باشد. بعد از حذف جراحی تومورهای که فانکشنال هستند، بایستی بیمار با بررسی سطح هورمون به عنوان نشانه‌ای برای عود تومور، پیگیری گردد (۸ و ۹). پس از رزکسون کامل تومور سوروی ۵ ساله ۳۷ درصد است (۹).

نتیجه‌گیری

تومور ویریلیزاسیون فونکسیونل کورتکس آدرنال در بچه‌ها بسیار نادر بوده و در صورت تشخیص بایستی به طریقه جراحی حذف شود. می‌توانیم به طریقه جراحی باز و با لاپاراسکوپ به حذف تومور اقدام نموده و پیگیری بیماران به منظور بررسی عود و یا متاستاز ضروری است.

تشکر و قدردانی

نویسندگان مقاله مراتب تقدیر و تشکر خود را از کارکنان اتاق عمل و بخش ارولوژی بیمارستان امام رضا (ع) مشهد اعلام می‌دارند.

References

- 1) Vaughan ED Jr, Blumenfeld JD. Pathophysiology, Evaluation, and Medical Management of Adrenal Disorders Surgery of the Adrenals. In: Wein AJ, Kavoussi LR, Novick AC, Partin AW, Peters CA. Campbell-Walsh Urology. 9th. Philadelphia. Saunders. 2006; pp: 1837-1842.
- 2) Liou LS, Kay R. Adrenocortical carcinoma in children. Review and recent innovations. Urol Clin North Am. 2000; 27(3):403-21.
- 3) Venara M, Sanchez Marull R, Bergada I, Gamboni M, Chemes H. Functional adrenal cortical tumors in childhood: a study of ploidy, p53-protein and nucleolar organizer regions (AgNORs) as prognostic markers. J Pediatr Endocrinol Metab. 1998; 11(5): 597-605.
- 4) Chow G, Blute M. Surgery of the Adrenal Glands. In: Wein AJ, Kavoussi LR, Novick AC, Partin AW, Peters CA. Campbell-Walsh Urology. 9th. Philadelphia. Saunders. 2006; pp: 1869-1888.
- 5) Wagner J, Portwine C, Rabin K, Leclerc JM, Narod SA, Malkin D. High frequency of germline p53 mutations in childhood

Li - Fraumeni نیز دیده شده است که نشانه پتانسیل ایجاد این بیماری می‌باشد (۳ و ۵). روش انتخابی Imaging برای تشخیص تومور کورتکس آدرنال سونوگرافی است که به خصوص در بچه‌ها مفید است و تومورهای بزرگ‌تر از ۲/۵ سانتی‌متر را به خوبی مشخص می‌کند و توانایی تعیین نیاز یا عدم نیاز به آزمایشات اضافه که در آن بیهوشی لازم است را دارد (۲). بهترین روش درمانی برای تومور کورتکس آدرنال در بچه‌ها رزکسیون جراحی است (۴ و ۶).

محققین اعتقاد دارند که برای تومورهای کوچک‌تر از ۶ سانتی‌متر در بالغین و کوچکتر از ۵ سانتی‌متر در بچه‌ها یکی از روش‌های جراحی عبارت از روش لاپاراسکوپ از طریق ترانس پریتونال می‌باشد (۴). این روش برای توده‌های آدرنال لوکالیزه بدون انوازیون ارجح است، ولی برای توده‌های با اندازه بالاتر، از روش جراحی باز استفاده می‌شود (۴).

تومورهای آدرنال کورتیکال بدخیم هستند و معمولاً همراه با متاستاز لوکال و همورژن می‌باشند و سوروی ۵ ساله آن ۳۵ درصد است (۷ و ۶). شایع‌ترین محل متاستاز آن ریه، کبد و غدد لنفاوی است (۱). در یک مطالعه بزرگ اتوپسی روی ۱۳۲ مورد، متاستاز به ریه ۶۰ درصد، کبد ۵۰ درصد، غدد لنفاوی ۴۸ درصد، استخوان ۲۴ درصد و پلور قلب ۱۰ درصد

adrenocortical cancer. J Natl Cancer Inst. 1994;86(22):1707-10.

6) Schulick RD, Brennan MF. Adrenocortical carcinoma. World J Urol. 1999; 17(1):26-34.

7) Icard P, Chapuis Y, Andreassian B, Bernard A, Proye C. Adrenocortical carcinoma in surgically treated patients: a retrospective study on 156 cases by the French Association of Endocrine Surgery. Surgery. 1992;112(6):972-9.

8) Valla JS, Colomb F, Son S, Michelini E, Steyaert H, Guilloneau B. [Mini-invasive surgery of the retroperitoneal space in children.] Ann Urol (Paris). 1999; 33(5):328-32. [Article in French]

9) Long JP, Choyke PL, Shawker TA, Robertson CA, Pass HI, Walther MM, et al. Intraoperative ultrasound in the evaluation of tumor involvement of the inferior vena cava. J Urol. 1993; 150(1):13-7.

10) Stein JP, Selby RR, Cote RJ, Hopkins B, Figueroa AJ, Skinner DG. Adrenal cortical carcinoma associated with a splenic vein tumor thrombus. Scand J Urol Nephrol. 1998;32(2):140-2.