

## گزارش مورد

### استرومای لوله رحمی به همراه استرومای تخمدان و استروموز (گزارش یک مورد)

دکتر منصور مقیمی<sup>۱</sup>، حمیدرضا سلطانی<sup>۲\*</sup>، احسان فتوحی<sup>۲</sup>، محسن تقوی شوازی<sup>۳</sup>

۱- استادیار گروه آسیب‌شناسی، دانشگاه علوم پزشکی شهید صدوقی یزد. ۲- دانشجوی پزشکی، انجمن علمی پزشکی دانشگاه آزاد اسلامی واحد یزد.

۳- پزشک عمومی، انجمن علمی پزشکی دانشگاه آزاد اسلامی واحد یزد.

### چکیده

ظهور استروما در لوله رحمی با شیوعی بسیار کمتر از استرومای تخمدان رخ می‌دهد. در این مقاله زنی ۶۳ ساله معرفی شده است که با تورم شکم در ناحیه دور ناف و سوپراپوبیک همراه با کاهش وزن و یبوست مکرر در طی پنج سال گذشته به بیمارستان شهید صدوقی یزد در سال ۱۳۸۶ مراجعه نمود. در سونوگرافی توده بزرگ (۱۲۲×۱۷۷ میلی‌متر) و در سی‌تی‌اسکن توده بیضی و حجیم به ابعاد ۲۱×۲۱×۱۵ سانتی‌متر در شکم و در محاذات خط وسط دیده شد. بیمار لا پاراتومی شد و در بررسی آسیب‌شناسی توده مذکور استرومای تخمدان با تراتوم کیستیک بالغ به همراه استرومای لوله و استروموز صفاق گزارش شد. تظاهرات ویژه استرومای لوله در این نمونه همراهی آن با استرومای تخمدان و وژتاسیون‌های متعدد و زیکولی در کلدوساک، پریتون و ناحیه مثانه بود. این گزارش از موارد بسیار نادر همراهی این دوگونه از استروما تخمدان و لوله رحمی با استروموزیس می‌باشد.

**کلید واژه‌ها:** استرومای لوله رحمی، استرومای تخمدان، استروموزیس

\* نویسنده مسؤول: حمیدرضا سلطانی، پست الکترونیکی: [hrrsgmed@yahoo.com](mailto:hrrsgmed@yahoo.com)

نشانی: یزد، دانشگاه آزاد اسلامی واحد یزد، دانشکده پزشکی علی‌بن‌ایطالب (ع)، دفتر انجمن علمی پزشکی، تلفن: ۰۱۰۵۴۰۸۲۱۰۳۵۱ (داخلی ۲۳۸)، نمابر: ۸۲۱۴۸۱۸  
وصول مقاله: ۸۷/۹/۱۱، اصلاح نهایی: ۸۸/۲/۲۸، پذیرش مقاله: ۸۸/۴/۷

## مقدمه

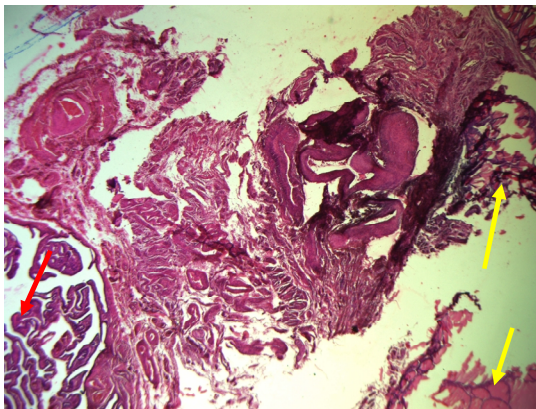
طبق تعریف سازمان بهداشت جهانی استرومای تخمدان به طور خلاصه از بافت تیروئید تشکیل شده و یا جزء ماکروسکوپی قابل تشخیص از یک تراتوم (حداقل ۵۰ درصد از تومور) را شامل می‌گردد (۴-۱). تاکنون ۱۵۰ مورد از این تومور گزارش شده است. در بعضی از موارد همراه با مایع پلور و آسیت نیز مشاهده شده‌اند. از نظر اپیدمیولوژی استرومای تخمدان بیشتر در دهه پنجاه تا شصت عمر دیده شده و به ندرت در سنین قبل از بلوغ ایجاد می‌گردد (۵). تراتومای لوله رحم نادر بوده و اکثراً از نوع تراتومای کیستیک خوش خیم می‌باشند. تعداد کمی تراتوم بالغ توپر و تراتوم نابالغ گزارش شده که اکثراً در محدوده سنی ۶۰-۲۱ سال می‌باشند. اکثر تراتوماها توده‌های پایه‌داری هستند که در لومن نواحی ایسموس و آمپولر لوله رشد می‌کنند. اگرچه تومورهای سروزی و داخل جداره نیز گزارش شده‌اند. از نظر میکروسکوپی تراتوما شامل مخلوطی از بافت اندودرم، مزودرم و اکتودرم هستند. در حالی که عناصر نابالغ در تراتومای نابالغ وجود دارند. تراتومای مونودرمال در این لوله ایجاد می‌گردند (۶). یک تراتوم بالغ تماماً پوشیده شده از بافت تیروئید، به عنوان استروما سالپینژی توصیف گردید و همراه با استرومای تخمدان همان طرف بود (۷). تاکنون دو تومور مشابه تومور مذکور که به طور کامل از بافت تیروئید بوده‌اند (۸)؛ گزارش شده است که یکی از آنها همراه با استرومای تخمدان بود (۹). استرومای تخمدان تنها ۲ درصد از تراتومای بالغ را تشکیل می‌دهد و تاکنون در کمتر از ۵ درصد از این تومورها بدخیمی گزارش شده است (۱۲-۱۰).

در این مقاله همراهی استروما تخمدان و لوله رحمی با استروموزیس در یک زن ۶۳ ساله گزارش شده است.

## معرفی بیمار

بیمار زنی ۶۳ ساله، اهل بندرعباس و خانه‌دار بود که به علت احساس ناراحتی شکم در اطراف ناف، ناراحتی گوارشی و کاهش اشتها و وزن در طی پنج سال گذشته به بیمارستان شهید صدوقی یزد در سال ۱۳۸۶ مراجعه نمود. بیمار ۹ زایمان طبیعی داشت و طی دوران باروری روش خاصی را برای جلوگیری از بارداری ذکر نمی‌کرد. بیمار در معاینات بالینی

علائم درد هاپوگاستر را به دفعات ذکر می‌کرد. از مقاربت دردناک از دو سال پیش از مراجعه شاکی بود؛ ولی سابقه مراجعه درمانی نداشت. بیمار سابقه بدخیمی‌های دستگاه تناسلی و نازائی در خود و خانواده را نداشت. در سونوگرافی توده بزرگی به ابعاد  $122 \times 177$  میلی‌متر در شکم و لگن و محاذات خط وسط با اکوی داخلی و حالت نیمه توپر گزارش شد. برای تشخیص بیشتر و مشاهده آناتومی اطراف توده سی تی اسکن انجام شد و توده بسیار حجیم بیضی شکل به ابعاد  $13 \times 21 \times 21$  سانتی‌متر گزارش گردید. کلسیفیکاسیون‌های بسیار ظریف و کوچک در بخشی از ضایعه مشهود بود. سی تی اسکن مغز و ریه و قفسه‌سینه درگیری خاصی را نشان نداد.



شکل ۱: نمای میکروسکوپی استرومای لوله در ناحیه سروز

فلش قرمز رنگ : Fallopian tube

فلش زرد رنگ : Thyroid tissue (Struma salpingis)

رنگ آمیزی H&E، بزرگ‌نمایی ۱۰ برابر

هماتوکریت بیمار  $11/5$ ،  $71/5$  MCV و  $22/5$  MCH بود که تا حدودی کمتر از میزان طبیعی بودند. بیمار با تشخیص توده بدخیم لگن و تأیید سونوگرافی و سی تی اسکن تحت عمل جراحی قرار گرفت. تشخیص ابتدائی و قبل از عمل یک توده بدخیم تخمدان چپ بود. در عمل توده کیستیک بزرگ تا ناحیه دیافراگم مشاهده گردید. تخمدان سمت راست طبیعی بود و ورژتاسیون‌های متعدد وزیکولی در کلدوساک و صفاق و ناحیه مثانه دیده شد. برای بیمار بیوپسی صفاق، برداشتن آنتوم و رحم با ضمائم دو طرف انجام گردید. در بررسی آسیب‌شناسی کیست تخمدان چپ به ابعاد  $6 \times 12 \times 17$  میلی‌متر با لوله رحم به طول ۱۰ و قطر  $6/0$  سانتی‌متر دیده شد. در سطح

برای استروما تخمدان کاربرد دارد (۳ و ۱۷ و ۱۸). استرومای تخمدان معمولاً یک یافته اتفاقی است و با علائم غیراختصاصی مانند درد لگن یا درد و اتساع شکم کشف می‌شود. از طرفی استروموز یک حال مبهمی است که با تشخیص کانون‌های بافت تیروئید بالغ در امتنوم و صفاق یک بیمار با استرومای خوش خیم تخمدان مشخص می‌شود (۱۹ و ۲۰). بیماران نادری از این گروه با آسیت یا آسیت همراه با هیدروتوراکس نیز گزارش شده‌اند (سندرم Pseudo-Meigs) (۲۵-۲۱). بیماران اتفاقی علائم هورمونی مانند خونریزی غیرطبیعی از واژن دارند (۲۳). استرومای تخمدان در اکثر موارد خوش خیم می‌باشد و برداشتن کیست یا برداشتن رحم و تخمدان یک طرف درمان کافی می‌باشد. تومورهائی که به عنوان استرومای بدخیم تخمدانی از نظر بافت‌شناسی تشخیص داده شده‌اند؛ به ندرت سیر بالینی بدخیمی دارند و نیازی به درمان رادیکال نیست (۲۹-۲۶). استروماهای بدخیم نادر، متاستاز موضعی به صفاق یا امتنوم یا مکان‌هایی دور دست مانند گره‌های لنفاوی، کبد، استخوان یا ریه دارند (۳۲-۳۰) و با برداشتن رحم و ضمائم دو طرف، برداشتن تیروئید و تجویز ید رادیواکتیو بهتر است؛ درمان شوند (۳۳-۳۱).

### نتیجه‌گیری

در این گزارش زنی ۶۳ ساله با توده شکم حجیم گزارش شده است که با توجه به گزارش آسیب‌شناسی استرومای لوله‌رحمی به همراه استرومای تخمدان و استروموز تشخیص داده شد.

### تشکر و قدردانی

بدین وسیله از زحمات تمامی کارکنان بیمارستان شهید صدوقی یزد که در گزارش این مورد مشارکت داشتند؛ سپاسگزاری می‌گردد.

داخلی کیست نواحی کرم تا کرم زردرنگ به بزرگ‌ترین قطر ۶ سانتی‌متر و با قوام سفت وجود داشت. همچنین حفره دیگری به قطر ۲ سانتی‌متر حاوی ترشحات موکوئیدی روشن در حاشیه حفره بزرگ‌تر دیده شد. در بررسی میکروسکوپی استرومای تخمدان چپ همراه با تراتوم کیستیک بالغ خوش خیم و استرومای لوله راست به صورت جزائر بافت تیروئید در ناحیه سرروز دیده شد. در امتنوم و صفاق نسج تیروئید بالغ وجود داشت که به عنوان استروموز تلقی گردید.

### بحث

استروما کمتر از ۵ درصد تراتوم‌های بالغ را تشکیل می‌دهند. ۶۰-۵۰ درصد این تومورها با تراتوم بالغ کیستیک همان طرف همراهند و بقیه اکثراً خالص هستند. درصد بسیار کمی از آنها با تومورهای کارسینوئید، سیستادنوم، موسینو و تومور برنر در تخمدان همان طرف ارتباط دارند (۲). تراتوماهای لوله رحم که تاکنون در حدود ۵۰ مورد گزارش شده‌اند؛ معمولاً با یک پایه به مخاط لوله متصل شده و قطر آنها تا ۲۰ سانتی‌متر نیز می‌رسد. اکثر آنها کیست‌های درموئید هستند. اما تراتوم‌های بالغ یا نابالغ توپر نیز گزارش شده‌اند. تومور گزارش شده یک استرومای لوله رحمی به همراه استروموز نواحی مختلف شکمی و استرومای تخمدان بود که با عمل جراحی به طور کامل خارج گردید. از طرفی میزان عود استرومای تخمدان بعد از جراحی اول متفاوت است. به طوری که در مطالعه مشابهی که روی ۲۴ بیمار مبتلا به استروما تخمدان صورت گرفت؛ متوسط زمان عود ۴ سال ذکر شد (۱۰). در مطالعات مشابه دیگر، مهم‌ترین محل‌های عود مجدد استرومای تخمدان ساختار لگنی، ریه‌ها، کبد، استخوان، غدد لنفاوی، پوست و مغز ذکر شده است (۳ و ۱۰ و ۱۶-۱۳). اگرچه تظاهرات آسیب‌شناسی کارسینوما تیروئید در ۵ تا ۳۷ درصد مبتلایان به استروما تخمدان دیده می‌شود؛ ولی تظاهرات هسته‌ای پاپیلاری کارسینوما معمولاً به عنوان یک مشخصه تشخیصی

### References

1. Szyfelbein WM, Young RH, Scully RE. Cystic struma ovarii: a frequently unrecognized tumor. A report of 20 cases. Am J Surg Pathol. 1994 Aug;18(8):785-788.
2. Scully RE. Tumor of ovarii and maldeveloped gonads. In: Atlas of Tumor Pathology. 2nd. Wahington: Armed Forces Institute of Pathology. 1979; pp: 269-285.
3. Devaney K, Snyder R, Norris HJ, Tavassoli FA. Proliferative and histologically malignant struma ovarii: a clinicopathologic study of 54 cases. Int J Gynecol Pathol. 1993 Oct;12(4):333-343.
4. Navarro MD, Tan MA, Lovecchio JL, Hajdu SI. Case report: Malignant struma ovarii. Ann Clin Lab Sci. 2004 Winter; 34(1):107-112.

5. Loizzi V, Cappuccini F, Berman ML. An unusual presentation of struma ovarii mimicking a malignant process. *Obstet Gynecol.* 2002 Nov;100(5 Pt 2):1111-1112.
6. Mazzarella P, Okagaki T, Richart RM. Teratoma of the uterine tube. A case report and review of the literature. *Obstet Gynecol.* 1972 Mar;39(3):381-388.
7. Alenghat E, Sassone M, Talerman A. Mature, solid teratoma of the fallopian tube. *J Reprod Med.* 1982 Aug;27(8):484-486.
8. Hoda SA, Huvos AG. Struma salpingis associated with struma ovarii. *Am J Surg Pathol.* 1993 Nov;17(11):1187-1189.
9. Henriksen E. Struma salpingii; report of a case. *Obstet Gynecol.* 1955 Jun;5(6):833-835.
10. DeSimone CP, Lele SM, Modesitt SC. Malignant struma ovarii: a case report and analysis of cases reported in the literature with focus on survival and I131 therapy. *Gynecol Oncol.* 2003 Jun;89(3):543-548.
11. Kabukcuoglu F, Baksu A, Yilmaz B, Aktumen A, Evren I. Malignant struma ovarii. *Pathol Oncol Res.* 2002;8(2):145-147.
12. Matsuda K, Maehama T, Kanazawa K. Malignant struma ovarii with thyrotoxicosis. *Gynecol Oncol.* 2001 Sep;82(3):575-577.
13. Makani S, Kim W, Gaba AR. Struma Ovarii with a focus of papillary thyroid cancer: a case report and review of the literature. *Gynecol Oncol.* 2004 Sep;94(3):835-839.
14. Rose PG, Arafah B, Abdul-Karim FW. Malignant struma ovarii: recurrence and response to treatment monitored by thyroglobulin levels. *Gynecol Oncol.* 1998 Sep;70(3):425-427.
15. Rotman-Pikielny P, Reynolds JC, Barker WC, Yen PM, Skarulis MC, Sarlis NJ. Recombinant human thyrotropin for the diagnosis and treatment of a highly functional metastatic struma ovarii. *J Clin Endocrinol Metab.* 2000 Jan;85(1):237-344.
16. Ryder M, Nikiforov YE, Fagin JA. Follicular variant papillary thyroid carcinoma arising within an ovarian teratoma. *Thyroid.* 2007 Feb;17(2):179-180.
17. Crum CP, Lee KR. *Diagnostic Gynecologic and Obstetric Pathology.* 1<sup>st</sup>. Philadelphia: Saunders. 2005; pp:920-921.
18. Robboy SJ, Krigman HR, Donohue J, Scully RE. Prognostic indices in malignant struma ovarii: Clinicopathologic analysis of 36 patients with 20+ year follow up. *Mod Pathol* 8: 95A.
19. Balasch J, Pahisa J, Márquez M, Ordi J, Fábregues F, Puerto B, et al. Metastatic ovarian strumosis in an in-vitro fertilization patient. *Hum Reprod.* 1993 Dec;8(12):2075-2077.
20. Karseladze AI, Kulinitch SI. Peritoneal strumosis. *Pathol Res Pract.* 1994 Nov;190(11):1082-1085.
21. Amr SS, Hassan AA. Struma ovarii with pseudo-Meigs' syndrome: report of a case and review of the literature. *Eur J Obstet Gynecol Reprod Biol.* 1994 Jun 30;55(3):205-208.
22. Kempers RD, Dockerty MB, Hoffman DL, Bartholomew LG. Struma ovarii--ascitic, hyperthyroid, and asymptomatic syndromes. *Ann Intern Med.* 1970 Jun;72(6):883-893.
23. Willemsse PH, Oosterhuis JW, Aalders JG, Piers DA, Sleijfer DT, Vermey A, et al. Malignant struma ovarii treated by ovariectomy, thyroidectomy, and I131 administration. *Cancer.* 1987 Jul 15;60(2):178-182.
24. Huh JJ, Montz FJ, Bristow RE. Struma ovarii associated with pseudo-Meigs' syndrome and elevated serum CA 125. *Gynecol Oncol.* 2002 Aug;86(2):231-234.
25. Loizzi V, Cormio G, Resta L, Fattizzi N, Vicino M, Selvaggi L. Pseudo-Meigs syndrome and elevated CA125 associated with struma ovarii. 2005 Apr;97(1):282-284.
26. Berghella V, Ngadiman S, Rosenberg H, Hoda S, Zuna RE. Malignant struma ovarii. A case report and review of the literature. *Gynecol Obstet Invest.* 1997;43(1):68-72.
27. Makani S, Kim W, Gaba AR. Struma Ovarii with a focus of papillary thyroid cancer: a case report and review of the literature. *Gynecol Oncol.* 2004 Sep;94(3):835-839.
28. Nahn PA, Robinson E, Strassman M. Conservative therapy for malignant struma ovarii. A case report. *J Reprod Med.* 2002 Nov;47(11):943-945.
29. Bolat F, Erkanli S, Kayaselcuk F, Aslan E, Tuncer I. Malignant struma ovarii: a case report. *Pathol Res Pract.* 2005; 201(5):409-412.
30. Pardo-Mindan FJ, Vazquez JJ. Malignant struma ovarii. Light and electron microscopic study. *Cancer.* 1983 Jan 15;51(2):337-343.
31. Ribeiro-Silva A, Bezerra AM, Serafini LN. Malignant Struma Ovarii: an autopsy report of a clinically unsuspected tumor. *Gynecol Oncol.* 2002 Nov;87(2):213-215.
32. Dardik RB, Dardik M, Westra W, Montz FJ. Malignant struma ovarii: two case reports and a review of the literature. *Gynecol Oncol.* 1999 Jun;73(3):447-451.
33. DeSimone CP, Lele SM, Modesitt SC. Malignant struma ovarii: a case report and analysis of cases reported in the literature with focus on survival and I131 therapy. *Gynecol Oncol.* 2003 Jun;89(3):543-458.