جهت تهیه فایل WORD این مقاله به سایت DaneshResan.com مراجعه نمایید و عنوان مقاله را جستجو کنید
بیش از ۲ میلیون مقاله فارسی در این سایت موجود میباشد

مقاله تحقیقی

ارجحیت تشخیصی رنگ آمیزی آلیزارین رداس برای تشخیص کلسیفیکاسیونهای عروقی ناشی از مونکبرگ اسکلروزیس

محمد افشار.Ph.D*، ناصر طیبی.Ph.D، سکینه عمویی.Ph.D**، ✐ محمد جعفرگلعلی پور.Ph.D*****

* گروه بافت شناسی دانشگاه علوم پزشکی بیرجند

** گروه پاتولوژی دانشگاه علوم پزشکی مشهد

*** بخش بافت شناسی و جنین شناسی دانشگاه علوم پزشکی گرگان

تاریخ وصول: آبان‌ماه ۸۴ ، تاریخ پذیرش: دی‌ماه ۸۴

چکیده

هدف: معرفی روش آلیزارین رداس به منظور تشخیص اولیه کلسیفیکاسیون عروقی به‌جای رنگ‌آمیزی هماتوکسیلن ائوزین روی برشهای بافتی

مواد و روشها: مقاطع پارافینی رحم مربوط به ۲۰ خانم بامیانگین سنی ٤±٥٣ سال که هیسترکتومی شده بودند با استفاده از دو تکنیک هماتوکسیلن – ائوزین (H & E) و آلیزارین رداس (ARS) رنگ آمیزی شدند. برای H&E برشها با هماتوکسین مایر (pH 2.3) به مدت ٥ دقیقه و ائوزین الکلی (pH 4.1) به مدت ١ دقیقه رنگ‌آمیزی شدند. برای ARS از محلول آبی آلیزارین رداس ١درصد با pH تنظیم شده ٦/٤ به همراه رنگ زمینه آبی آنیلین استفاده شد. برای هر نمونه ٤ برش به صورت تصادفی مورد بررسی میکروسکوپی قرار گرفت.

یافته‌ها: کریستالهای ظریف ناشی از کلسیفیکاسیون در جدار مدیای عروقی که توسط ARS رنگ آمیزی شده بودند به راحتی قابل تشخیص بودند ولی این کریستالها در رنگ آمیزی H&E تشخیص داده نمی‌شدند. میانگین تعداد عروق کلسیفیه در رنگ آمیزی ARS (Mean ± SD ١٨/٤±١/٣٤) از میانگین عروق کلسیفیه ناشی از رنگ آمیزی هماتوکسیلن ائوزین (Mean ± SD ١٠/٤±١/٤٢) به طور معنی داری P< 0.00 بیشتر بود.

نتیجه‌گیری: روش رنگ آمیزی H&E تعداد کریستالهای کلسیم موجود در دیواره عروق را احتمالاً به علت اسیدیته قوی هر دو محلول هماتوکسیلن و ائوزین کاهش می‌دهد، در حالی که رنگ آمیزی آلیزارین رداس به همراه رنگ زمینه آبی آنیلین کریستالهای کلسیم را خوب حفظ می‌نماید و به همین دلیل برای تشخیصهای دقیق و زودرس کلسیفیکاسیون عروقی این روش توصیه می‌شود.

کلیدواژه‌ها: آلیزارین رداس، مونکبرگ اسکلروزیس، کلسیفیکاسیون عروقی

✐ آدرس مکاتبه: گرگان، کیلومتر ۲ جاده گرگان به ساری، ابتدای جاده شصتکلا
دانشگاه علوم پزشکی گرگان (بنیاد فلسفی)، گروه بافت شناسی و جنین شناسی

E-mail: mjgolalipour@yahoo.com

جهت تهیه فایل WORD این مقاله به سایت DaneshResan.com مراجعه نمایید و عنوان مقاله را جستجو کنید
بیش از ۲ میلیون مقاله فارسی در این سایت موجود میباشد

مقدمه

کلسیفیکاسیون مدیای شریانهای محیطی، اسکلروز مونکبرگ (Mönckeberg`s Sclerosis)، اغلب با افزایش سن و در افراد مبتلا به دیابت و نارسایی مزمن کلیه بروز می‌نماید.ظهور این علامت می‌تواند پیش آگهی حوادث قلبی عروقی و قطع پا در بیماران دیابتی باشد. کلسیفیکاسیون موجود در عروق خونی یکی از شایعترین اشکال کلسفیکاسیونهای دیستروفیک است که ممکن است در دو محل مختلف در داخل دیواره عروق، انتیما و مدیا، ایجاد شود. کلسیفیکاسیون انتیمایی که در قالب آترواسکروزیس اتفاق می‌افتد، در ارتباط با لیپید، ماکروفاژها و سلولهای عضلات صاف عروقی است، در حالی‌که کلسیفیکاسیون مدیا یا بیماری مونکبرگ اسکلروزیس به صورت مستقل از آترواسکلروز و در ارتباط با الاستین و سلولهای عضلات صاف دیواره عروق است [۱]. مطالعات مختلف نشان داده است که در هر دو شکل این کلسیفیکاسیون، رسوب کلسیم اغلب به صورت کریستالهای هیدروکسی آپاتیت است [۲ و۳]. در بیماری آترواسکلروزیس، ظهور کریستالهای کلسیم در دیواره انتیمای رگ، نیاز به عبور از طی مراحل خاصی دارد و تقریباً در انتهایی ترین مرحله این بیماری بعد از تشکیل fatty streak این کریستالها در داخل پلاک آترومی تشکیل می‌شود [۳]. اما در بیماری مونکبرگ اسکلروزیس، ظهور کریستالها در دیواره مدیای رگ بدون هیچگونه علامت مشخصی از نظر پاتولوژیک اتفاق می‌افتد. با اینکه پاتوژنز این بیماری هنوز به‌درستی مشخص نیست، اما افزایش سن، دیابت، نارسایی مزمن کلیه و استئوپوروز از عوامل خطر مرتبط با این بیماری است [۹- ٤]. تا یک دهه پیش، با توجه به اینکه در این بیماری، بر خلاف آترواسکلروزیس، انسداد رگ ایجاد نمی‌شود، از اهمیت تشخیصی و بالینی خاصی برخوردار نبود، ولی مطالعات اخیر نشان داد که این بیماری به عنوان یک نشانگر مهم برای پیش آگهی بسیاری از حوادث قلبی عروقی و مرگ و میر ناشی از آن، انفارکتوس مغزی وآمپوتاسیونهای اندام تحتانی در بیماران دیابتی غیر وابسته به انسولین می‌تواند ارزشمند باشد [۱۰]. بنابراین تشخیص زودرس و اولیه این بیماری که اغلب در اکثر عروق محیطی مثل عروق اندام تحتانی، سر و گردن، پستان، لگن و مخصوصا رحم اتفاق می‌افتد [۱۰]؛ از اهمیت به سزایی برخوردار است [۱۱]. با توجه به اینکه، رنگ آمیزی معمول استفاده شده در آزمایشگاههای پاتولوژی و بافت شناسی، رنگ آمیزی هماتوکسیلن– ائوزین (Hematoxylen & Eosin) بوده واین روش قادر به تشخیص زودرس این بیماری نیست هدف از این مطالعه معرفی روش آلیزارین رداس به عنوان یک روش برتر در در تشخیص اولیه این بیماری و مقایسه قدرت تشخیصی آن با رنگ آمیزی معمول H&E است. مطالعه حاضر نشان داد که روش آلیزارین رداس در تشخیص رسوبات کلسیم نسبت به روش معمول H & E بسیار دقیق تر و کارآمدتر است.

مواد و روشها

نمونه‌های مورد بررسی تعداد ۲۰عدد بلوک پارافینی متعلق به رحم خانمهایی با میانگین سنی٤±٥٣ سال بود که به علل مختلف هیسترکتومی شده بودند. از بلوکهای پارافینی، برشهایی به صورت سریال به ضخامت ٤ تا ٥ میکرومتر تهیه شد و بعد به صورت تصادفی ٤ عدد برش از هر بلوک انتخاب و برای رنگ آمیزی هماتوکسیلن ـ ائوزین و آلیزارین رداس مورد استفاده قرار گرفت.

در رابطه با روش H&E از روش معمول رنگ آمیزی در آزمایشگاههای بافت شناسی و پاتولوژی استفاده شد، بدین ترتیب که بعد از دپارافینه کردن نمونه‌ها توسط گزیلن، آب دهی توسط الکل با درجات نزولی انجام شد. سپس رنگ‌آمیزی با هما توکسین مایر با pH حدود ۲/۳ به مدت ٥ دقیقه، شستشو زیر آب جاری و رنگ آمیزی توسط ائوزین الکلی با pH حدود ٤/١ به مدت ١ دقیقه صورت گرفت و در نهایت مراحل آب گیری و شفاف سازی و چسبانیدن صورت

جهت تهیه فایل WORD این مقاله به سایت DaneshResan.com مراجعه نمایید و عنوان مقاله را جستجو کنید
بیش از ۲ میلیون مقاله فارسی در این سایت موجود میباشد

گرفت.

در نمونه‌هایی که توسط روش آلیزارین رداس رنگ آمیزی شد، ابتدا توسط گزیلن نمونه‌ها، دپارافینه شد و سپس توسط الکلهای ۱۰۰، ۹۰، ۷۰ درجه آب دهی صورت گرفت. بعد از یک شستشوی سریع در آب مقطر نمونه‌ها توسط محلول ۱درصد آلیزارین رداس با pH حدود ٦/٤ به مدت ۵ دقیقه رنگ آمیزی شد و بعد از شستشو با آب مقطر با رنگ آنیلین بلو ۵درصد به مدت ۱ دقیقه رنگ آمیزی شد. سپس برشها از محلولهای استون خالص، استون – گزیلن و گزیلن خالص عبور کرده و در نهایت توسط کانادابالزام چسبانیده شد.

بعد از خشک شدن، برشها توسط میکروسکوپ تحقیقاتی Olympus BX41 ساخت ژاپن مطالعه شدند. نمونه‌ها با بزرگنمایی ۲۰۰× بررسی شد. تعداد عروقی که دچار کلسیفیکاسیون شده بودند در هر برش توسط دو پاتولوژیست که اطلاعی نسبت به مطالعه نداشتند شناسایی و شمارش شدند.

اطلاعات جمع‌آوری شده با استفاده از نرم افزار SPSS (Ver10) و آزمون آماری paired-sample t test مورد مقایسه قرار گرفتند. سطح معنی‌دار بودن $p<0.05$ در نظر گرفته شد.

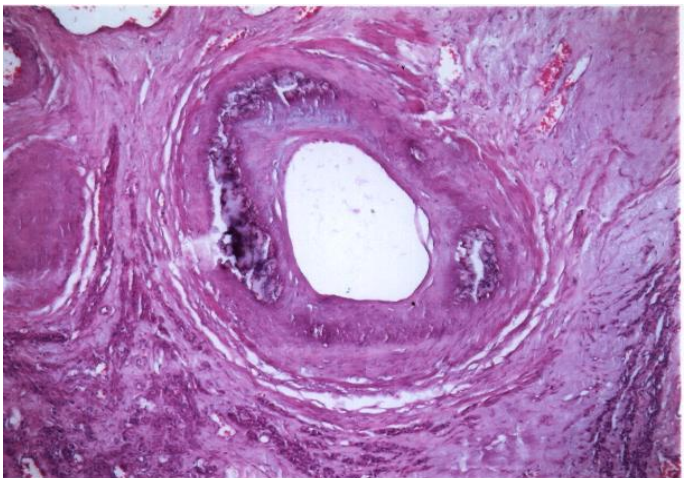

شکل ۱. نواحی کلسیفیه شده در مدیای رگ به صورت نواحی آمورف بازوفیل قابل مشاهده است.
(رنگ‌آمیزی: H & E، بزرگنمایی: ۲۰۰×)

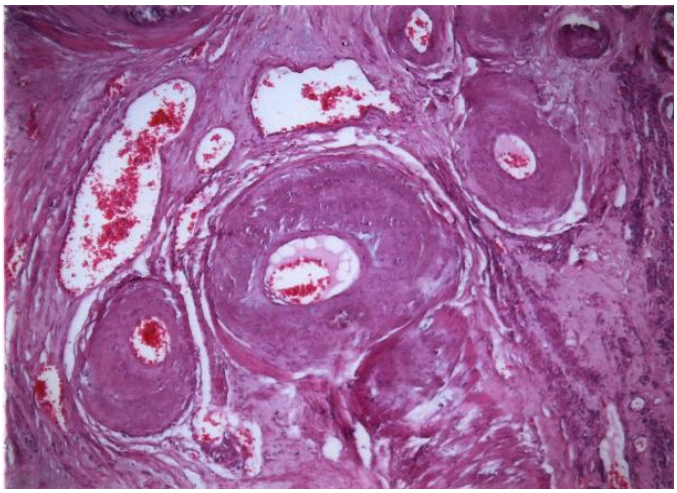

شکل ۲. نواحی کلسیفیه شده در مدیای رگ به خوبی قابل مشاهده نیست.
(رنگ‌آمیزی: H & E، بزرگنمایی: ۲۰۰×)

یافته‌ها

این تحقیق نشان داد که میانگین تعداد عروق دچار کلسیفیکاسیون که توسط روش معرفی شده آلیزارین رداس رنگ آمیزی شده بودند (18.4+_1.34) به‌طور معنی‌داری (p<0.000) از میانگین تعداد عروق دچار کلسیفیکاسیون که توسط روش H&E رنگ‌آمیزی شده بودند (10.4+_1.42) بالاتر بود.

در برشهایی که به روش معمول H&E رنگ آمیزی شده بودند، تنها عروقی که کلسیفیکاسیون فراوانی در قسمت مدیای خود داشتند به صورت نواحی با ظاهر آمورف بازوفیل قابل تشخیص بودند (شکل ۲) و عروقی که تعداد رسوبات کریستالهای کلسیمی در آنها کم و پراکنده بود قابلیت تشخیصی با این نوع رنگ آمیزی را نداشتند (شکل ۲).

در برشهایی که توسط روش رنگ‌آمیزی آلیزارین رداس رنگ آمیزی شده بودند، به راحتی عروق دچارکلسیفیکاسیون قابل شناسایی بودند. در دیواره مدیای این عروق، رسوبات کریستالهای کلسیم با ظاهر نارنجی متقابل به قرمز در بین سلولهای عضلات صاف جدار مدیا قابل تشخیص بودند (شکل ۳).

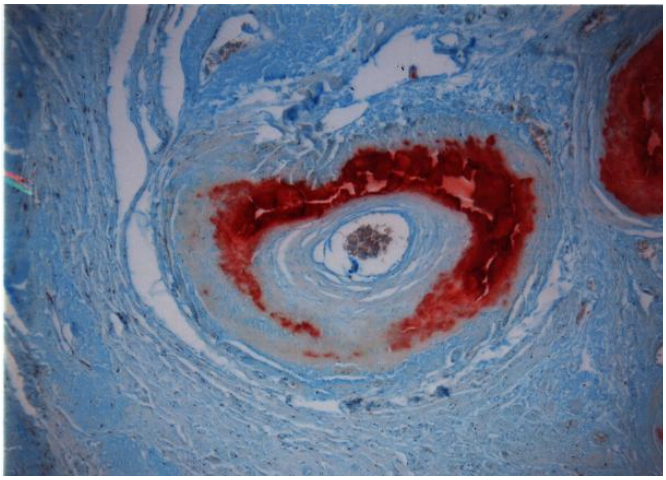

شکل ۳. نواحی کلسیفیه شده در مدیای رگ به صورت نواحی آمورف به رنگ نارنجی متمایل به نارنجی قابل مشاهده است. (رنگ آمیزی: Alizarin red، بزرگنمایی: ۲۰۰×)

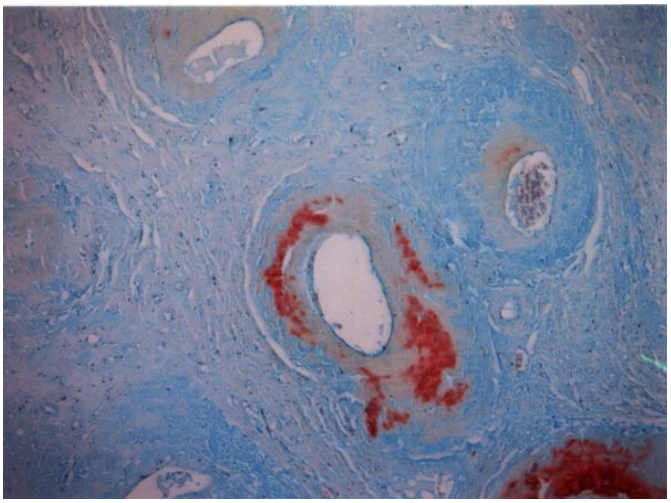

شکل ٤. کریستالهای کوچک در مدیای رگ به صورت نقاط نارنجی قابل رویت است.
(رنگ آمیزی: Alizarin red، بزرگنمایی ۲۰۰×)

در عروق کوچکتر کریستالهای کوچک پراکنده در داخل مدیا به صورت نقاط نارنجی رنگ قابل مشاهده بودند .همچنین عروقی وجود داشتند که هنوز در آنها کریستالها تشکیل نشده بود ولی به رنگ زرد کهربایی دیده می‌شدند که نواحی مربوط به تجمعات کلسیمی در مدیای عروق قبل از کلسیفیکاسیون است (شکل ٤). بافت همبند اطراف عروق و ساختمان مدیای عروق در این روش به رنگ آبی روشن رنگ‌آمیزی شده بودند.

در تمامی عروق رنگ‌آمیزی شده به هر دو روش H&E و آلیزارین رداس، اثری از تنگی مجرای عروق و ضخیم شدگی انتیما دیده نشد و اکثریت عروق دچارکلسیفیکاسیون در پریمتر رحم قرارداشتند.

بحث

کلیفیکاسیونهای عروقی یکی ازانواع شایع ترین کلسیفیکاسیونهای دیستروفیک است که در قالب دو بیماری آترواسکلروزیس و مونکبرگ اسکلروزیس تظاهر پیدا می‌کند [۱۲]. با توجه به اهمیت کلسیفیکاسیون عروقی ایجاد شده در آترواسکلروزیس که موجب ضخامت انتیما، تغییر قطر داخلی رگ، پارگی عروق وترومبوز طی پیشرفت این بیماری می‌شود، تا کنون اکثر مطالعات روی این نوع ازکلسیفیکاسیون متمرکز بوده است و بیماری مونکبرگ اسکلروزیس به علت اینکه تغییرات انسدادی رگ را به دنبال ندارد از اهمیت کمتری برخوردار بوده است. اما با توجه به اینکه مطالعات اخیر نشان داده است که بیماری مونکبرک اسکلروزیس می‌تواند به‌عنوان یک نشانگر مهم تشخیصی در پیش آگهی‌های سایر بیماریهای قلبی عروقی، انفارکتوس مغزی آمپوتاسیون پا در بیماران دیابتی ومرگ و میرهای متعاقب این بیماریها مورداستفاده قرار گیرد [۱۰، ۱۳ و ١٤]. از این رو اهمیت تشخیص این بیماری روز به روز در حال گسترش است. علی رغم اینکه در هر دو نوع ازکلسیفیکاسیون عروقی، انتیما درآترواسکلروز و مدیا در مونکبرگ اسکلروزیس، کریستالهای رسوب کرده در دیواره رگ اغلب از نوع کریستالهای هیدروکسی آپاتیت Ca 10 (PO4) 6 OH2 هستند [۲و۳]. بنابراین به نظر می‌رسد که روندایجاد و نشست این کریستالها در این دو لایه از دیواره رگ متفاوت است. در بیماری آترواسکلروزیس، روند رسوب کریستالهای کلسیم مستلزم عبور از مراحل شناخته شده خاصی است و در نهایت در مراحل پیشرفته انتهایی این بیماری بعد از تشکیل fatty streak زمینه برای تشکیل کریستالها در داخل پلاک آترومی فراهم می‌شود [۱۵ و ١٦]. ولی در بیماری مونکبرگ اسکلروزیس، هیچ‌گونه تغییرات قابل سنجش پاتولوژیکی در دیواره رگ قبل از تشکیل کریستالها وجود ندارد؛ از این رو تشخیص اولیه و سریع این بیماری بسیار مهم است. با اینکه پاتوژنز این بیماری به خوبی مشخص نیست ولی افزایش سن، دیابت، اختلالات مزمن کلیوی و استئوپوروز از عوامل خطر این بیماری محسوب می‌شوند [٤، ٥، ٦، ۷ و ۸]. این بیماری اکثراً عروق محیطی را درگیر می‌نماید و بیشترین عروق دچارکلسیفیکاسیون عروق مربوط به به اندام تحتانی، لگن، سروگردن، پستان و مخصوصا رحم هستند. رسوب کریستالهای کلسیم اغلب به‌صورت حلقه‌ای در اطراف رگ در ضخامت مدیا در مقاطع میکروسکوپی قابل مشاهده است [۱۷]. در هنگامی که این بیماری پیشرفته است تشخیص این کریستالهای کلسیمی توسط رنگ‌آمیزی معمول هماتوکسیلن ـ ائوزین به راحتی قابل تشخیص است، در این عروق که عمدتاً شریانهای متوسط و کوچک هستند رسوبات کلسیمی به صورت نواحی آمورف بازفیل در ضخامت مدیا قابل تشخیص هستند. این رسوبات حتی در رادیوگرافیهای ساده از پستان و عروق محیطی بدن نیز قابل تشخیص هستند [۱۸]. اما در هنگامی که میزان این کریستالها کم باشد، روش رنگ‌آمیزی H&E و رادیوگرافی قادر به تشخیص کریستالها نیستند، یکی از علل اینکه کریستا لهای ظریف نمی توانند در رنگ آمیزی H&E مشخص گردند، می تواند مربوط به pH اسیدی رنگهای مورد استفاده در این رنگ آمیزی معمول باشد، چرا که مطالعات مختلف نشان داده‌اند که کریستالهای کلسیمی هیدروکسی آپاتیت در محیطهای اسیدی حل

مـی‌شـوند [۱۹ و ۲۰]. هـدف از ایـن مطالعـه معرفـی روش رنگ‌آمیزی هیستوشیمی دقیق تری با اندکی تغییرات نسبت به روش اصلی تشخیص سریع این بیماری است. دو مزیت ایـن روش نسبت به رنگ‌آمیزی معمول H&E این است که اولا در این روش کوچکترین کریستالهای تشکیل شده در دیواره رگ به راحتی قابل تـشخیص هـستند و ثانیـاً بـا ایـن روش حتـی می‌توان عروق مستعد به کلسیفیکاسیون (دارای تجمعات زیاد یون Ca^{+2}) را قبل از تشکیل کریـستالها مـشخص نمـود. از روش فوق مخصوصا می‌توان در زمینه تحقیقاتی که مرتبط بـا تشکیل کریستالها در داخل رگها یـا هـر نقطـه دیگـر از بـدن (غفرونهای دژنره شده، کبد، پستان، دریچه‌های قلبی ...) است بـه‌طـور مناسـبی اسـتفاده نمـود. بـا وجـود اینکـه تـشکیل کریستالهای کلسیم در دیواره مدیای رگ با هیچ‌گونه تغییـرات مرفولوژیکی بارز قابل تـشخیص میکروسـکپی همـراه نیـست ولی مطالعات الکترونی وهیستوکیمیستری دقیق تر دو عامل را در رابطه بـا علـت احتمـالی شـروع کلـسیفیکاسیون عروقـی موجود در مدیا مطرح می‌نمایند:

۱- آپپتوزیس در سلولهای عضلات صاف مدیا که متعاقب آن تشکیل کریستالها را در اجسام آپپتوتیک حاصل از تجزیه ایـن سلولها می‌توان مشاهده نمود [۲۱ و ۲۲].

۲- تغییـرات تمایزیـک سـلولهای عـضلات صـاف مـدیا یـا سلولهای اطـراف عروقـی (pericyte) وتبـدیل شـدن آنهـا بـه سلولهای استخوان ساز یا استئوبلاستی [۲۳ و ۲٤].

به هر صورت اینکه کدامیک از مکانیزمهـای یـاد شـده در تشکیل کریستالهای کلسیم از اهمیت بیشتری برخوردارهستند و اینکه تحت تاثیر چه شرایطی این پدیده‌های غیر طبیعـی در داخل دیواره رگها اتفاق می‌افتند، نیاز به بررسیهای گسترده تر و دقیق تری دارد، ولی آنچه مسلم به نظر می‌رسد ایـن اسـت که تجمعـات یـون کلـسیم در دیـواره مـدیای رگ یـک امـر ضروری و اولیه برای شکل گیری کریستالها در داخل دیـواره رگ محسوب می‌شود.

بنابراین روش ارایه شده در این مطالعه در حـین سـادگی، توانایی تشخیص تجمعات کلسیمی را داراست و ازایـن نظـر بسیار مهم است. بنابراین اجرای رنگ‌آمیزی اختـصاصی فـوق را برای تشخیص رسوبات کلـسیمی در دیـواره رگهـا یـا هـر مقطع بافتی دیگر که احتمال کلسیفیکاسیون در آن وجود دارد، توصیه می‌شود.

References

1. **Proudfoot D, Shanahan CM**. Biology of calcification in vascular cells: intima versus media. Herz 2001; 26(4):245-51.
2. **Stary HC**. Phase of advanced atherosclerotic disease.In: stary HC,(ed).Atlas of atherosclerosis: progression and regrassion. New York, Parthenon, 1999, pp 8-27.
3. **Farzaneh-Far A, Proudfoot D, Shanahan C, Weissberg PL**. Vascular and valvar calcification: recent advances. Heart 2001; 85(1):13-7.
4. **London GM, Marty C, Marchais SJ, Guerin AP, Metivier F, de Vernejoul MC**. Arterial calcifications and bone histomorphometry in end-stage renal disease. J Am Soc Nephrol 2004; 15(7):1943-51.
5. **London GM, Guerin AP, Marchais SJ, Metivier F, Pannier B, Adda H**. Arterial media calcification in end-stage renal disease: impact on all-cause and cardiovascular mortality. Nephrol Dial Transplant 2003 Sep; 18(9):1731-40.
6. **Moe SM, O'Neill KD, Duan D, Ahmed S, Chen NX, Leapman SB, Fineberg N, Kopecky K**. Medial artery calcification in ESRD patients is associated with deposition of bone matrix proteins. Kidney Int 2002; 61(2):638-47.
7. **Reid JD, Andersen ME**. Medial calcification (whitlockite) in the aorta. Atherosclerosis 1993; 101(2): 213-24.
8. **Spina M, Garbin G**. Age-related chemical changes in human elastins from non-atherosclerotic areas of thoracic aorta. Atherosclerosis 1976; 24 (1-2): 267-79.

9. **Edmonds ME**. Medial arterial calcification and diabetes mellitus. Z Kardiol. 2000; 89:101-4.
10. **Lehto S, Niskanen L, Suhonen M, Ronnemaa T, Laakso M**. Medial artery calcification. A neglected harbinger of cardiovascular complications in non-insulin-dependent diabetes mellitus. Arterioscler Thromb Vasc Biol 1996; 16(8): 978-83.
11. **Young MJ, Adams JE, Anderson GF, Boulton AJ, Cavanagh PR**. Medial arterial calcification in the feet of diabetic patients and matched non-diabetic control subjects. Diabetologia 1993; 36(7): 615-21.
12. **Doherty TM, Fitzpatrick LA, Inoue D, Qiao JH, Fishbein MC, Detrano RC, Shah PK, Rajavashisth TB**. Molecular, endocrine, and genetic mechanisms of arterial calcification. Endocrinol Rev 2004; 25(4):629-72.
13. **Niskanen L, Siitonen O, Suhonen M, Uusitupa MI**. Medial artery calcification predicts cardiovascular mortality in patients with NIDDM. Diabetes Care 1994; 17(11): 1252-6.
14. **Maser RE, Wolfson SK Jr, Ellis D, Stein EA, Drash AL, Becker DJ, Dorman JS, Orchard TJ**. Cardiovascular disease and arterial calcification in insulin-dependent diabetes mellitus: interrelations and risk factor profiles. Pittsburgh Epidemiology of Diabetes Complications Study-V. Arterioscler Thromb 1991; 11(4): 958-65.
15. **Libby P, Aikawa M**. Stabilization of atherosclerotic plaques: new mechanisms and clinical targets. Nat Med 2002; 8(11):1257-62.
16. **Lusis AJ**. Atherosclerosis. Nature 2000; 407(6801): 233-41.
17. **Mohr W, Gorz E**. Morphogenesis of media calcinosis in Monckeberg disease. Light microscopy, scanning electron microscopy and roentgen microanalysis findings. Z Kardiol 2002; 91(7):557-67.
18. **Saxena A, Waddell IC, Friesen RW, Michalski RT**. Monckeberg medial calcific sclerosis mimicking malignant calcification pattern at mammography. J Clin Pathol 2005; 58(4):447-8.
19. **Schwarz N, Schlag G, Thurnher M, Eschberger J, Zeng L**. Decalcified and undecalcified cancellous bone block implants do not heal diaphyseal defects in dogs. Arch Orthop Trauma Surg 1991;111(1):47-50.
20. **Costantino PD, Friedman CD, Jones K, Chow LC, Pelzer HJ, Sisson GA Sr**. Hydroxyapatite cement. I. Basic chemistry and histologic properties. Arch Otolaryngol Head Neck Surg 1991; 117(4):379-84.
21. **Bennett MR, Evan GI, Schwartz SM**. Apoptosis of human vascular smooth muscle cells derived from normal vessels and coronary atherosclerotic plaques. J Clin Invest 1995; 95(5):2266-74.
22. **Proudfoot D, Skepper JN, Hegyi L, Bennett MR, Shanahan CM, Weissberg PL**. Apoptosis regulates human vascular calcification in vitro: evidence for initiation of vascular calcification by apoptotic bodies. Circ Res 2000; 87(11):1055-62.
23. **Collett GD, Canfield AE**. Angiogenesis and pericytes in the initiation of ectopic calcification. Circ Res 2005; 96(9):930-8.
24. **Armulik A, Abramsson A, Betsholtz C**. Endothelial/pericyte interactions. Circ Res 2005 Sep 16; 97(6):512-23.