جهت تهیه فایل WORD این مقاله به سایت DaneshResan.com مراجعه نمایید و عنوان مقاله را جستجو کنید
بیش از ۲ میلیون مقاله فارسی در این سایت موجود میباشد

مقاله تحقیقی

بررسی اثر شفاف سازی پراکسید هیدروژن بر روی عضلات دیواره خلفی تنه به‌همراه نخاع و بصل النخاع قبل از پلاستینیشن

حمیدرضا غفاری M.Sc.*، غلامرضا دشتی Ph.D.، ابراهیم اسفندیاری Ph.D.**، غلامرضا حاجیان Ph.D.****
علی‌اصغر نشاط M.Sc.*****

* گروه علوم تشریح عضو هیئت علمی دانشکده علوم پزشکی زابل
** گروه علوم تشریح دانشگاه علوم پزشکی اصفهان
***گروه شیمی دانشگاه اصفهان
**** گروه بهداشت محیط دانشکده علوم پزشکی زابل

وصول: اردیبهشت‌ماه ۸۵، پذیرش تیرماه ۸۵

چکیده

هدف: یکی از مشکلاتی که درعمل پلاستینیشن بافتها ممکن است وجود داشته باشد تیرگی رنگ بافت قبل یا در حین عمل پلاستینیشن است که بافت پلاستینه ایجاد شده تیره و عملا غیر قابل استفاده است. برای رفع این مشکل ما به اثر شفاف‌سازی بافت بوسیله آب اکسیژنه قبل از پلاستی نیشن بررسی شد.

مواد و روشها: پس ازتهیه یک جسد انسانی برای پلاستینیشن به ترتیب مراحل تشریح، آبگیری و چربی‌گیری را انجام شد. در این تحقیق پس از به‌دست آوردن بهترین غلظت و زمان به‌کارگیری آب آکسیژنه(۱۶,۶٪در ۶ساعت) برای شفاف سازی، شفاف سازی نمونه اصلی را انجام گرفت و پس از آن اشباع تحت فشار و پرداخت انجام شد. در نهایت نمونه ساخته شده با نمونه استاندارد مقایسه شد.

یافته‌ها: نمونه تهیه شده از نظر رنگ و حفظ شکل ظاهری با نمونه اصلی (نمونه ساختهایدلبرگ آلمان) مقایسه شد و تفاوتی بین نمونه‌ها مشاهده نشد. قطعه پلاستینه تولید شده در آزمایشگاه فیزیک پزشکی توسط دستگاه اونیورسال(universal test DARTEC England) با نمونه استاندارد از نظر استحکام و انعطاف‌پذیری مقایسه شد که پس از بررسی آماری مقادیر عددی مربوط به کمیتهای اندازه گیری شده توسط نرم افزار SPSS اختلاف معنی داری بین مقادیر عددی مشاهده نشد ($p > ۰.۰۵, SE = -۰.۳۸۲ \pm -۰.٤٦۰$).

نتیجه‌گیری: نمونه تولید شده، خشک،قابل انعطاف، غیر سمی بوده، رنگ و شکل اصلی خود را حفظ نموده بود.نمونه‌های پلاستینه اجازه مطالعه و آموزش توپوگرافی صحیح را از موقعیتهای درست آناتومیک فراهم می‌نماید و برای مطالعه بهتر و آسانتر قطعات مرطوب که دارای رنگ تیره هستند، شفاف سازی با آب اکسیژنه و پلاستینه نمودن آنها پیشنهاد می‌شود.

کلیدواژه‌ها: آب اکسیژنه، پلاستینیشن، شفاف‌سازی

آدرس مکاتبه: زابل، دانشکده علوم پزشکی، گروه علوم تشریح
کد پستی: ۹۸٦۱۸٤٤۱٤٤ E-mail:hamidghaffary@yahoo.com

جهت تهیه فایل WORD این مقاله به سایت DaneshResan.com مراجعه نمایید و عنوان مقاله را جستجو کنید
بیش از ۲ میلیون مقاله فارسی در این سایت موجود میباشد

مقدمه

آب اکسیژنه یک مایع سنگین، ناپایدار و بی رنگ است که در صنعت جهت سفید کنندگی و در خانه بعنوان ضدعفونی کننده و گندزدا استفاده می شود.

آب اکسیژنه خالص H_2O_2 کمی آبی رنگ است و با زحمت زیاد می‌توان آنرا تهیه نمود. آب اکسیژنه‌ای که در داروخانه‌ها به اسم آب اکسیژنه رقیق فروخته می‌شود محلولی است از آب اکسیژنه در آب که در ۱۰۰ قسمت آن سه قسمت آب اکسیژنه است و مانند آب بی‌رنگ و بی‌بوست و مزه تلخی دارد و کمی اسیدی است. آب اکسیژنه با آب متفاوت است چون دارای یک اتم اکسیژن اضافی است. آب اکسیژنه در بی‌رنگ کردن شاخ، پشم گوسفند، پنبه، کتان، کنف، کاه، چوب، کاغذ، روغن، چربی، واکس، صابون، ابریشم، عاج، پر و غیره بکار می‌رود. رنگ بعضی لکه‌های صورت را هم آب اکسیژنه تخریب می‌کنند. اگر موی سیاه را پس از شستن با کربنات سدیم (تا چربی آن برطرف شود) در محلول آب اکسیژنه بگذارند به رنگ روشن در می‌آید. بسیاری از خمیر دندانها و سایر اجسامی که برای پاک کردن دندانها بکار می‌رود در موقع استعمال تولید آب اکسیژنه می‌کنند که باعث سفیدی دندانها می شود [۱ و ۲]

فساد و پوسیدگی در عین حال که فرآیندی حیاتی در طبیعت است برای مطالعات مرفولوژیکی، آموزشی و تحقیقاتی به‌عنوان یک مانع محسوب میشود. این اصل در مورد نمونه‌های بیولوژیکی نیز صادق است. به‌طوری‌که وقتی این نمونه‌ها در معرض یک وضعیت قرار می‌گیرند به‌طور قابل ملاحظه‌ای چروکیده می‌شوند [۳] آب و هوا از مهمترین عوامل فرسا یش هستند به همین دلیل در مصر باستان ابتدایی ترین روش مومیایی [٤] حدود ۳۰۰۰ سال قبل از میلاد با مومیایی اجساد (حفاظت از آب و هوا) و سپس خشک نمودن آنها به راز نگهداری اجساد پی بردند. (۵)

یافتن روش مناسب نگهداری، به‌خصوص برای متخصصان رشته آناتومی از اهمیت خاصی برخوردار بوده زیرا از گذشته‌های دور همواره در جستجوی روشی برای نگهداری بافتهای قابل متلاشی و نرم بدن انسان و تهیه نمونه‌هایی بادوام، با قوام، با استحکام و قابل حمل و نقل بوده اند. دیکنز (Dikceans) و همکاران در سال ۱۹۱٤ [٦] و هوخستر و اشمایدل (Hokhester & Shemaidel) در سال ۱۹۲٤ [۷] با نگهداری نمونه‌ها در پارافین تا حدودی به این هدف نزدیک شدند. این نمونه‌های خشک دارای ظاهری طبیعی و نسبت به تأثیرات مکانیکی مقاوم بودند. ولی با این وجود دوام و قوام آنها زیاد نبود و در مقابل گرما حساس و قابل اشتعال بودند. تا اینکه روش منحصر به فردی در نگهداری بافتها توسط دکتر گونترفونهاگنز درهایدلبرگ آلمان در سال ۱۹۷۸ ابداع شد. در این روش آب و چربی در بافتهای بیولوژیک با پلیمرهای مخصوص جایگزین شده که بعداً آنها بتدریج سخت شده و در پایان خشک، بی بو و قطعات بادوامی را ایجاد می‌نمایند. او برای اولین بار در سال ۱۹۸۵ قلب انسان را به کمک روشی به‌عنوان S10 (ویژه نمونه‌های حجمی مانند سر، لگن، اندامها) نگهداری نمود [۸]. آموزش آناتومی بدن انسان علاوه بر نیاز به معلم متخصص، نیاز به استفاده از تکنیکهای کمک آموزشی مناسب نیز دارد. قطعات پلاستینه نسبتاً جدید می‌باشند و برای اهداف آموزشی و همچنین نشان دادن گوناگونیهائی(variation) که بعضی اوقات در قطعات بیولوژیک پیدا می‌گردند، بسیار مفید هستند [۹]. یکی از مشکلاتی که در پلاستینیشن بافتها ممکن است وجود داشته باشد تیرگی رنگ بافت قبل یا در حین عمل پلاستینیشن است که بافت پلاستینه ایجاد شده دارای رنگ تیره بوده و عملا غیر قابل استفاده است [۱۰]. برای رفع این مشکل و ایجاد یک نمونه پلاستینه شفاف با رنگ تقریبا طبیعی در این مطالعه اثر شفاف سازی پراکسید هیدروژن بر روی عضلات دیواره خلفی تنه بهمراه نخاع و بصل النخاع قبل از پلاستینیشن بررسی شد.

جهت تهیه فایل WORD این مقاله به سایت DaneshResan.com مراجعه نمایید و عنوان مقاله را جستجو کنید
بیش از ۲ میلیون مقاله فارسی در این سایت موجود میباشد

مواد و روشها

این پروژه یک طرح تجربی-کاربردی بود و برای بررسی اثر شفاف سازی پراکسید هیدروژن روی عضلات دیواره خلفی تنه به همراه نخاع و بصل النخاع قبل از پلاستینیشن مواد زیر به بکار گرفته شد.

۱)جسد انسانی ۲)پلیمر (پلی استر رزین) ۳)سخت کننده (پراکسید ایتالیایی) ٤) شتاب دهند (کبالت) ٥) استون ۱۰۰٪ (sheelآلمان) ٦) فرمالین ۱۰٪ ۷)گلیسیرین ۸)اتانول ۹)پودر تیمول ۱۰)فنول ۱۱) دستگاهuniversal test DARTEC (برای اندازه‌گیری خواص فیزیکی) ۱۲) محفظه برای استون ۱۳)پمپ خلاء ١٤)محفظه اشباع تحت فشار۱٥) وسائل تشریح کردن ١٦)استون متر ۱۷) آب اکسیژنه ۳۳/۳٪ ۱۸)فریزر(۳۰-)درجه

برای پلاستینیشن جسد مراحل زیر بترتیب انجام گرفت [۳ و ٤]:

a) تثبیت جسد، b) تشریح، c) آبگیری، d) چربی‌گیری، e) شفاف نمودن نمونه، f) اشباع تحت فشار، g) پرداخت، h) تهیه عکس از نماهای مختلف جسد

۱. تثبیت جسد: ابتدا یک کاداور بلا ورثه را از طریق پزشکی قانونی برای گروه علوم تشریح تهیه کرده و پس از تزریق محلول فیکساتیو به درون شریانها به مدت شش ماه در سردخانه نگهداری شد تا جسد کاملا تثبیت شد [٤].

۲. تشریح: تشریح دیواره خلفی تنه، سر وگردن و تشریح توراکس وشکم به ترتیب انجام شد [٤]

۳. آبگیری: پدیده‌ای است که بر اساس انتشار صورت می‌گیرد و به‌معنای جایگزین نمودن آب بافتی توسط یک حلال آلی است. در این مرحله آبگیری به‌طور عمده توسط استون صورت گرفت، زیرا استون به عنوان حلال میانجی (مایع حدواسط تبخیر شونده) در طول مرحله اشباع سازی به‌کار رفت. برای به حداقل رساندن چروکیدگی نمونه آبگیری به‌صورت تدریجی انجام شد. که طی این روش نمونه در یک سری از محلولهای آبگیری با غلظتهای افزایش یابنده در دمای ۱٥- قرار داده شد، به‌طوری‌که غلظت محلول اول ٥۰ تا ۷۰ درصد و محلول آخر ۱۰۰٪ بودکه طول مدت هر وان استون ١٤-۱۱روز بود و از سه وان استون استفاده شد. وقتی محتوای آب نمونه کمتر از یک در صد شد یا به عبارتی وقتی غلظت استون به‌مدت دو الی سه روز در ۹۹ تا ۱۰۰ درصد ثابت باقی ماند نشانه آن بود که آبگیری ما کامل شده است، که این کار توسط استون متر انجام گرفت [۱۰].

٤. چربی‌گیری: طی مرحله آبگیری چربی نمونه نیزتا حدی حل شد. در نمونه ما از استون ۱۰۰درصد استفاده شد و نمونه به مدت دو هفته در این استون در دمای اتاق نگهداری (دمای ۲٥ + تا ۲۲ + درجه سانتی گراد) شد [۱۱].

٥. شفاف نمودن نمونه: بعد از چربی گیری برای شفاف نمودن نمونه،ابتدا سی وشش نمونه از عضله سرینی بزرگ جسد با ابعاد تقریبی ۲×۳×٥ سانتیمترانتخاب شد، سپس قطعات به نه گروه مختلف تقسیم شدند و هر گروه از یک تا ده شماره گذاری شد،قطعات گروه ۱ را ابتدا در غلظت ۱/٤ درصد به ترتیب در زمانهای (۱ ،۲ ،٤ ،٦ ،۸ ،۱۲ ،۱۰ ،۱۸ ،۲٤ ساعت) قرار گرفتند و در پایان هر زمان نمونه شاهد شد و میزان شفافیت آن (نزدیکی به رنگ واقعی عضله) ثبت شد و این عمل به‌طور جداگانه برای هر هشت گروه دیگر نمونه‌ها در زمانهای یاد شد. با غلظتهای ۳/۸ درصد، ۱٦/٦ درصد، ۳۳/۳ درصد از آزمایش قرار گرفت (جدول ۱).

بهترین نمونه حاصل را از نظر شفافیت مشخص شد و سپس غلظت و زمان مورد استفاده برای آن نمونه که غلظت۱٦/٦درصد و زمان ٦ ساعت بود برای نمونه اصلی استفاده گردید و برای دهیدراته نمودن مجدد، در استون۱۰۰درصد در دمای ۱٥- درجه سانتیگراد بمدت ده روز قرار داده شد.

٦. اشباع تحت فشار: اشباع تحت فشار نمونه آبگیری شده پس از اشباع توسط حلال میانجی(استون) در مخلوط پلیمر P75(پلیمر ساخت دانشگاه اصفهان)غوطه ور شده و با اعمال وکیوم مایع حدواسط تبخیر شدنی از نمونه خارج گردید، و

همزمان توسط پلیمر سفت شونده جایگزین شد که پلیمر سفت شونده وارد فضای داخل سلولی و بین سلولی گردید [٦]. هنگامیکه حلال بافت را ترک می‌کرد، یک خلأ در نمونه ایجاد شد که این خلأ پلیمر را بداخل نمونه می‌کشاند. اشباع با فشار را در دمای ۱۰- ۸ درجه سانتی گراد، درمدت ۳٦ ساعت صورت پذیرفت.

به ازای یک کیلوگرم نمونه تقریبا دو لیتر مخلوط پلیمر مصرف شد. اشباع با فشار سریع انجام نشد تا پلیمر زمان کافی برای نفوذ به داخل بافت را داشته باشد [٦].

آماده سازی مخلوط پلیمرP75 شامل پلیمر(۵۰لیتر) +هاردنر(۱۵۰ccپراکسید)+شتابدهنده(۱۰ccکبالت) + گلیسیرین(۱۰لیتر) بود.

برای جلوگیری از اینکه بعد از مرحله اشباع نقاط خشک بصورت ناحیه رنگ پریده روی نمونه باقی نماند پس از در آوردن نمونه از حلال میانجی سریعاً به‌داخل پلیمر فرو برده شد.

۷. پرداخت: عبارت است از خشک کردن نمونه به نحوی که به‌راحتی قابل دست زدن و حمل و نقل باشد. روش پرداخت به این شکل بود. که پس از خارج کردن نمونه از درون محلول اشباع اجازه داده شد تا پلی مر اضافی از نمونه جدا شود. سپس نمونه را به مکانی که دارای دمای نسبتاً بالایی بین ۵۰ -۲۰ درجه سانتیگراد داشت منتقل شد تا خوب خشک و حالت چسبندگی آن را از بین برود قبل از خشک شدن نمونه وضعیت آناتومیکی عناصر درست و مرتب شد. مدت پرداخت در نمونه مورد تحقیق ما ٤هفته در دمای۲۵ درجه سانتی گراد ودر زیر نورuv انجام گرفت [۷].

جدول ۱. بررسی زمان وغلظت مناسب آب اکسیژنه برای شفاف سازی بافتهای تیره

غلظت آب اکسیژنه	زمان(ساعت)								
	۱	۲	۴	۶	۸	۱۰	۱۲	۱۸	۲۴
٪ ۱/۴	رنگ بافت بی تغییر	رنگ بافت بی تغییر	رنگ بافت بی تغییر	رنگ بافت بی تغییر	رنگ بافت بی تغییر	رنگ بافت بی تغییر	رنگ بافت بی تغییر	رنگ بافت بی تغییر	رنگ بافت بی تغییر
٪۳/۸	رنگ بافت تیره	رنگ بافت تیره	رنگ بافت تیره	رنگ بافت تیره	رنگ بافت کمی روشن	رنگ بافت کمی روشن	رنگ بافت کمی روشن	رنگ بافت کمی روشن	رنگ بافت کمی روشن
٪۱۶/۶	رنگ بافت کمی روشن	رنگ بافت روشن	رنگ بافت روشن	رنگ بافت تقریبا طبیعی	رنگ بافت کمی روشن تر از حد طبیعی	رنگ بافت روشن تر از حد طبیعی	رنگ بافت روشن تر از حد طبیعی	رنگ بافت روشن تر از حد طبیعی	رنگ بافت روشن تر از حد طبیعی
٪۳۳/۳	رنگ بافت بسیار روشن تر از حد طبیعی	رنگ بافت بسیار روشن تر از حد طبیعی	رنگ بافت بسیار روشن تر از حد طبیعی	بافت کاملا بی رنگ	بافت کاملا بی رنگ	بافت کاملا بی رنگ	بافت کاملا بی رنگ	بافت کاملا بی رنگ	بافت کاملا بی رنگ

یافته‌ها

در این بررسی یک قطعه از عضله استرنوکلیدوماستوئید این نمونه را یک قطعه هم اندازه ازعضله نمونه مشابه ساختهایدلبرگ آلمان را از نظر ارتجاع پذیری و استحکام توسط دستگاه اونیورسال(Universal test DARTEC) ساخت کشور انگلیس، در گروه فیزیک پزشکی دانشکدهٔ پزشکی اصفهان مقایسه شد، و به دو نمونه در زمانهای متفاوت فشارهایی بین ۱ تا ۳۰۰ نیوتن در ۱۸ مرحله وارد شد و تفاوت استحکام و انعطاف پذیری تعداد دفعاتی که فشار روی دو نمونه وارد آمد با آزمون T سنجیده شد، که تفاوت معنی داری از نظر آماری نداشت و نتایج در جدول ۲ آمده است.

همچنین قطعه‌ای از نمونه را از نظر رشد قارچ و باکتری در آزمایشگاه میکروب شناسی آزمایش شد که رشدی مشاهده نشد.

نمونه تهیه شده از نظر رنگ و حفظ شکل ظاهری کاملا به کیفیت رنگ نمونه اصلی (نمونه ساختهایدلبرگ آلمان) بود. بعد از بررسی وسیع در مقالات اینترنت و مجلات مشاهده شد، برای اولین بار در ایران و در دنیا از آب اکسیژنه برای شفاف کردن نمونه‌ها قبل از پلاستینیشن استفاده شده است.

شکل ۱ نمای قدامی سر وگردن و نمای قدامی جدار خلفی تنه است، که عناصر مربوط به این ناحیه را که در آن می‌توان دید: شبکه عصبی لومبار،حالبها،شریان ایلیاک مشترک چپ و راست، شریان ایلیاک خارجی وشریان ایلیاک داخلی چپ و راست، تنه شریانی سلیاک و مزانتریک فوقانی،شریان ساب کلاوین،وریدهای کلیوی، وریدهای گونادال، ورید اجوف تحتانی،وریدایلیاک مشترک راست وچپ، ورید ایلیاک داخلی وخارجی راست وچپ،رسسهای کوستو دیافراگماتیک، موقعیت قلب نسبت به دیافراگم، عضلات پسواس ماژور و ایلیاکوس اشاره نمود.

جدول ۲. جدول میانگین و انحراف معیار گروههای مورد مطالعه

گروهها	Mean±SD	P Value
نمونه آلمانی گروه ۱	0/789±0/604	0/385
نمونه مورد تحقیق گروه ۲	0/391±0/421	0/387

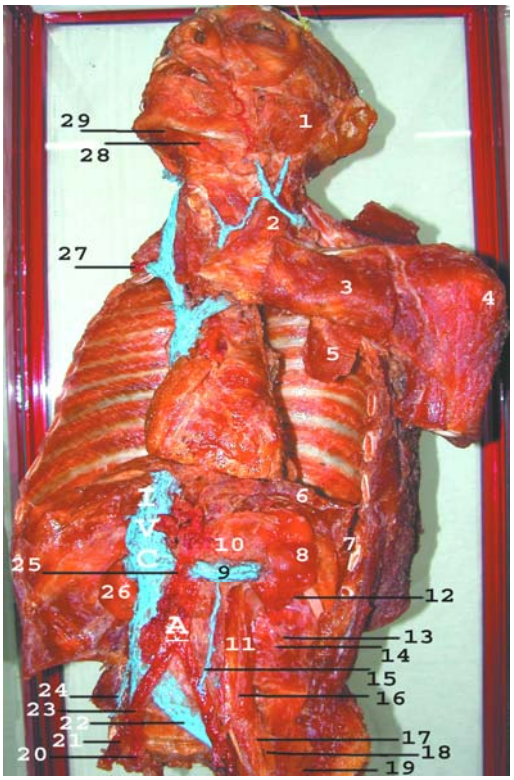

1-Parotid gland, 2-Sterno cleidomastoid muscle, 3-Pectoralis major, 4-Deltoid, 5-Pectoralis minor, 6-Diaphragm, 7-Costodiaphragmatic recess, 8-Left kidney, 9-Left renal vein, 10-Supra renal gland, 11-Pssoas major muscle, 12-Subcostal nerve, 13-Illiohypogasteric nerve, 14-Illioinguinal nerve, 15-Left gonadal vein, 16-Ureter, 17-Jenitofemoral nerve, 18-Femoral nerve, 19-Illiacus muscle, 20-Internal illiac artery, 21-External illiac artery, 22-Left common illiac vein, 23-Common illiac artery, 24-Right gonadal artery, 25-Superior mesenteric, 26-Left kidny27-Subcalavin artery, 28-Anterior belly of digastric muscle, 29-Mylohyoid muscle.

در شکل ۲ نمای خلفی سر وگردن و جدار خلفی تنه به‌همراه نخاع،بصل النخاع و مغز است که در این نمونه میتوان به لایه سطحی (تراپزیویس و لاتیسموس دورسی)، لایه میانی (سراتوس پوستریورسوپریور و سراتوس پوستریور اینفریور)، عضلات لایه عمقی (ایلئو کوستالیس سرویسیس،ایلئو کوستالیس توراسیس، ایلئوکوستالیس لومبارم، لانجیسموس توراسیس،لانجیسموس سرویسیس،لانجیسموس کاپیتیس، سمی - اسپینالیس کاپیتیس واسپلینوس کاپیتیس)و به نخاع،بصل النخاع و ریشه دم اسب اشاره نمود که بعلت لامینکتومی جهت مشخص کردن نخاع عضلات اسپینالیس وروتاتورها برداشته شده‌اند.

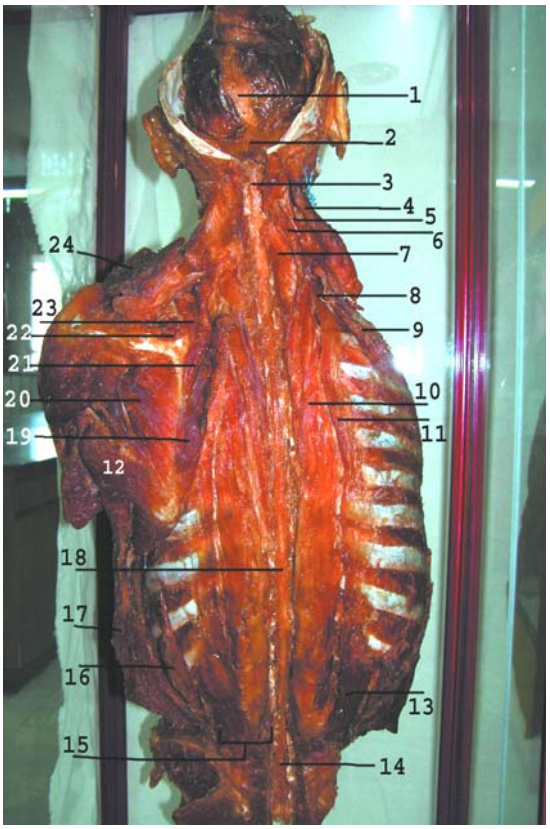

1-Dura mater, 2-Tentorium cerebelli, 3-Medulla oblongata, 4-Sternocleidomastoid,
5-Splenius capitis, 6-Longissimus capitis muscle, 7-Semispinalis cervicis muscle,
8-Illiocostalis cervicis muscle, 9-Serratus posterior superior muscle, 10-Longissimus thoracis muscle,
11-Illiocostalis thoracis muscle, 12-Tears major muscle, 13- Illiocostalis lumborum muscle, 14-Cauda equine, 15-Erector spinae, 16-Serratus posterior inferior, 17- Latissmus dorsi muscle, 18-Spinal cord, 19-Rhomboid major muscle, 20-Infraspinatus muscle, 21-Rhomboid minor muscle, 22-Supraspinatus muscle, 23-Levator scapula muscle, 25-Trapezius muscle.

بحث

هدف اصلی این مطالعه بررسی اثر شفاف سازی پراکسید هیدروژن روی عضلات دیواره خلفی تنه بهمراه نخاع و بصل النخاع قبل از پلاستینیشن بود که نمونه تولید شده، خشک، قابل انعطاف، غیر سمی بوده، رنگ و شکل اصلی خود را حفظ نموده و برای آموزش آناتومی این ناحیه کاملا مناسب است. نتایج حاصله از تعداد دفعاتی که فشار بر روی دو نمونه وارد شد نشان داد که تفاوت معنی داری از نظر آماری بین استحکام و انعطاف پذیری آن دو وجود نداشت.

نمونه پلاستینه اجازه مطالعه و آموزش توپوگرافی صحیح از موقعیتهای درست آناتومیک را فراهم کرده و برای مطالعه بهتر و آسانتر قطعات مرطوب که دارای رنگ تیره هستند، شفاف‌سازی با آب اکسیژنه و پلاستینه نمودن آنها پیشنهاد می‌شود تا نمونه‌ای با رنگ طبیعی و دارای بقای تقریبا دائمی داشته باشیم.

با انجام لامینکتومی ظریف کل نخاع و بصل النخاع و ریشه دم اسب را نمایان شد و با تشریح دقیق، عضلات پشت را و عناصر، نمای قدامی دیواره خلفی تنه را مشخص شد. در مرحله اشباع تحت فشار به‌جای پلیمر سلیکون که دارای قابلیت انعطاف مناسب، اما از شفافیت کمی برخوردار است و به‌طور رایج در روش S ۱۰ استفاده می‌شود، [۱۰]، از پلیمر پلی استر رزین که شفافیت بالایی نسبت به سلیکون دارد و قابلیت انعطاف پذیری کمی نسبت به آن برخوردار است

وهمچنین از نظر اقتصادی مناسبتر بود استفاده شد و با به‌کارگیری گلیسیرین خاصیت انعطاف‌پذیری به نمونه برگردانده شد و شفافیت آن نیز حفظ گردید.

این نمونه با رنگ طبیعی خود، اجازه مطالعه و آموزش توپوکرافی دقیق ازموقعیتهای صحیح آناتومی را داده و به‌راحتی قابل حمل به کلاس درس است. با ساخت این‌گونه نمونه‌ها میزان انجام اتوپسی کاهش یافته و باعث کاهش قابل ملاحظه ای در هزینه‌ها (خرید جسد ـ مواد تثبیت شده ـ نحوه نگهداری) و وقت را به‌دنبال دارد. پلاستی نیشن اجازه می‌دهد که قطعات آناتومیک را در شرایط نزدیک به شرایط عادی نگهداری نماییم و در کاهش مواد مضر مؤثر است. پلاستی نیشن یک ثبات بالا نسبت به عکسها و طرحهای بدن دارد و در ذهن انسان الگو ایجاد می‌نماید [۹]. قطعات پلاستینه شده تمیز و بدون بو است و حداقل نیاز به مراقبت را دارند و می‌توان آنها را در قفسه یا ویترین نما یش داد، این قطعات مقاومت ودوام بیشتری از اشکال مشابه که به صورت مرطوب نگهداری می‌شوند دارند و از ارزش آموزشی برتری نسبت به نمونه‌های مرطوب برخوردارند، چون به‌راحتی می‌توان به آنها دست زد [۱۰]. با پلاستی نیشن بافتهای نرم، اعضای توخالی، استخوانها و دندانها ثابت شده که آنها در نگهداری بافتهای ظریف بسیار با ارزش هستند. خشک بودن قطعات پلاستینه وپایایی و مقاوم بودن آنها باعث شده که براحتی بتوان به آنها دست زد. [۱۱]. به‌جای سلیکون در روش S10 با به‌کارگیری پلی استر به‌همراه گلیسیرین نمونه‌های شفاف وقابل انعطافی تولید شد و همچنین از نظر اقتصادی نیز مقرون به صرفه بود.

پیشنهاد می‌شود برای مطالعه نمونه‌هایی که از نظر آناتومیک تیپیک هستند یا گوناگونیهای(variation) جالبی را نشان می‌دهند، برای پایایی آنها حتما پلاستینه شو ند.در صورتی‌که رنگ نمونه قبل از پلاستینیشن مطلوب نبا شد یا احتمال سیاه شدن آن طی مراحل پلاستینیشن می‌رود، حتما از آب اکسیژنه استفاده شود.

References

1. **Deliperi S, Bardwell DN, Wegley C, Congiu MD**. In vitro evaluation of giomers micro leakage after exposure to 33% hydrogen peroxide: self-etch vs total-etch adhesives. Oper Dent 2006; 31(2):227-32.
2. **Hemmer JD, Drews MJ, Laberge M, Matthews MA**. Sterilization of bacterial spores by using supercritical carbon dioxide and hydrogen peroxide. J Biomed Mater Res B Appl Biomater 2006; 12(1): 12-4.
3. **Weiglein A.H.** Preservation and plastination. Clin Anat 2002; 15(6):445-51.
4. **Ripani M, Basi A.** comparative analysis of a plastination specimen and clinical diagnostic images. JISP 1994; 8(1):12-4.
5. **Weiglein. A.H.** plastination a tool for teaching and research. Acta Anatomica 1997; 158: 27-36.
6. **Henry R.W, Nel. PPC.** Forced impregnation for standard S10 method. JISP 1993, 7(1):27-31.
7. **Weiglein A.H, Henry R.W.** curing of polymer - biodur S10. JISP, 1993; 7(1): 32-35.
8. **Xu G, Li H, Zhang G, Li Y, Xie M.** Sectional anatomy and computer-assisted three-dimensional reconstruction of lateral skull base in normal. Clin Anat 2003 17(6):348-50.

9. **Mcquillen P.** The key the good tissue preservation. JISP 1993; 1: 7-11.
10. **Miklosova M, Miklos V.** Plastination with silicone method S 10 - monitoring and analysis causes of failure. Biomed Pap Med Fac Univ Palacky Olomouc Czech Repub 2004; 148(2): 237-8.
۱۱. **محمود شیبانی فر.** «پلاستینیشن» پایان‌نامه پزشکی، دانشگاه علوم پزشکی اصفهان، آذرماه ۱۳۷٤، صفحات ۵-۱ و ۸-۱۵.