

Original Article

The Effects of Low-Level Helium-Neon Laser Therapy on Healing of Partial Thickness Defect of Experimental Induced Diabetic Rats

Abdi Sh., M.Sc., Javadieh F., Bayat M., Ph.D.*, Mohsenifar x., M.D., Torkaman G, Ph.D., Sadeghi Y., M.D., Rezaei F., M.Sc.

** Cellular & Molecular Biology Research Center, Medical Faculty, Shaheed Beheshti University, M.C. Tehran, Iran*

Abstract

Purpose: The aim of present study was to study the effects of low-level helium –neon laser irradiation on biomechanical properties of tibiae partial bone defect in streptozotocin –diabetic rat.

Materials and Methods: Twenty male rats were used .Diabetes was induced in rats by one time intraperitoneal injection of 60 mg/kg streptozotocin .After one month ,under sterile conditions and general anesthesia one partial bone defect were made in mid portion of right tibia of rats .Rats were divided into control and no 1 and no 2 experimental groups . Rats of no 1 and 2 experimental groups were received he-ne laser with 2.1 J/cm² and 11.6 J/cm² energy densities three times a week for six weeks. After that rats were killed and their tibiae were extracted and were examined by three point bending biomechanical test. Data were analysed by ANOVA and expressed as mean±SEM.

Results: The energy absorption (N/mm) of no1 experimental group, control and no2 experimental groups were 52±45, 44.2±35.2and 36.3±20.1 respectively. Load at break (Nmm) of no1 and no2 experimental group and control group were 34.2 ±13.2 ,32.6± 18.6 and 31.8± 27.4 respectively .Maximum force per square mm of no1 experimental group, control and no2 experimental group were 8.2± 3.57 ,8.2 ±4.4 and 7± 4.96 respectively .There were not significant differences between all above mentioned parameters and also elastic stiffness, maximum force and bone surface area of groups.

Conclusion: He-Ne laser irradiation on tibias of partial bone defect in streptozotocin diabetic rats did not cause positive effects on fracture healing from biomechanical evaluation point of view.

Key words: Low-Level Laser therapy, Diabetes, Bone repair

بررسی آثار تابش لیزر کم توان هلیوم نئون بر التیام نقص استخوانی جزئی ایجاد شده در موشهای صحرایی که به طور تجربی دیابتی شده‌اند

شبنم عبدی M.Sc.*، فرشاد جوادیه*، محمد بیات Ph.D.*، ژاله محسنی فر M.D.**، کیتی ترکمان Ph.D.***

یوسف صادقی M.D.*، فاطمه‌السادات رضایی M.Sc.***

* گروه آناتومی دانشگاه علوم پزشکی شهید بهشتی

** بخش پاتولوژی بیمارستان آیت... طالقانی

*** گروه فیزیوتراپی دانشگاه تربیت مدرس

**** پژوهشکده روبان جهاد دانشگاهی

تاریخ وصول: فروردین‌ماه ۸۶، تاریخ پذیرش: خردادماه ۸۶

چکیده

هدف: تعیین اثر تابش لیزر کم توان هلیوم نئون بر ویژگی‌های بیومکانیکی نقص استخوانی جزئی ایجاد شده در استخوان تیبای موش صحرایی دیابتی شده به وسیله استرپتوزوتوسین

مواد و روشها: در این تحقیق که به روش تجربی انجام شد، بیست سرموش صحرایی نر در این تحقیق به کار رفت. موشها به وسیله یک بار تزریق داخل صفاقی استرپتوزوتوسین به میزان 60 mg/kg دیابتی شدند. بعد از گذشت یک ماه تحت شرایط استریل و بیهوشی عمومی یک نقص استخوانی جزئی در نیمه طول استخوان تیبای سمت راست موشها ایجاد شد. موشها به گروههای شاهد و تجربی ۱ و ۲ تقسیم شدند. به موشهای تجربی ۱ و ۲ لیزر کم توان هلیوم نئون با دوز 1 J/cm^2 و 2 J/cm^2 و 11 J/cm^2 سه روز در هفته به مدت شش هفته تابیده شد. سپس موشها کشته شدند و استخوان تیبای جدا شد و تحت آزمایش بیومکانیکی سه نقطه قرار گرفت. داده‌های گروهها به روش آنالیز واریانس تجزیه و تحلیل آماری شد و به صورت $\text{mean} \pm \text{SEM}$ ارائه شدند.

یافته‌ها: انرژی جذب شده (Nmm) در گروههای تجربی یک، شاهد و تجربی به ترتیب $45/3 \pm 5/2$ ، $35/2 \pm 4/2$ و $20/1 \pm 36/3$ بود. نیرو در نقطه شکست (Nmm) در گروههای تجربی یک، دو و شاهد به ترتیب $13/2 \pm 34/2$ ، $18/6 \pm 32/6$ و $31/8 \pm 27/4$ بود. نیرو در واحد سطح (N/mm) گروههای تجربی یک، شاهد و تجربی دو به ترتیب $3/57 \pm 8/2$ ، $4/04 \pm 8/2$ و $4/96 \pm 7$ بود. اختلاف معنی دار آماری بین پارامترهای فوق و همچنین سفتی نمونه‌ها، حداکثر نیرو و سطح مقطع نمونه‌ها هم مشاهده نشد.

نتیجه گیری: تابش لیزر کم توان هلیوم نئون بر نقص استخوانی جزئی استخوان تیبای موشهای صحرایی دیابتی شده به وسیله استرپتوزوتوسین باعث بروز تغییرات مثبت بر فرایند التیام شکستگی از دیدگاه بیومکانیکی نشد.

کلید واژه‌ها: لیزر درمانی، دیابت، ترمیم شکستگی

آدرس مکاتبه: مرکز تحقیقات بیولوژی سلولی و مولکولی، دانشکده پزشکی دانشگاه علوم

پزشکی شهید بهشتی، تهران، ایران.

E-mail: bayat_m@yahoo.com

مقدمه

دیابت بیماری اتوایمیون است که توانایی بدن بیمار را در جهت تنظیم انسولین و طبعاً تنظیم قند خون به هم می زند. این بیماری همراه با عوارض سیستمیک متعددی نظیر کاهش بافت استخوانی، بروز وقفه در التیام شکستگی طبیعی و کند شدن آن است. عوارض بالینی آن عبارتند از تاخیر در جوش خوردن استخوان، جوش نخوردن، تشکیل مفصل کاذب، بروز میزان بالاتری از عفونت نسبت به سایر بیماران [۵ - ۱].

فرآیند التیام شکستگی طبیعی پیچیده بوده و طی آن سلولها به تدریج به کار گرفته شده و ژنها بیان شده و مواد را تولید می کنند. این مراحل را می توان طی چند فاز که با هم همپوشانی دارند توصیف نمود. خونریزی در محل جراحی، تجمع پلاکتها و تشکیل لخته را تسهیل می کند. پلاکتها عوامل پیام دهنده ای را ترشح می کنند که فاز تکثیر را شروع می کنند. طی این فاز سلولهای مزانشیمی پیشتاز استخوان ساز و تمایز نیافته از نواحی احاطه کننده شکستگی تکثیر شده و در مسیرهای استخوان زایی و غضروف زایی تمایز می یابند. فاز تکثیر مرحله حیاتی برای تشکیل موفقیت آمیز کال استخوانی است. استئوبلاستها در محل شکستگی به طور مستقیم استخوان داخل غشایی را تولید می کنند در حالی که کندروبلاستها یک واسطه غضروفی را ترشح می کنند که به طور موقت شکستگی را تثبیت می کند. این غضروف طی فرآیند استخوانی شدن داخل غضروفی مینرالیزه شده و به وسیله استخوان بافته جایگزین می شود. تجدید ساختار آخرین مرحله فرآیند التیام شکستگی را مشخص می کند و حاصل آن ماده ای است که از نظر مکانیکی و ویژگیهای ساختمانی نظیر استخوان اولیه است [۶]. تحقیقات انجام شده نشان داده است که دیابت یک یا چند فاز فرآیند التیام شکستگی را تحت تاثیر قرار می دهد. تجربیات روی موشهای ویستار دیابتی شده با استرپتوزوتوسین و موشهای دی ام بی

بی کاهش تکثیر سلولی در مراحل اولیه فرآیند التیام شکستگی [۷ و ۸] و تغییر در بیان کلاژن و غضروف [۹ و ۱۰] در نمونه های دیابتی را نشان داد. همچنین ضعف قدرت مکانیکی و قوام استخوان شکسته در مراحل بعدی التیام شکستگی موشهای دیابتی گزارش شده است [۱۱ و ۱۲].

لیزرهای کم توان از دستگاههای مورد استفاده در طب فیزیکی هستند که اخیراً تحول چشمگیری در کاربرد بالینی آنها رخ داده است و علاقه پزشکان و افکار عمومی و رسانه ها را به خود جلب کرده است. استفاده از خاصیت فتوبیواستیمولیشن لیزر در بیولوژی و پزشکی به سرعت در حال افزایش است و پیشرفتهای چشمگیری که در تحقیقات لیزر درمانی رخ داده است، توانایی پزشکان را در درمان ایمن و موثر مشکلات مختلف پزشکی افزایش داده است [۱۳]. نتایج تحقیقات مختلف حاکی از تاثیر مثبت لیزر کم توان بر تسریع بخشی التیام شکستگی در مدل های حیوانی سالم در شرایط invitro و invivo است [۲۲-۱۴]. همچنین در تحقیقات دیگری که در سالهای ۲۰۰۶ الی ۲۰۰۸ میلادی انجام شده است تابش لیزر کم توان موجب بروز آثار مثبت زیر بر سلول و بافت استخوانی شد:

افزایش رشد سلولهای شبیه استئوبلاست موش و انسان حتی در حضور دگزامتازون در محیط کشت [۲۳ و ۲۴].

تسریع بخشی فرآیند التیام شکستگی و افزایش کال استخوانی و تراکم معدنی استخوان (bone mineral density) [۲۵].

تسریع بخشی فرآیند التیام شکستگی در حضور ماده ارگانیک با منشأ گاوی (organic bovine bone) [۲۶] و همچنین در حضور هیدروکسی آپاتیت [۲۷].

افزایش بیان سیکلواکسیژناز دو (cyclo-oxygenase-2) [۲۸].

هدف تحقیق حاضر بررسی اثر تابش لیزرهای کم توان هلیوم نئون روی ترمیم نقص استخوانی جزئی ایجاد شده در استخوان تیپیبی موشهای صحرایی دیابتی شده به وسیله

استرپتوزوتوسین و با روش بیومکانیکی است.

جراحی تا هفت روز بعد به صورت روزانه به موشها تزریق شد. تحت بیهوشی عمومی و با رعایت شرایط استریل یک برش پوستی به طول ۱ cm به پوست سطح داخلی ساق سمت راست موشها به وسیله اسکالپل نمره ۱۵ داده شد و عضلات کنار زده شدند و به وسیله دریل دندان پزشکی با سرعت کم (dental fabrikreffurt) محصول delab آلمان یک نقص استخوانی به قطر ۱/۵mm روی سطح داخلی تنه استخوان ۱/۵cm پایین تر از لبه پروگزیمال استخوان تا عمق مغزاستخوان ایجاد شد. محل جراحی به وسیله محلول سدیم کلراید ۰/۹ درصد (sodium chloride 0.9 % for irrigation) شستشو شد. عضلات به وسیله نخ جذبی catgut شماره ۰۳ و فاسیای عمقی و پوست به وسیله نخ نایلون با مقطع سه گوش (reversed cutting) شماره ۰۴ محصول شرکت سوپا (SUPA) ساخت ایران دوخته شد. روز عمل جراحی روز صفر محسوب شد و روز بعد روز یک و الی آخر.

برنامه تابش لیزر

موشهای صحرایی به طور تصادفی به گروههای شاهد و تجربی یک و دو تقسیم شدند. به موشهای گروه تجربی از روز صفر به صورت سه بار در هفته لیزر کم توان هلیوم نئون گازی تابیده شد. دستگاه مولد لیزر ساخت سازمان انرژی اتمی ایران و طول موج آن ۶۳۲/۸nm و خروجی آن ۱۰mW و قطر پرتو لیزر خروجی آن ۰/۰۳۱۴ cm بود. برنامه تابش لیزر از اینقرار بود که دو دانسیته انرژی ۰/۹J/cm² و ۵ J/cm² برای تابش انتخاب شد و دانسیته انرژی تام آنها برای هفت روز محاسبه شد و عدد به دست آمده تقسیم بر سه شد. به این ترتیب در هر یک از موشهای گروههای تجربی ۲ نقطه مجاور نقص که به ترتیب ۵mm پروگزیمال و دیستال مرکز نقص بودند هفته ای سه بار تحت تابش لیزر به دانسیته انرژی ۲/۱J/cm² و ۱۱/۶۶ J/cm²

مواد و روشها

حیوان مورد بررسی

بیست موش صحرایی نر بالغ نژاد wistar چهار ماهه با وزن ۳۲±۲۳۱ گرم در این تحقیق به کار رفت. آب و خوراک موش استاندارد (خوراک دام پارس، تهران، ایران) به طور آزاد در دسترس آنها بود. همه روشهای مورد استفاده در تحقیق حاضر به وسیله کمیته اخلاق دانشگاه متبوع تایید شد.

روش القای دیابت

موشها به وسیله یک بار تزریق داخل صفاقی محلول تازه ساخته شده استرپتوزوتوسین (streptozotocin) با نام تجاری (zanosar) محصول Pharmacia & Upjon co, kalama200, M1 49001, USA به میزان ۶۰ mg/kg دیابتی شدند [۲۹]. یک هفته پس از تزریق، موشها به وسیله اتر بیهوش و به وسیله micro hematocrit tubes محصول MODULOHM دانمارک از گوشه چشم آنها خونگیری شد و قند آن به وسیله دستگاه پرتابل اندازه گیری قند (Gm300 B, omine, GmbH, Switzerland) هفته ای یک بار اندازه گرفته شد و قند خون بالای ۳۰۰mg/dl دیابتی قلمداد شد.

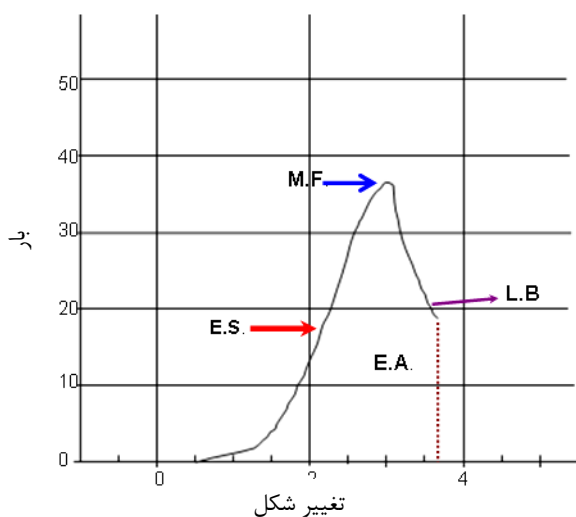
نحوه ایجاد نقص استخوانی

بعد از گذشت یک ماه از اولین قند خون بالای ۳۰۰mg/dl به موشها کتامین هیدروکلراید (ketamin hydrochloride) محصول Rotex Medical آلمان به میزان ۴۰mg/kg و دیازپام محصول شرکت گسترش و سرمایه گذاری دارویی رشت-ایران به میزان ۵mg/kg به صورت داخل عضلانی تزریق شد و آنتی بیوتیک سفتراکس (ceftrax) محصول داروسازی جابراین حیوان به میزان ۵۰mg/kg به صورت داخل عضلانی از روز عمل

(stiffness، نیروی حداکثر (Maximum force) (N)، نیروی حداکثر در واحد سطح (Maximum force per square) (N/mm)، انرژی جذب شده (Energy Absorption) (N/mm)، نیرو در نقطه شکست (break) (Nmm) (Load at) هر یک از نمونه‌ها مشخص شد.



شکل ۱ دستگاه آزمایش سه نقطه



شکل ۲. منحنی بار- تغییر شکل (load deformation) و موقعیت پارامترهای بیومکانیکی مورد بررسی: M.F. load at maximum force; E.S. elastic stiffness; E.A. energy absorption, L.B. break.

قرار گرفتند. مدت تابش لیزر برای هر یک از نقاط گروه‌های تجربی ۱ و ۲ به ترتیب ۲۱۰ و ۱۱۶۶ ثانیه بود. برای تابش لیزر موشها به وسیله تزریق داروهای بیهوشی، بیهوش شده سپس در حین بیحرکتی پرتو لیزر را دریافت می‌کردند. با موشهای گروه شاهد هم به همین ترتیب رفتار می‌شد فقط لیزر را خاموش دریافت می‌کردند.

نمونه برداری

بعد از گذشت ۴۲ روز از عمل جراحی موشها به وسیله استنشاق کلروفورم در فضای بسته بیهوش شده و با تداوم بیهوشی کشته شدند و استخوان تیبیای سمت راست از اندام و استخوان فیولا از آن جدا شد و درون گاز زخم بندی آغشته به محلول سدیم کلراید ۰/۹ درصد گذاشته شد و بلافاصله به فریزر منهای ۲۰ درجه منتقل شد.

آزمایش بیومکانیک

برای انجام آزمایش بیومکانیکی نمونه‌ها به آرامی از انجماد خارج شدند و تحت آزمایش سه نقطه قرار گرفتند [۳۰]. ابتدا مساحت سطح مقطع استخوان در محل نقص محاسبه شد و نمونه به نحوی در محل تکیه گاه دستگاه قرار داده شد که بازوی متحرک دستگاه به روی سطح خارجی استخوان درست روبه روی محل نقص فرود بیاید. به این ترتیب فاصله بین ۲ نقطه تکیه گاه ۱۹ mm بود. استخوانها تحت آزمایش سه نقطه به وسیله دستگاه (ZwickZ2.5H 15WN) محصول کشور آلمان قرار گرفتند و نیرو به وسیله بازوی محرک با سرعت ۰/۰۸ mm/s به آنها اعمال می‌شد تا شکستگی رخ دهد (شکل ۱). داده‌ها به صورت خودکار به وسیله رایانه شخصی متصل به دستگاه محاسبه شد و منحنی load-deformation نمونه چاپ شد که یک نمونه از منحنی در شکل ۲ ارایه شده است. ویژگیهای بیومکانیکی شامل سفتی نمونه (Elastic (N/mm)

روش آماری

توزیع طبیعی داده‌ها آزمون شد و سپس داده‌های گروهها با روش one way analysis of variance با هم مقایسه شدند و $p < 0.05$ معنی دار محسوب شد.

بمٹ

نتایج تحقیق حاضر بیانگر آن است که تابش لیزرهای کم توان هلیوم نئون با دو دوز مختلف نتوانست باعث افزایش استحکام استخوان ترمیمی و پارامترهای بیومکانیکی آن در یک مدل نقص استخوانی جزئی در موشهای صحرایی دیابتی شده به وسیله استرپتوزوتوسین در مقایسه با گروه شاهد شود. موضوع اساسی در فرایند التیام شکستگی این است که بتوان بافت همبندی خارج پریوستی (extra periosteal)، پریوست و حفره مغز استخوان را تحریک و تکثیر نمود تا کال استخوانی ترمیمی شکل بگیرد تا منجر به استحکام استخوان شکسته شود [۱۳].

پژوهشهایی که در سالهای گذشته انجام شده نشان داده است که تابش لیزر کم توان هلیوم نئون باعث تسریع بخشی فرایند التیام شکستگی در مدل‌های حیوانی با قند طبیعی شده است که در مقدمه به آنها اشاره شد [۱۸-۱۶ و ۲۲-۲۰]. در این خصوص موتومورا (Motomura) و همکاران گزارش کردند که

یافته‌ها

۱۶ سر موش به دلیل دیابتی نشدن و مرگ در طی دوره تحقیق از برنامه حذف شدند و موشهای جدید جایگزین شد. وزن موشها در ابتدای تحقیق 231 ± 32 و در زمان نمونه برداری 208 ± 37 گرم بود که با انجام آزمون paired t test مشخص شد بین این دو اختلاف آماری معنی داری وجود دارد ($p=0.022$). قند خون موشها در ابتدای تحقیق 189 ± 6 mg/dl و در انتهای تحقیق 586 ± 111 mg/dl بود.

جدول ۱ میانگین و انحراف معیار ویژگی‌های بیومکانیکی و سطح مقطع نمونه در محل شکستگی را نشان می‌دهد. انرژی جذب شده (Nmm) در گروههای تجربی یک، شاهد و تجربی دو به ترتیب $45/3 \pm 5/2$ ، $35/2 \pm 4/2$ و $20/1 \pm 3/3$ بود. نیرو در نقطه شکست (Nmm) در گروههای تجربی یک و دو و شاهد به ترتیب $13/2 \pm 3/2$ ، $18/6 \pm 3/6$ و $31/8 \pm 2/4$

جدول ۱. میانگین و خطای معیار ویژگیهای بیومکانیکی نمونه‌ها و سطح مقطع استخوان در محل نقص (mm) گروههای شاهد و تجربی در مقایسه آنها به روش آنالیز واریانس

گروه و تعداد نمونه	سفتی نمونه N/mm	حداکثر نیرو N	کار انجام شده Nmm	نیرو در نقطه شکست Nmm	نیرو در واحد سطح N/mm	سطح مقطع نمونه mm
شاهد (۶)	$18/5 \pm 1/1$	$27/2 \pm 1/6$	$44/2 \pm 3/2$	$31/8 \pm 2/4$	$8/2 \pm 4/4$	$4/8 \pm 3/57$
تجربی یک (۶)	$11/5 \pm 9/9$	$25/9 \pm 8/3$	$52 \pm 45/3$	$34/2 \pm 13/2$	$8/2 \pm 3/57$	$3/89 \pm 2/32$
تجربی دو (۸)	$16/6 \pm 6/2$	$30/3 \pm 11/5$	$36/3 \pm 20/1$	$32/6 \pm 18/6$	$7 \pm 4/96$	$41/95 \pm 1/85$

بود. نیرو در واحد سطح گروههای تجربی یک، شاهد و تجربی دو به ترتیب $45/3 \pm 5/2$ ، $35/2 \pm 4/2$ و $20/1 \pm 3/3$ بود. اختلاف معنی دار آماری بین پارامترهای فوق و همچنین

تابش لیزر هلیوم نئون بر استئوتومی‌های با ضخامت کامل کورتکس استخوان ران موش صحرایی باعث تحریک تشکیل کال استخوانی و به ویژه تشکیل یک هماتوم خوب و همچنین

بیمارستان و کل هزینه‌های بیمارستانی با نتایج بدتری روبه رو هستند [۳۶] و تحقیق دیگری که روی کودکان دیابتی انجام شد تفاوت وابسته به جنسیت در ارتباط با اختلالات مربوط به مواد معدنی استخوان در آنها مشاهده شد [۳۷].

تابش لیزر کم توان هلیوم نئون بر نقص استخوانی موشهای دیابتی شده به وسیله استرپتوزوتوسین طبق ویژگیهای اعمال شده در تحقیق حاضر نتوانست موجب بروز نتایج مثبتی شود. هر چند به نظر می‌رسد با اعمال تغییراتی در برنامه تابش لیزر مدل نقص استخوانی و مدل حیوان دیابتی بتوان به نتایج مورد نظر دست یافت. در این خصوص می‌توان به تحقیقات ردی (Ready) و همکاران اشاره نمود که تاثیر مثبت تابش لیزر هلیوم نئون را روی زخم‌های پوستی موشهای دیابتی نشان دادند [۳۸ و ۳۹].

در نهایت می‌توان اعلام نمود که تابش لیزر کم توان هلیوم نئون بر نقصهای استخوانی جزئی موشهای صحرایی دیابتی شده به وسیله استرپتوزوتوسین باعث بروز تغییرات مثبت بر فرآیند التیام شکستگی نشد و تحقیقات بیشتری در این خصوص پیشنهاد می‌شود.

تقدیر و تشکر

این مقاله بخشی از نتایج طرح تحقیقاتی مصوب حوزه معاونت محترم پژوهشی دانشگاه علوم پزشکی شهید بهشتی و مرکز تحقیقات سلولی و مولکولی آن دانشگاه است. همچنین این مطالعه با همکاری آزمایشگاه گروه فیزیوتراپی دانشگاه تربیت مدرس اجرا شده است. نویسندگان مقاله مراتب تقدیر و تشکر خود را از ایشان و همچنین آقای حسین نمایشی اعلام می‌دارد.

References

1. **Papa J, Myerson M, Girard P.** Salvage with arthodesis in intractable diabetic neuropathy anthroplasty of the foot and ankle. *J Bone Joint*

پایدار شدن استخوان در محل استئوتومی می‌شود [۳۲] و ترلز و مایایو (Trelles and Mayayo) اعلام کردند که تابش لیزر هلیوم نئون موجب افزایش عروق دار شدن (vascularization) و تنظیم عملکرد استئوسیتها و تسهیل بخشی سریع واکنش کال استخوانی در مدل شکستگی استخوانی در استخوان تیبیای موش کوچک آزمایشگاهی می‌شود [۱۹]. لوگر (Luger) و همکاران نشان دادند که تابش لیزر هلیوم نئون موجب افزایش استحکام بیومکانیکی و قوام استخوان تیبیای شکسته شده در موشهای صحرایی سالم شد [۲۰] و گاراولو (Garavello-Freitas) و همکاران نشان دادند که لیزر درمانی بر نقص استخوان تیبیای موش صحرایی سالم باعث تحرک رشد تراکولار و تهاجم هم‌زمان استئو کلاستها طی هفته اول بعد از شکستگی و افزایش ترمیم استخوان می‌شود [۲۱]. لیو (liu) و همکاران اعلام کردند که تابش لیزر کم توان موجب تسریع بخشی فرآیند التیام شکستگی و افزایش کال استخوانی و تراکم مغزی استخوان می‌شود [۲۵]. اما دیابت باعث بروز اختلال در فرآیند التیام شکستگی می‌شود که با کاهش تکثیر سلولی اولیه آغاز و با تاخیر در استخوانسازی داخل غضروفی ادامه و بالاخره با کاهش ویژگیهای بیومکانیکی استخوان کاهش می‌یابد [۳۳]. سایر تحقیقات مرتبط نیز بر کاهش فعالیت استئوبلاستها در استخوان بی نقص موشهای دیابتی [۳۴] و کاهش تشکیل استخوان در محل استخوان دو تکه شده صحه گذاشته اند [۳۵]. همچنین تحقیقات بالینی انجام شده مشخص نمود که بیماران دیابتی که شکستگی مچ پایشان به وسیله جراحی درمان شده است در مقایسه با بیماران غیر دیابتی از جنبه‌های عوارض بعد از عمل جراحی، میزان مرگ، میزان هزینه‌های بیمارستانی غیر معمول، مدت اقامت در

Surg (Am) 1993; 75: 1056 – 66.

2. **Stuart MJ Morrey BF.** Arthrodesis of the diabetic mellitus neuropathic joint. *Clin Orthop*

- Rel Res. 1990; 253: 209 – 211.
3. **Tisdell CL, Marcus RF, Heiple KG.** Triple arthrodesis for diabetic paritalar neuropathy. *Foot and Ankle Intl* 1995; 16: 332 –8.
 4. **Seifer E, Rettura G, Padawer J.** Impaired wound healing in streptozotocin diabetes: Prevention by supplemental vitamin A. *Ann Surg* 1981; 194: 42 –
 5. **He H, Liu R, Desta T, Leone C, Gerstenfeld LC, Grawes DT.** Diabetes causes decreased Osteoclastogenesis, reduced bone formation and enhanced apoptosis of Osteoblastic cells in bacteria stimulated bone loss. *Endocrinology* 2004, 145: 447 – 452.
 6. **Gebauer GP, Lin SS, Beam HA, Vieira P, Parsons R.** Low – intensity pulsed ultrasound increases the fracture callus strength in diabetic BB wistar rats but dose not affect cellular proliferation. *J Orthop Res* 2002; 20: 587 –92.
 7. **Beam H, Lin S, Ting S, Dumas C, Parson J.** The effect of physiological glucose control on fracture healing in diabetic BB Wistar rats. *Orthop Res Soc Trans* 2000; 25: 281 – ???
 8. **Macey LR, Kana SM, Jinguishi S, Terek RM, Borretos J, Bolander ME.** Defects of early fracture healing in experimental diabetes. *J Bone Joint Surg (Am)* 1989; 71: 722 – 33.
 9. **Ogasawara A, Yamazaki M, Nakajina F, Goto K, Furumoto T, Moriya H,** Mechanism of impaired fracture healing in experimental diabetes. *Orthop Res Soc Trans* 1998; 23: 1011 – ???
 10. **Gooch HL, Hale JE, Fujioka H, Balian G, Hurwitz SR,** Alteration cartilage and collagen expression during fracture healing in experimental diabetes. *Connect Tissue Res* 2000; 41: 81 – 91.
 11. **Beam H, Lin S, Sabatino C, Parsons J,** Mechanical properties of fractures and intact bone in diabetic BB wistar rats. *Orthop Res Soc Trans* 2001; 26: 518.
 12. **Funk JR, Hale JE, Carmines D, Gooch HL, Hurwitz SR,** Biomechanical evaluation of early fracture healing in normal and diabetic rats. *J Orthop Res* 2000; 18: 126 – 32.
 13. **Reddy GK.** Photobiological basis and clinical role of low – intensity lasers in biology and medicine. *J of Clin Laser Med Surg* 2004; 22: 1 – 10.
 14. **Tang XM, Chai B,** Effect of Co2 laser irradiation on experimental fracture healing. a transmission electron microscopic study. *Lasers Surg Med* 1986; 6: 346 – 352.
 15. **Glinkowsky W, Rowinsky J.** Effect of low incident levels of infrared laser energy on the healing of experimental bone fractures. *Laser Ther.* 1995, 7: 67 – 70.
 16. **Barushka O, Yaokobi T, Oron U.** Effect of low – energy laser (He – Ne) irradiation on the process of bone repair in the rat tibia. *Bone* 1995; 16: 47-55.
 17. **Yamada K,** Biological effects of low – power laser irradiation on clonal osteoblastic cells (MC 3T3-El) *J Jpn Orthop Assoc* 1991; 65: 787 –99.
 18. **Stein A, Benayaha D, Maltz L. Oron U.** Low – level laser irradiation promotes proliferation and differation of human osteoblasts in vitro. *Photomed Laser Surg* 2005; 23: 161 –6.
 19. **Trelles MA, Mayayo E.** Bone fracture consolidates faster with low – power laser. *Lasers Surg Med* 1987; 7: 36 – 45.
 20. **Luger EJ, Rochkind S, Wollman Y. Kogan G, Dekel S.** Effect of low – power laser irradiation on the mechanical properties of bone fracture healing in rats. *Laser Surg Med* 1998; 22: 97 – 102.
 21. **Rochkind S, Kogan G, Luger EG, Salame K, Karp E, Graif M, Weiss J.** Molecular structure of bony tissue after experimental trauma to the mandibular region followed by laser therapy. *Photomed Laser Surg* 2004; 22: 249 –53.
 22. **Garavello – Freitas I, Baranuskas V, Joazeiro PP.** Padovani CR, Dalpai – Silva M, Cruz – Hofling MA. Low – power laser irradiation improves histomorphometrical parameters and bone matrix organization during tibia wound

- healing in rats. *J Photochem Photobiol B: Biology* 2003; 70: 81–9.
23. **fujihara NA, Hiraki KRN, Marques MM.** Irradiation at 780nm increase proliferation rate osteoblast independently of dexamethasone presense. *Lasers Surg Med* 2006; 38:332-336
 24. **Stein E.Kohan J, Stutter W, Wendtland G, Wanschitz F, Thurnher D, Baghestanian M, Turhani D.** Intial effect of low-level laser therapy on growth and differentiation of human osteoblast-like cells. *Wien klin Woch Enschr* 2008; 120; 112-7
 25. **Liu X, Lyon R, Meier HT, Thometz J, Haworth ST.** Effect of lower -level laser therapy on rabbit tibial fracture. *Photomed Laser Surg* 2007; 25: 487-94
 26. **Marquez Martinez MM, Pinheiro ALB, Ramal HOLM.** Effect of ir laser photobiomodulation on the repair of bone defect grafted with organic bovine bone. *Lasers Med Sci* 2007 sep [epub ahead of print]
 27. **Pinheiro AL, Martinez Gerbi ME, de Assis limeira F Jr, Carneiro Ponzi EA, Marquez AM, Carvalho CM, de Cameiro, Santos R, Oliveire PC, Noia M, Ramalho LM.** Bone repair following bone grafting hydroxyapatite guided bone regeneration and infra-red laser photobiomodulation; a histologic study in rodent model. *Lasers Med Sci* 2008 Apr 17; [epub a head of print]
 28. **Matsumoto MA, Ferino RV, Monteleone GF, Riberio DA.** Low- level laser therapy modulates cyclo-oxygenase -2 expression during bone repair in rats. *Lasers Med Sci* 2008 [Epub a head of print]
 29. **Shyng YC, Devlin H, Sloan B.** The effect of streptozotocin- induce experimental diabetic mellitus on calvarial defect healing and bone turn over in the rat. *Int J Oral Maxillaofac Surg.* 2001; 30: 70-4
 30. **Nakajima A, Shimoji N, Shimi K, Shimizu S, Moriya H, Einhorn TA, Yamazaki M.** Mechanisms for the enhancement of fracture healing in rats treated with intermittent low-dose human parathyroid hormone (1-34). *J Bone Miner Res* 2003; 17: 2038-47.
 31. **Engin AE, Tony LR, Negulesco JA.** Effect of oestrogen upon tproperties of healing fractured avian bone. *J Biomed Eng* 1979; ???: 49-54
 32. **Motomura K, Nakajima M, Ihara A, Atsumi K,** Effects of various laser irradiation on callus formation after osteotomy. *Nippon Reza Igakkai Shi (The Journal of Japan Society for Laser medicine)* 1984; 4: 195-6.
 33. **Gandhi Heather A, Beam HA, O conner JP, Parsons JP, Lin SS.** The effect of local insulin delivery on diabetic fracture healing. *Bone* 2005; ???: 482-490
 34. **Verhaeghe J, Vanherck E, van Bree R, Moermans K, Bouillon R.** Decreased osteoblast activity in spontaneously diabetic rat, in vivo studier on the pathogenesis. *Endocrine* 1997; 7: 65-175
 35. **Thraikill KM, Liu L, Wahl EC, Bunn RC.** Perrin DS. Cookrell etal. Bone formation is impaired in a model of type 1 diabetes. *Diabetes* 2005; 54: 165-75
 36. **Ganesh sp, Pietrobon R, Cecilio WA, Pan D, Lightdale N, Nunley JA.** The impact of diabetes on patient outcomes after ankle fracture. *J Bone Joint Surg Am* 2005; 87; 1712-8
 37. **Leger J, Marinovic D.** Aleberti C, Dorgeret S, CL evenne D, Levy Marchal C, etal. Lower bone mineral content in children with type 1 diabetes mellitus is linked to female sex, low IGF I level, and high insulin requirement. *J Clin Endocrin Matab.* first published a head of print July 18, 2008
 38. **Reddy GK, Stehno – Bittel L, Enwemeka CS.** Laser photostimulation accelerates wound healing in diabetic rats. *Wound Repair Regen* 2001; 9: 248-55.
 39. **Reddy GK.** Comparison of the photostimulatory effects of visible He-Ne and infrared Ga-As Lassers on healing impaired diabetic rat wounds. *Lasers Surg Med* 2003; 33: 344–51.