

## Case Report

### *A Survey of Variation in Obturator Arteries*

*Darabi M.R. Ph.D.\**

\* *P.O.Box: 646, Anatomy Department, Arak Medical sciences faculty, Arak, Iran*

#### **Abstract**

The knowledge of surgeon from anatomical variation can enhance the recovery process of patients. Vascular variation and their accidental cutting during surgical procedure can produce some problems specially in arterial variation. So the anatomical and surgical department must not neglect to prepare some program in order to learn these variations to the students. The antero-inferior abdominal wall of white 35 years old man have dissected. It was revealed that the obturator artery is an accessory branch of inferior epigastric artery at the medial side of deep inguinal ring. Subsequently it descend medially, crossing the free margin of lacunar ligament to reach the obturator canal. This variation is potentially dangerous in operation of femoral hernia.

**Key words:** Abnormal obturator artery, Variation, Femoral hernia.

## گزارش یک مورد واریاسیون در شریان ابتراتور

محمد رضا دارابی Ph.D.

گروه علوم تشریح دانشکده پزشکی اراک، ایران

تاریخ وصول: تیرماه ۸۷، تاریخ پذیرش: شهریورماه ۸۷

### چکیده

شناخت جراحان از واریاسیون‌های آناتومیک بدن می‌تواند به ارتقای روند درمان بیماران کمک نماید. وجود واریاسیون‌های عروقی و به‌خصوص شریان‌ها و برش سهوی آن‌ها می‌تواند مشکلاتی را در روند درمان ایجاد نماید. بنابراین بخش‌های علوم تشریحی و جراحان بایستی در راستای تعیین میزان فراوانی، تشخیص و شناساندن آن‌ها به فراگیران غفلت نکنند. در تشریح جسد یک مرد ۳۵ ساله نژاد سفید مشاهده شد که شریان ابتراتور در سمت داخل رینگ عمقی کانال اینگوینال، از شریان اپیگاستریک تحتانی منشعب شده و سپس به سمت داخل و پایین آمده تا پس از عبور از لبه آزاد رباط لاکونار به کانال ابتراتور برسد. وجود این واریاسیون در اعمال جراحی فتق فمورال بالقوه خطر آفرین است.

**کلیدواژه‌ها:** شریان ابتراتور غیر طبیعی، واریاسیون، فتق فمورال.

### مقدمه

شریان ابتراتور در حالت طبیعی شاخه ایست از تنه جلویی شریان ایلپاک داخلی که پس از انشعاب، روی دیواره خارجی لگن به سمت پایین و جلو رفته تا پس از رسیدن به سوراخ و کانال ابتراتور در حاشیه بالایی آن به دو شاخه جلویی و عقبی منشعب شود. فاسیای لگنی شریان ابتراتور را از عضله ابتراتور داخلی جدا می‌کند. حالب و مجرای دفران نیز از سمت داخل شریان ابتراتور عبور و آن‌را از صفاق

جداری جدا می‌کنند. در زنان زایمان نکرده تخمدان در سمت داخل، عصب ابتراتور در بالا و ورید ابتراتور در پایین آن قرار دارند. شاخه‌های شریان ابتراتور در لگن عبارتند از: ۱- شاخه‌های ایلپاک که در حفره ایلپاک به عضله ایلپاکوس و استخوان خونرسانی و با شریان ایلپولومبار آناستوموز می‌شوند. ۲- شاخه مثانه‌ای (Vesical) به سمت داخل رفته تا به مثانه خونرسانی نماید که گاهی جایگزین شریان مثانه‌ای تحتانی از شریان ایلپاک داخلی می‌شود. ۳- شاخه پوییک که

آدرس مکاتبه: ایران، اراک، دانشکده پزشکی اراک، گروه علوم تشریح، صندوق پستی ۶۶

E-mail: m\_darabi36@yahoo.com

عمقی به واسطه تنه‌ای مشترک است. این ناهنجاری تاکنون فقط در ۸ مورد گزارش شده است [۷ و ۸]، به طوری که تنها در دو مورد از آن‌ها مبداء تنه مشترک از شریان ایلپاک خارجی و در درون لگن بود [۹] و در ۶ مورد دیگر منشاء در ناحیه فمورال از شریان فمورال بود [۸ و ۹]. برای این ۳ شریان سه الگوی دیگر نیز گزارش شده است؛ به طوری که در شایع‌ترین آن‌ها که تاکنون تنها در ۴ مورد گزارش شده است، شریان‌های ابراتور و اپیگاستریک تحتانی به واسطه تنه مشترکی از شریان سیرکمفلکس فمورال داخلی آغاز می‌شوند [۷ و ۸]. الگوی دیگری که تنها در سه مورد گزارش شده است آن است که شریان‌های ابراتور و اپیگاستریک تحتانی هر کدام به طور مستقل از شریان فمورال منشأ می‌گیرند [۷].

با این وصف انجام عمل ترمیم کامل فتق خارج صفاقی (TEP) از نوع ایگونینال نیازمند شناخت دقیق آناتومی آن ناحیه از منظر لگنی است [۱۰]. در مورد آناتومی عروق ناحیه رتروپوبیک تاکنون مطالعات کمی انجام گرفته است [۱۱]. ارتباط عروقی بین سیستم‌های ایلپاک خارجی و ابراتور را تاج مرگ<sup>۲</sup> نامیده‌اند [۱۲] به طوری که خونریزی‌های عروق آسیب دیده این ناحیه بالقوه کشنده و به دنبال شکستگی‌های لگن یا اعمال جراحی آن رخ می‌دهند و حتی در مواردی متعاقب شکستگی در استخوان پوبیس سمت راست پارگی و سپس خونریزی از شریان ابراتور سمت چپ اتفاق افتاده است [۱۳ و ۱۴].

به دلیل آسیب‌پذیری شریان ابراتور طی جراحی ترمیمی فتق فمورال، تنها شریانی که لازم است در ناحیه رتروپوبیک مورد مطالعه قرار گیرد شریان ابراتور غیر طبیعی است. بنابراین طی عمل ترمیم کامل فتق خارج صفاقی TEP عروقی

درست قبل از اینکه شریان ابراتور لگن را ترک نماید از آن جدا شده تا پس از صعود روی پوبیس با شاخه پوبیک شریان ابراتور طرف مقابل و شاخه پوبیک شریان اپیگاستریک تحتانی آناستوموز نماید. شریان ابراتور در بیرون لگن در نهایت به گروه داخلی عضلات ران خونرسانی می‌کند [۱ و ۲]. وجود واریاسیون عروقی، به ویژه در شریان‌ها و قطع شدن سهوی آن‌ها می‌تواند مشکلاتی را در روند درمان ایجاد نموده و مدت زمان جراحی و طول درمان را افزایش و در نهایت زندگی بیمار را به مخاطره اندازد. به طوری که در یک مورد جراحی به منظور برداشتن تومور مثانه از راه پیشابراه، بر اثر پارگی شریان ابراتور غیر طبیعی حدود ۲۵۰۰ سی سی خون از شریان خارج و در ناحیه لگن ریخته شد [۳]. بنابراین بخش‌های علوم تشریحی و جراحان بایستی در راستای شناخت و تشخیص پیش از عمل عروق غیر طبیعی به فراگیران غفلت ننمایند.

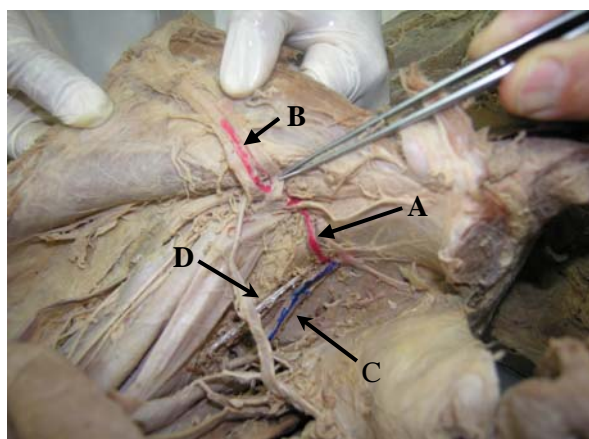
در مورد واریاسیون‌های شریان ابراتور گزارش‌هایی وجود دارد به طوری که در ۳۰-۲۰ درصد موارد شاخه پوبیک شریان اپیگاستریک تحتانی بزرگ شده به طور عمودی تا سوراخ ابراتور نزول کرده و جایگزین شریان ابراتور می‌شود [۲ و ۴]. به علاوه نشان داده شده است که شیوع ناهنجاری در عروق ابراتور در گروه‌های سنی مختلف متفاوت است. به علاوه انسداد شریان یا ورید ابراتور با هر اتیولوژی نظیر آترواسکلروز یا ترومبوز وریدهای عمقی می‌تواند منجر به برقراری و تکامل سیرکولاسیون جانبی و در نتیجه تشکیل عروق ابراتور غیر طبیعی شود [۵]. ناهنجاری‌هایی از منشاء شریان ابراتور وجود دارند که شریان ابراتور در آن‌ها از شریان‌های ایلپاک خارجی، پودندال داخلی یا ایلپولومبار منشعب می‌شود [۶].

ناهنجاری نادر دیگر منشاء گرفتن شریان ابراتور، سیرکمفلکس فمورال داخلی، اپیگاستریک تحتانی و رانی

1- Total Extraperitoneal Hernioplasty  
2- Crown of death or Corona mortis

## شرح گزارش

هنگام تشریح جسد یک مرد ۳۵ ساله نژاد سفید مشاهده شد که تنه قدامی شریان ایلپاک داخلی فاقد شریان ابراتور بوده و در عوض در سمت داخل رینگ عمقی کانال اینگوینال، از شریان اپیگاستریک تحتانی منشعب شده و سپس در سمت داخل فاسیای ابراتور به سمت داخل و پایین آمده تا پس از عبور از سمت داخل ورید فمورال و لبه آزاد رباط لاکونار به کانال ابراتور برسد و پس از همراه شدن با ورید و عصب ابراتور در بین آنها از کانال ابراتور عبور نماید. در مسیر داخل لگنی خود هیچ تقاطعی با حالب و مجرای دفران نداشته و با صفاق جداری مجاورت دارد (شکل ۱).



شکل ۱. نشان‌دهنده انشعاب شریان ابراتور (A) از شریان اپیگاستریک تحتانی (B) است. ورید ابراتور (C) و عصب ابراتور (D) نیز نشان داده شده‌اند که قبل از کانال ابراتور با شریان مربوط همراه می‌شوند. به‌علاوه می‌توان شاخه پوییک و وزیکال شریان ابراتور را نیز در بالا و پایین فلش A مشاهده نمود.

این شریان مطابق معمول همان‌طور که در شکل ۱ دیده می‌شود در لگن دارای شاخه‌های پوییک و وزیکال است ولی بر خلاف انتظار شاخه‌ای به نام ایلپاک برای آن یافت نشد. در حاشیه بالایی سوراخ ابراتور به دو شاخه قدامی و خلفی منشعب شده به طوری که شاخه جلویی آن روی غشای ابراتور

که روی استخوان پویس قرار گرفته‌اند در معرض آسیب قرار دارند [۵]. بنابراین شناخت و تشخیص اولیه این عروق موجب کاهش خونریزی و انجام بی‌عیب و نقص عمل جراحی خواهد شد. بنابراین پیشنهاد می‌شود که در مورد میزان شیوع واریاسیون‌های آناتومیک عروق ابراتور و ایلوپوییک در نژاد ایرانی مطالعات بیشتری صورت گیرد. نباید تصور کرد که شریان ابراتور غیر طبیعی از بزرگ شدن شریان ایلوپوییک ساخته می‌شود [۱۵ و ۱۶]. شیوع شریان ابراتور غیر طبیعی در نژادهای مختلف بین ۶۹-۸/۳ درصد گزارش شده است (جدول ۱). شریان ابراتور غیر طبیعی معمولاً (در ۳۴-۲۰ درصد موارد) از شریان اپیگاستریک تحتانی و گاهی (در ۲-۱ درصد موارد) از شریان ایلپاک خارجی مبداء می‌گیرد [۵، ۱۷ و ۱۸].

جدول ۱. مقایسه میزان شیوع شریان ابراتور غیر طبیعی در مراکز مختلف.

نام	سال	نیمه لگن مورد مطالعه	شیوع شریان ابراتور غیر طبیعی (درصد)
Berberoglo et al <sup>(23)</sup>	۲۰۰۲	۱۴ (کاداور)	۲۲/۲
Berberoglo et al <sup>(23)</sup>	۲۰۰۲	۲۶ (بیمار)	۸/۳
Gilroy et al <sup>(17)</sup>	۲۰۰۱	۱۰۵ (کاداور)	۱۴/۲
Tornetta et al <sup>(13)</sup>	۱۹۹۶	۵۰ (کاداور)	۳۴
Pick et al <sup>(14)</sup>	۱۹۴۲	۶۴۰ (کاداور)	۲۹
Missancov et al <sup>(25)</sup>	۱۹۹۶	۴۰ (کاداور)	۶۹

لاست (Last) در مطالعه خود روی وضعیت شریان ابراتور غیر طبیعی نسبت به گردن فتق فمورال اظهار داشت در اکثر موارد (۹۰ درصد) این شریان در سمت خارج قرار دارد [۱۹]. در مواردی که شریان ابراتور غیر طبیعی نزدیک به لبه آزاد رباط لاکونار قرار دارد، هنگام ترمیم فتق فمورال در معرض آسیب است [۲]. در اینجا باید اذعان نمود که تاکنون به‌ندرت مطالعه‌ای روی ورید ابراتور صورت گرفته است، ولی با این حال گزارش‌ها بیانگر آن است که بین ۴۶ تا ۹۴/۴ درصد موارد این ورید نیز دارای ناهنجاری است [۲۰ و ۲۱].

شریان‌های غیر طبیعی به دست اندرکاران کمک خواهد نمود تا آمار خونریزی و مرگ و میر بیماران را کاهش دهند [۱۰].

عروق اتراتور غیرطبیعی با مسیری نسبتاً عمودی از روی شاخه فوقانی پویس عبور کرده و بنابراین هنگام تشریح فضای پره پریتونال توسط اندوسیزور و استفاده از شبکه<sup>۳</sup> در معرض آسیب قرار دارد. قطع کامل این عروق در ضمن جراحی‌های لگن ممکن است منجر به خونریزی‌های خطرناک و اختلال در هموستازی (در صورت ایجاد فاصله بین دو انتهای قطع شده شریان در سوراخ اتراتور) شود. در روش‌های اندوسکوپی عواقب ناشی از آسیب ورید اتراتور غیر طبیعی می‌تواند بسیار جدی‌تر از شریان باشد. زیرا در روش TEP ایجاد خونریزی در شریان اتراتور غیر طبیعی را می‌توان به آسانی تشخیص داد و کنترل نمود، در حالی که خونریزی ورید اتراتور غیر طبیعی بطئی و نامحسوس است زیرا ورودی اکسیدکربن به فضای پره پریتونال موجب اعمال فشار بر ورید و انسداد موقتی آن شده و بعد از عمل جراحی منجر به تشکیل هماتوم خواهد شد [۱۱]. به روش TEP شیوع شریان و ورید اتراتور غیر طبیعی در حد ۴۰ درصد مشخص شده است. شناخت ساختمان‌های عروقی رتروپویک طبیعی و واریاسیون آن‌ها می‌تواند به شناسایی سوراخ اتراتور کمک و طی انجام TEP موجب کاهش خونریزی شود [۱۱].

پیک (Pick) و همکاران در یک مطالعه از تشریح ۶۴۰ جسد دریافتند (۵) که:

- ۱- شریان اتراتور در ۲۴ درصد موارد از شریان ایلپاک داخلی (۲۱ درصد از تنه قدامی و ۳ درصد از تنه خلفی) منشعب می‌شود.
- ۲- در ۲۷ درصد موارد از شریان اپیگاستریک تحتانی
- ۳- در ۱۱ درصد موارد از شریان گلوئتال فوقانی

و درامتداد حاشیه جلویی آن در جلوی اداکتور برویس قرار گرفته و به عضلات اتراتور خارجی، پکتینئوس، اداکتور برویس و لونگوس و گراسیلیس شاخه می‌دهد. شاخه خلفی درامتداد حاشیه عقبی سوراخ اتراتور و شاخه ایسکیوم قرار داشته و ضمن آناستوموز با شاخه قدامی و شریان سیرکمفلکس فمورال داخلی به عضلات متصل به توبروزیته ایسکیوم خونرسانی می‌نماید. همان‌طور که می‌بینیم این شریان در مسیر خارج لگنی خود مطابق معمول منشعب و به اداکتورها خونرسانی می‌نماید.

## بحث

انجام مطالعات فراوان و ارائه آمار و ارقام از ناهنجاری‌ها و نابعایی<sup>۱</sup> شریان اتراتور نشان از اهمیت آن حین اعمال جراحی و روش‌های تشخیصی و درمانی مختلف دارد. با توجه به اینکه آگاهی از احتمال وجود واریاسیون در عروق می‌تواند در کاهش خونریزی و پیامدهای آن نظیر مرگ و میر تأثیرگذار باشد در مطالعه‌ای که توسط بک (Beck) و همکاران به منظور بررسی چگونگی خونرسانی استابولوم به روش تزریق لاتکس سبز رنگ در شریان آئورت شکمی دو کاداور تازه و سپس استئوتومی دور استابولوم<sup>۲</sup> انجام گرفت، مشخص شد که انشعاب شریان اتراتور در یک هیپ از محل دو شاخه شدن شریان ایلپاک داخلی به دو تنه قدامی و خلفی و در سه هیپ دیگر از تنه قدامی آن منشعب می‌شود [۲۱].

در مطالعه دیگری توسط لائو (Lau) و همکاران به منظور بررسی شیوع واریاسیون‌های شریان اتراتور روی ۱۲۱ بیمار طی جراحی خارج صفاقی فتق مغبنی به روش اندوسکوپی (در ۱۰۰ بیمار به صورت یک‌طرفه و در ۲۱ مورد دو طرفه) انجام گرفت، مشخص شد که در ۳۱ نیمه لگن (۲۲ درصد) شریان اتراتور غیر طبیعی وجود دارد. بنابراین آگاهی از وجود

1- Aberrant obturator artery

2- Bernese periacetabular osteotomy

3- Mesh

می‌شود در مراکزی که امکان انجام این قبیل مطالعات وجود دارد، مطالعاتی صورت گیرد تا میزان شیوع ناهنجاری‌ها و نابجایی‌های آن در کشور ما نیز مشخص و به همگان معرفی شود.

۴- و در ۹ درصد موارد از شریان گلوئیتال تحتانی جدا می‌شود. با این وصف و نظر به اینکه تاکنون در کشور ما آماری از ناهنجاری‌ها و نابجایی شریان ابراتور انجام نگرفته پیشنهاد

## References

1. **Snell RS.** Clinical anatomy for medical students. The lower limb. Snell RS. 7th ed. Lippincot Williams and Wilkins. New york, 2004, pp. 633.
2. **Susan S, Harold E.** Grays Anatomy: Anterior Abdominal wall. 39th ed, Churchil Livingstone, London, Edinburg, 2007, Chapter 67, pp. 1112.
3. **Akata T, Murakami J, Yoshinaga A.** Life threatening haemorrhage following obturator artery injury during transutethral bladder surgery: a sequel of an unsuccessful obturator nerve block. Acta Aesthesiol Scand 1999; 43: 784-8.
4. **Bilgic S, Sahin B.** Rare arterial variation: a common trunk from the external iliac artery for the obturator, inferior epigasteric and profunda arteries. Surg Radiol Anat 1997; 19: 45-7.
5. **Pick JW, Anson BJ, Ashley FL.** The origin of the obturator artery: a study of 640 body halves. Am J Anat 1942; 70: 317-42.
6. **Dritan P, Kallipoi A, Kostas B, George M.K, Alexander G.H.** Serious intrapelvic bleeding without a major pelvic fracture. Europ J Trauma 2004; 30: 61-3.
7. **Sanudo JR, Roig M, Rodrigues A, Ferreira B, Domenec JM.** Rare origin of the obturator, inferior epigastric and medial circumflex femoral arteries from a common trunk. J Anat 1993; 183: 161-3.
8. **Quail R.** Anatomy of the human body and its application to pathology and operative surgery. Taylor and Walton, London, 1885, pp. 447-526.
9. **Thompson A.** Origin of the internal circumflex from the deep epigastric artery. J Anat physiol 1883; 17: 379-83.
10. **Lau H, Lee f.** Aprospective endoscopic study of retropubic vascular anatomy in 121 patients undergoing endoscopic extraperitoneal inguinal hernioplasty. Surg Endosc 2003; 17: 1376-9
11. **Avisse C, Delattre JF, Flament GB.** The inguinofemoral area from a laparoscopic standpoint: history, anatomy, and surgical applications. Surg Clin North Am 2000; 80: 35-48.
12. **Leibl BJ, Schmedt CG, Kraft K, Ulrich M, Bittner R.,** Recurrence after endoscopic transperitoneal hernia repair (TAPP): cause, reparative techniques, and results of the reoperation. J Am Coll Surg 2000; 90: 651-5.
13. **Torneta P, Hochwald N, Levine R.** Corona mortis: incidence and location. Clin Orthop 1996; 329: 97-101.
14. **Ying C, H. Liu P, Su JS, Lin YL.** Contrecoup haemorrhage in a patient with left pubic fracture but right obturator artery bleeding. Emerg Med J 2007; 24: 598-9
15. **Kavis MS.** Laparoscopic hernia repair. 1st ed. Harwood Academic Publishers, The Netherlands, 1997, pp 24-5.
16. **Moore KL.** Clinically oriented anatomy. 5th ed. Williams & Wilkins, Baltimore, 2007, pp. 439.
17. **Gilroy AM, Hermey CC, Di Benedetto LM, Marks SC, Page DW, Lei QF.** Variability of the obturator vessels. Clin Anat 1997; 10: 328-32.
18. **Basmajian JV, Slonecker CE.** Grant,s method of anatomy: a clinical problem-solving approach. 11th ed. Williams & wilkins, Baltimore, 1989; pp. 244.
19. **Last RJ.** Anatomy: Regional and applied 9th ed. Churchil livingstone, Edinburg 2002, pp. 342.

20. **McVay CB.** The anatomic basis for inguinal and femoral hernioplasty. *Surg Gynecol Obstet* 1974; 139: 931-45.
21. **Skandalakis JE.** Gray SW. Skandalakis LJ. Colborn GL. Pemberton LB, Surgical anatomy of the inguinal hernia. *World J Surg* 1989; 13: 490-8.
22. **Skandalakis LJ, Androulakis J, Colcorn GL, Skandalakis JE.** Obturator hernia: embryology, anatomy, surgical application. *Surg Clin North Am* 2000; 80: 71-84.
23. **Berberoglo M, Uz A, Ozmen MM, Bozkurt C, Erkuran C, Taner S, et al.** Corona mortis: an anatomic study in seven cadavers and an endoscopic study in 28 patients *Surg Endos* 1995; 15: 72-5.
24. **Beck M, Leonig M, Ellis T, Sledge JB, Ganz R.** The acetabular blood supply: implications for periacetabular osteotomies. *Surg Radiol Anat* 2003; 25: 361-7
25. **Missankov AA.** Asvat R. Maoba KI. Variations of the pubic vascular anastomoses in black South Africans. *Acta Anat* 1996; 155(3): 212-4.