

مقاله پژوهشی

گزارش یک مورد نوزاد دارای مرومیلیای یکطرفه به علت مصرف قرص آمی تریپتیلین در زمان بارداری

دکتر محمد افشار *

آمی تریپتیلین یکی از داروهای ضد افسردگی مربوط به گروه تری سیکلیکهاست که در مورد اثرات تراتوژنیک مصرف آن در سه ماهه اول حاملگی بر روی جنین، اطلاعات محدود، متفاوت و بعضاً متناقضی وجود دارد. پاره‌ای از این مطالعات هیچ‌گونه ارتباطی بین مصرف این دارو در زمان بارداری و ایجاد ناهنجاریها ذکر نمی‌کنند؛ در صورتیکه گزارشات پراکنده‌ای نیز دال بر ایجاد ناهنجاریهایی در اندام نوزادانی وجود دارد که مادر آنها در دوران بارداری از این دارو مصرف نموده‌اند. این گزارش مربوط به نوزادی است دارای مرومیلیا بصورت عدم تشکیل دست (به طور کامل) و قسمتی از ساعد در اندام فوقانی طرف چپ وی که مادرش، در سه ماهه اول حاملگی، به طور پراکنده و از ماه چهارم به بعد، تقریباً روزانه یک عدد قرص آمی تریپتیلین هیدروکلراید ۲۵ میلی گرمی مصرف می‌کرده است.

واژه‌های کلیدی: آمی تریپتیلین؛ مرومیلیا؛ داروهای ضد افسردگی.

* دکترای تخصصی علوم تشریحی با گرایش بافت و جنین - عضو هیات علمی دانشگاه علوم پزشکی بیرجند

مقدمه

مرومیلیا^۱ اصطلاحی است کلی که به منظور بیان فقدان مادرزادی قسمتی از اندام به کار می‌رود. که ممکن است، هر قسمت از اندام را شامل شود.

مرومیلیای ایجاد شده را می‌توان بر اساس نقص عضو، در بخش‌های مختلف اندام، به چند گروه تقسیم نمود. یکی از انواع مرومیلیا Transverse Deficiency است که بصورت عدم تشکیل دست (به طور کلی) و قسمت اعظم ساعد مشخص می‌گردد. نوزادان دارای این اختلال، بجای کل ساعد، یک توده تقریباً ۶-۷ سانتیمتری در انتهای بازوی خود دارند. میزان بروز TD، تقریباً ۶/۸ در هر ۱۰۰۰۰ تولد می‌باشد و تقریباً، ۹۸ درصد آن به صورت یک طرفه است (۱). این نسبت در هر دو جنس دختر و پسر یکسان است. معمولاً TD یک طرفه پایه ژنتیکی ندارد، در صورتیکه نوع دو طرفه آن ممکن است، گاهی بصورت اتوزومال مغلوب به نوزاد منتقل گردد. TD به طور معمول با ناهنجاریهای دیگر همراه نیست. یکی از عوامل مهم ایجادکننده TD مصرف داروهای تراژونیک، مخصوصاً در زمان بحرانی تشکیل اندام فوقانی، یعنی در فاصله زمانی ۲۴ تا ۴۲ روز بعد از باروری است.

داروهای ضد افسردگی مربوط به گروه تری‌سیکلیکها (ایمی‌پرامین، نورتریپتیلین، آمی‌تریپتیلین) از جمله داروهای هستند که مصرف آنها در سه ماهه اول بارداری ممکن است باعث ایجاد ناهنجاری مختلف، مخصوصاً در اندام گردد (۲). آمی‌تریپتیلین^۲ یکی از داروهای این گروه است که اطلاعات ضد و نقیضی در مورد اثرات تراژونیک آن، توسط محققان بیان شده است. پاره‌ای مطالعات (مورد - شاهدهی) انجام شده، ارتباطی بین مصرف این دارو در زمان بارداری و ایجاد ناهنجاریها، ذکر نمی‌نمایند (۳ و ۴). در صورتیکه گزارشات پراکنده‌ای نیز دال بر ایجاد ناهنجاری توسط این دارو، وجود دارد (۵ و ۶). بعلاوه اطلاعات دقیقی در مورد اثرات مصرف این دارو بر جنین، در سه ماهه دوم و سوم بارداری در دست نیست (۷). اهمیت این گزارش در این است که مادر بارداری که در زمان حاملگی بصورت خود درمانی از قرص آمی‌تریپتیلین استفاده نموده، نوزادی با TD یک طرفه بدنیا آورده است و عامل خطر دیگری بجز این مورد، در شرح حال بیمار وجود ندارد.

معرفی بیمار

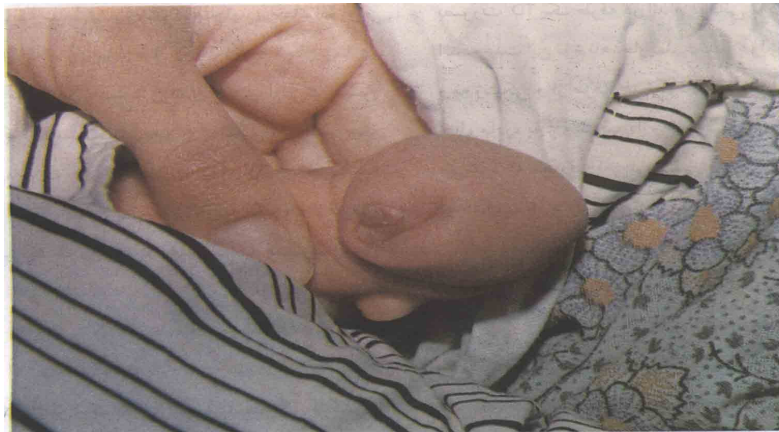
مورد، نوزاد مادر (ف - ح) است که در بخش زایشگاه بیمارستان امام رضا(ع) متولد شد. زایمان به طور طبیعی، نوزاد ترم کامل و شاخصهای رشدی آن شامل قد؛ ۴۸ سانتیمتر، وزن: ۲/۸۰۰ گرم و دور سر: ۳۵ سانتیمتر مشخص گردید. در معاینات اولیه نوزاد، مشاهده شد که اندام فوقانی سمت چپ، دارای مرومیلیا از نوع TD بشکل عدم تشکیل دست (به طور کامل) و تشکیل ناقص ساعد می‌باشد. ساعد بصورت یک برجستگی حجیم تقریباً ۵ سانتیمتری در آمده، که در قسمت دیستال آن، شکافی کم عمق و همچنین دوبرآمدگی گوشتی کوچک به عنوان انگشتان رشد نکرده^۳ قابل تشخیص بود (تصویر ۱). در رادیوگرافی به عمل آمده از اندام درگیر، هیپوپلازی استخوانهای رادیوس و اولنا در آن، کاملاً مشخص بود. (تصویر ۲)، در معاینات بعدی، بجز TD هیچگونه ناهنجاری دیگری در نوزاد تشخیص داده نشد.

¹ - meromelia

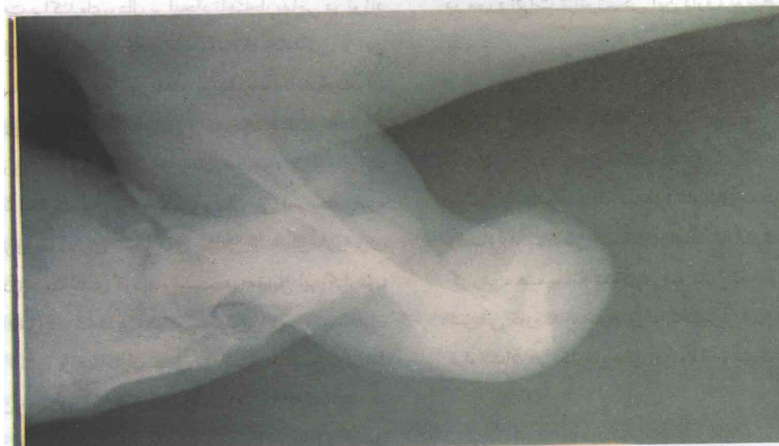
² - Amitriptyline

³ - nubbin

در شرح حال گرفته شده از مادر، مشخص گردید که ۳۶ ساله است و ۴ فرزند قبلی وی، همگی سالم بوده‌اند و هیچگونه سابقه سقط و فرزندان ناهنجار در خانواده او و همسرش وجود ندارد. مادر قبل از حاملگی، دچار بیماری افسردگی و سردردهای شدید بوده و داروی آمی‌تریپتیلین مصرف می‌کرده است؛ منتها بعد از حاملگی نیز بصورت خوددرمانی، به طور پراکنده در سه ماهه اول و تقریباً به طور مداوم از ماه چهارم به بعد، روزانه یک عدد قرص آمی‌تریپتیلین هیدروکلراید ۲۵ میلی‌گرمی مصرف کرده است.



تصویر ۱: نمایی از دسه چپ نوزاد دارای هروملیا. ساعد به سوره بر جستگی حجیمی با دو برآمدگی گوشتی به عنوان انگشتان رشد نکرده قابل رؤیت است.



تصویر ۲: نمای رادیوگرافی از دسه چپ دچار هروملیا. هیپوپلازی استخوانهای رادیوس و لولنا کاملاً قابل مشاهده است.

بحث

آمی‌تریپتیلین یک داروی ضد افسردگی از گروه تری‌سیکلیکهاست که در مورد اثرات تراوتژنیک مصرف آن، در زمان بارداری نظرات متفاوت و بعضاً متناقضی ارائه شده است. گزارشات پراکنده‌ای، دال بر ایجاد ناهنجاریهایی در نوزادان مادران بارداری وجود دارد که در سه ماه اول حاملگی، از این دارو مصرف کرده‌اند (۵). این ناهنجاریها، عمدتاً عبارتند از: ناهنجاریهای اندام، هیپوسپادیاس و کوچک شدن چانه.

از این رو این دارو و اکثر داروهای موجود در این گروه، توسط اداره نظارت بر مواد غذایی و دارویی آمریکا، جزء داروهای گروه D (دارای نشانه‌های مثبتی از خطر دارو برای جنین انسان) دسته‌بندی گردیده است. در مقابل این گزارش، دو مطالعه (مورد - شاهدهی) که توسط گرین برگ و همکاران و نیز وین شیپ و همکاران صورت گرفته، هیچ ارتباط اساسی بین مصرف این دارو و ناهنجاریهای ایجاد شده در نوزادان این مادران مشخص نگردیده است (۳ و ۴). از این رو هنوز در مورد اثرات دقیق این دارو، بر روی جنین انسان، اختلاف نظر وجود دارد و اطلاعات بیشتری باید در این زمینه جمع‌آوری گردد. باتوجه به نوع ناهنجاری نوزاد مورد مطالعه ما که بصورت TD یک طرفه در اندام فوقانی بوده و با تکیه بر اینکه علت این نوع ناهنجاریها، عمدتاً عوامل محیطی است و نه ژنتیکی و از طرفی هیچگونه عامل خطر جدی در شرح حال مادر، بجز مصرف دارو وجود ندارد؛ این احتمال داده می‌شود که مصرف آمی‌تریپتیلین در دوران بارداری، باعث ایجاد این ناهنجاری گردیده است.

این احتمال را نیز می‌توان داد که افزایش سن مادر، یکی از عوامل مستعدکننده برای تأثیرات تراژونیک بیشتر این دارو بر روی جنین باشد. از این رو در مطالعات بعدی باید به این نکته نیز توجه لازم را مبذول داشت. تا آنجا که ما اطلاع داریم، در مورد مکانیسم اثر این دارو بر روی جوانه اندام، هیچ مطالعه دقیقی صورت نگرفته است و با توجه به این مورد و موارد پراکنده گزارش شده دیگر، به نظر می‌رسد که باید مطالعات تجربی گسترده‌تری در مورد اثرات تراژونیک این دارو، توسط محققان صورت پذیرد.

تقدیر و تشکر

لازم می‌دانم از زحمات بیدریغ سرکار خانم دکتر الماسی و سرکار خانم صدیقه کیانفر، کارکنان محترم بیمارستان امام رضا(ع)، بخاطر همکاری صادقانه ایشان در تهیه این گزارش، صمیمانه تشکر و قدردانی نمایم. از جناب آقای شریفی کارمند محترم مرکز کامپیوتر نیز بخاطر زحمات فراوانشان در نگارش متن این مقاله، تشکر می‌کنم.

Abstract

Case Report of an Infant with Transverse Meromelia Caused by Amitriptyline Taken During Pregnancy

Amitriptyline is a Tricyclic antidepressant drug about teratogenic effects of which there are limited, different and controversial information. In some of the present literature, there is no mention of the relationship between taking this drug and its effect on abnormalities, while there have been sporadic reports of such effects during pregnancy. This report is meant to describe an infant with transverse meromelia in its left side upper limbs, whose mother used to take 25-mg Amitriptyline Hydrochloride pills occasionally during the third month and regularly once a day afterwards. The deficiency was manifested as total lack of the hand and partial lack of the forearm.

Key Words : Amitriptyline ; Transverse Meromelia ; Pregnancy .

منابع

- 1 - Crenshaw A . H . Cambell's operative orthopedics mosby - Yearbook , Inc . 18th edition . 1992 .
- 2 - McBride . WG . Limb deformities associated with iminodibenzyl hydrochloride . Med J Aust . No 1 . 1972 . pp 492 - 4 .
- 3 - Greenberg G , etal . Maternal drug histories and congenital abnormalities . Br med J No 2 . 1977 . pp 853 - 6 .
- 4 - Winship KA , etal . Maternal drug histories and central nervous system abnormalities , Arch Dis child . No 59 . 1984 . pp 1052 - 9 .
- 5 - Barson , AJ . Malformed infant . Br med J . No 2 . 1977 . pp 45 - 6 .
- 6 - Rachelefsky GS , etal . Possible teratogenicity of Tricyclic antidepressant . Lancet . No 1 . 1972. pp 838 .
- 7 - Scanlon . FJ . Use of antidepressant drugs during the first trimester . med J Aust . No 2 . 1969 . pp 1077 -8 .