

گزارش یک مورد کریپت افتالموس کامل یکطرفه

دکتر ابراهیم شیرزاده*

کریپت افتالموس عبارتست از یک آنومالی تکاملی پلکها و قرنیه که در شکل کاملش، فیشر عرضی پلک وجود ندارد؛ بنابراین پوست از پیشانی به طرف پائین، روی اربیت تا گونه کشیده می‌شود. هدف از این گزارش، معرفی یک مورد کریپت افتالموس کامل یکطرفه است. بیمار، نوزاد دو روزه‌ای می‌باشد که با دیسترس تنفسی در بخش نوزادان بستری و دارای آنومالیهای متعددی بوده است. برجسته‌ترین آنها، آنومالی چشم چپ می‌باشد که فاقد فیشر پلکی بوده، بدون وجود مژه و ابرو، همراه با حرکت گلوب در زیر پوست است. از جمله اختلالات همراه عبارتند از سیند اکتیلی انگشتان دستها، پاها و آنومالی ژنیتال. اگر چه حرکات گلوب چپ در زیر پوست کشیده شده از ناحیه پیشانی روی اربیت مشهود بود ولی در این آنومالی اغلب تشکیل گلوب و قرنیه غیرطبیعی بوده و پیش آگهی بینایی خیلی ضعیف است.

واژه‌های کلیدی: چشم؛ کریپت افتالموس؛ آنومالی پلکها.

* - استادیار دانشکده علوم پزشکی سبزوار

مقدمه

انسیدانس مالفورماسیونهای کترنیتال شایع می‌باشد و آنومالیهای مازور در دو تا سه درصد نوزادان مشاهده می‌شود. در مرده‌زها^۱ انسیدانس حدود ۳۰ درصد است و در سیستم عصبی مرکزی و قلب هر کدام حدود ۳۰-۱۵ درصد در افراد زنده متولد شده دیده می‌شود ولی چشمها با شیوع کمتری گرفتار می‌شوند (۱/۶ در ۱۰۰۰ تولد زنده). از جمله آنومالیهای چشمی، کریپت افتالموس است که عبارت است از یک آنومالی تکاملی پلکها و قرنیه که در شکل کاملش فیشر پلکی افقی وجود ندارد. بنابراین پوست از ناحیه پیشانی، روی اربیت روی گونه کشیده می‌شود. در این اختلال، Cul de sac ملتحمه‌ای و قرنیه شفاف تشکیل نشده و معمولاً ابروها و پلکها وجود ندارند یا تشکیل آنها ناکامل است. اگر چه سگمان خلفی نرمال است ولی organization dis اتاق قدامی شایع است. فرم ناکامل بیماری، با ابلفارون و سمبلفارون پارشیال که در آن فیشرهای پلکی کوتاه بوده و چسبندگی پلک به قرنیه یا اسکلرا همراه است؛ مشخص می‌شود. پیش آگهی بینایی خیلی ضعیف است و در تعدادی از بیماران بینایی جزئی گزارش شده است. گرفتاری دو طرفه شایعتر از فرم یکطرفه است و فرم کامل آن شایعتر از فرم ناکامل آن است (۱).

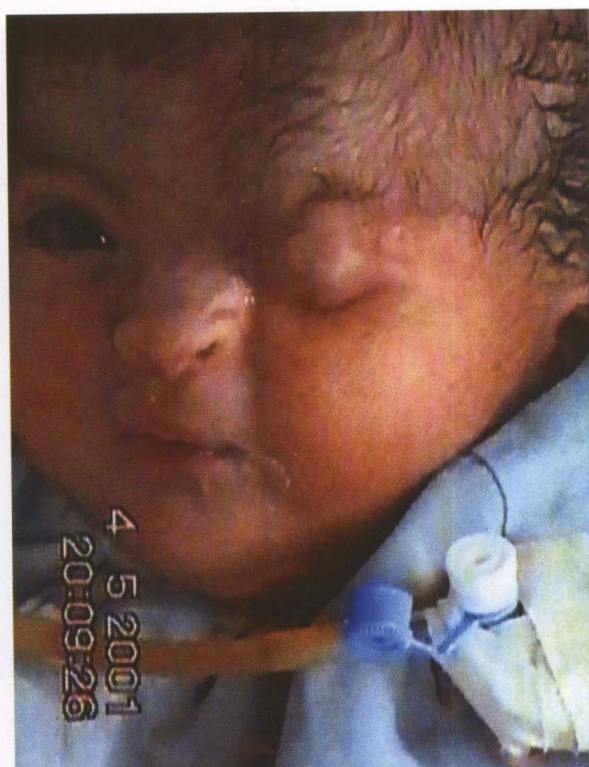
کریپت افتالموس می‌تواند یک اختلال ایزوله باشد یا بطور شایعتر به عنوان قسمتی از یک سندرم مالفورماسیون متعدّد اتوزوم مغلوب به نام سندرم کریپت افتالموس^۲ باشد (۱). هدف از گزارش این مورد، اولاً "بخاطر یک طرفه بودن آنومالی چشم؛ ثانیاً فرم کامل آنومالی و ثالثاً مشاهده اختلال بصورت سندرم کریپت افتالموس می‌باشد.

معرفی بیمار

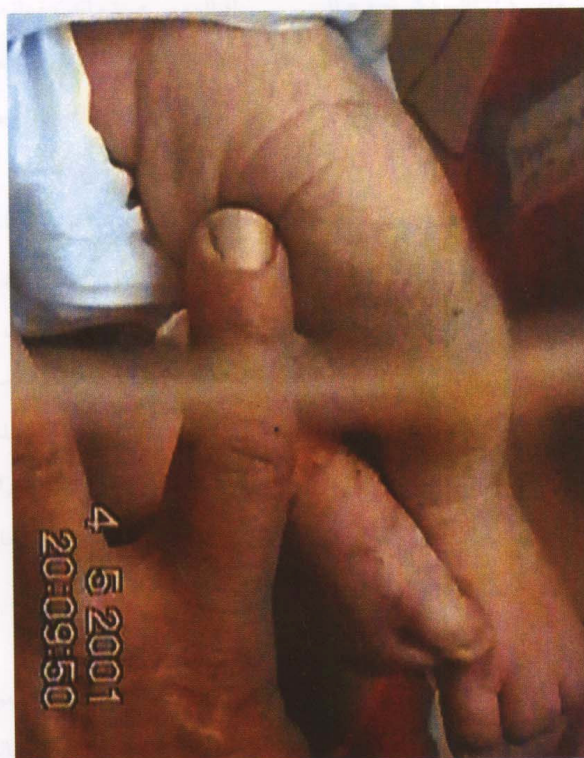بیمار، نوزاد دختری است که دو روز قبل از طریق سزارین متولد شده بود و با دیسترس تنفسی در بخش نوزادان بیمارستان حشمتیه سبزوار، بستری و بخاطر آنومالی شدید و بر جسته چشم چپ، تقاضای مشورت اورژانسی گردیده بود. در نگاه ظاهری، نوزاد فول ترم بود و چشم راست کاملاً^۳ نرمال ولی در چشم چپ عدم وجود فیشر عرضی پلکی عرضی ابرو و مژه‌ها مشهود بود که پوست از ناحیه پیشانی روی گلوب تا گونه کشیده شده بود. حرکت گلوب چپ، زیر پوست مشهود بود و سینداکتیلی انگشتان پاها وجود داشت. در پرونده، نوزاد آنومال ژنیتال و Cet ear Low نیز گزارش شده بود. در Ct-Scan، عناصر تحت چادرینه، عادی و عدم وجود آنومالی داخل جمجمه را ذکر نمود. ولی تصویر توده بافت نرم در قسمت قدام کره چشم چپ ذکر شد. که گلوب فاقد عدسی می‌باشد و ویتره به سمت قدام Expansion پیدا کرده است. عضلات کره چشم نرمال گزارش شده است (تصاویر ۱، ۲، ۳).

مادر بیمار حاملگی هشتم خود را پشت سر گذاشته که با شوهرش نیز نسبت فامیلی (دخترعمو و پسرعمو) دارد. دارای سه مورد سقط و زایمانهای مشکل می‌باشد. در این حاملگی نیز مبتلا به پره‌اکلامپسی بوده که با پرزانتاسیون سفالیک از طریق سزارین، ختم حاملگی انجام پذیرفته است (وجود BP و تاری دید).

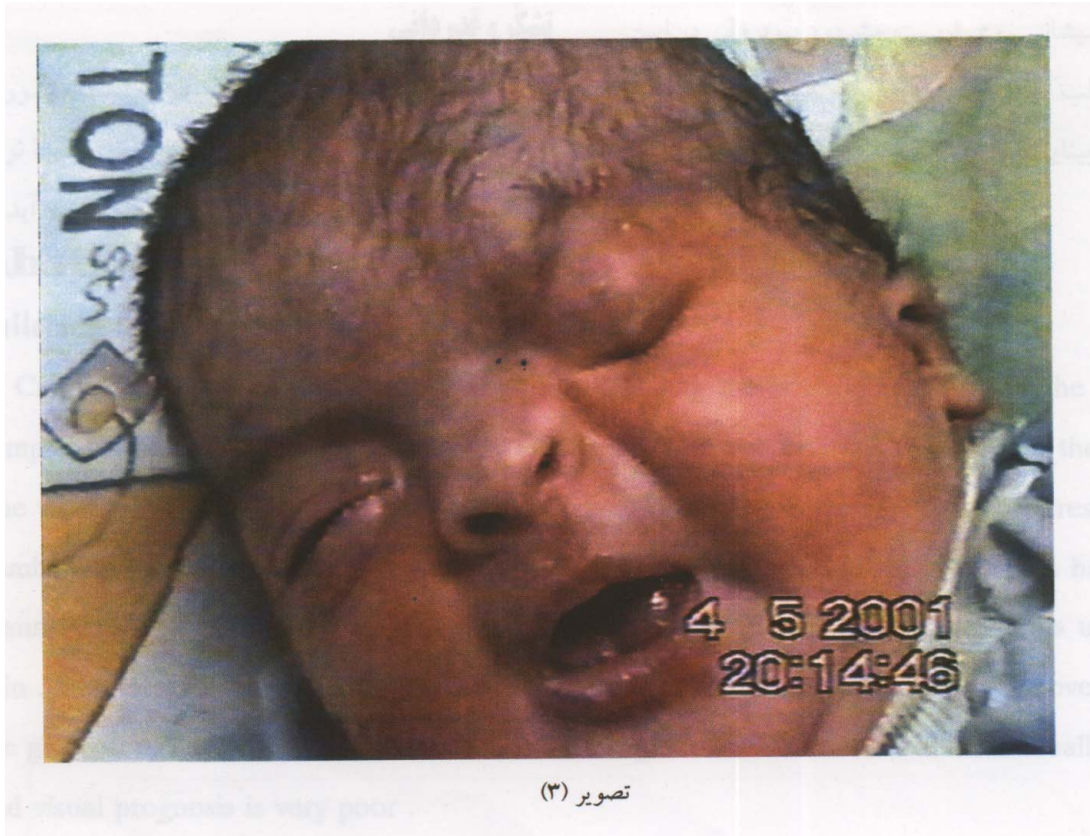- 1 - Still borns
- 2 - Fra ser syndrom



تصویر (۱)



تصویر (۲)



بحث

با توجه به شیوع آنومالی‌های کنژنیتال، اگر چه علل ژنتیک یا تراژونیک گاهی بعنوان علت آنومالی‌های کنژنیتال شناخته می‌شوند ولی در ۷۰-۶۰ درصد موارد علت آنها ناشناخته است (۲)، و چون پدر و مادر بیمار نسبت فامیلی دارند؛ پس نقش ژنتیک محتمل تر است. از نظر امبریولوژی، چون پلکها که از اکستنشن زوائد فروتونازال و ماگزیلری تشکیل می‌شوند؛ در حدود هفته دوم حاملگی، فولدها در امتداد لبه هوریزنتال فیوز شده و تا تکامل ساختمانهای پلک، فیوز باقی می‌مانند. اما از ماه ۷-۵، پلکها بتدریج شروع به جدا شدن می‌کنند ولی در کریپت افتالموس، نقص تکاملی در تشکیل پلکها یا جداشدگی آنها از هم، رخ می‌دهد و اغلب با مالفورماسیونهای شدید گلوب، اربیت و آدنکس‌ها همراه است. ممکن است حتی *Ankyloblepharon* یک حالت ایزوله باشد. در صورت فیوژن وسیع، ممکن است آمبلیوپی رخ دهد و فیوژن میدیال ممکن است، منجر به انسداد پانکتوم شود. با توجه به شدت اختلالات، درمان کریپت افتالموس می‌تواند؛ نیازمند کوششهای بازسازی وسیع باشد (۳). چون کریپت افتالموس اغلب بعنوان قسمتی از یک سندرم مالفورماسیون متعدد (اتوزوم مغلوب) می‌باشد؛ به نام سندرم کریپت افتالموس یا *Fraser syndrome* می‌باشد (۲). از نقایص همراه با آن می‌توان فقدان ابروها، میکروافتالموس، شکاف کام، شکاف لب، فیشر صورت، گوشهای غیرطبیعی، مالفورماسیونهای دستگاه ادراری تناسلی و سینداکتیلی انگشتان دست و پا را نام برد (۳). از نظر پاراکلینیکی، اکوگرافی و *Ct-scan* چشم‌ها اطلاعات مفیدی را نه تنها راجع به اربیت، بلکه نسبت به واریاسیونهای داخل جمجمه فراهم می‌آورد (۳).

نتیجه گیری

در بیماران کریپت افتالموس با توجه به شدت آنومالیها، اقدامات درمانی نیازمند فعالیت تیمی می باشد و در این بیمار، اگر چه حرکات گلوب چپ در زیر پوست کشیده شده از ناحیه پیشانی روی اربیت مشهود بود ولی در این آنومالی، اغلب تشکیل گلوب و قرنیه غیرطبیعی بوده و پیش آگهی بینایی خیلی ضعیف می باشد.

تشکر و قدردانی

از خانم دکتر الداغی بخاطر درخواست مشورت اورژانس، مادر بزرگ بیمار بخاطر همکاری در معاینه نوزاد و خانم امیری بخاطر تایپ این مقاله تشکر بعمل می آید.

Abstract

Unilateral Cryptophthalmos : A Case Report

Cryptophthalmos is a developmental anomaly lacking the horizontal fissure of the lid in its complete form. The skin extends downwards from the forehead over the orbit to the cheek. The case of the study was a two-year-old infant suffering from repository distress with a number of anomalies , the most important of which was that of the left eye which had no lid fissures , neither eyelashes nor eyebrows , also accompanied with globe movements under the skin. Genital anomaly and syndaktyly of the toes were also seen. Although the movements of the globe could be observed , the formation of the globe and the cornea are not usually normal and visual prognosis is very poor.

Keywords : Eye ; Cryptophthalmos ; Lid Anomaly

منابع

- 1- Baird PA, Anderson TW, Newcombe HD, Lowry RB. Genetic disorders in children and young Adults : Population study. Am, J Hum Genet. 42. 1982. P 677.
- 2- Tasman William, Jacyer Edward A. Atlas of clinical ophthalmology: Lipplincot-Raven Philadelphia. New York. 1996.
- 3- Fundamental principles of ophthalmology. American Academy of ophthalmology. section 2, San Francisco, CA. 1993.