

مقاله موردی

تشخیص نابینایی کورتکس مغزی با تست VEP و معرفی یک بیمار

دکتر عباس عظیمی* - مرضیه صالحی*

بعضی از بیماری‌های ژنتیکی، سیستماتیک، تومورهای مغزی و عقب‌افتادگی‌های ذهنی می‌توانند منجر به نابینایی مطلق و یا نسبی در کودکان گردد. از آنجایی که در بسیاری موارد، تست‌های معمولی حدت بینایی برای کودکان خردسال کارساز نمی‌باشد، انجام تست الکتروفیزیولوژی تحت عنوان VEP برای تشخیص آنومالی می‌تواند سودمند باشد. بیمار مورد بحث، پسر ۴ ساله است که علیرغم سالم بودن ساختار ظاهری تشریحی و اپتیک چشم، بینایی مطلوبی از خود نشان نمی‌دهد. انجام تست VEP مؤید غیرطبیعی بودن پاسخ‌های امواج مغزی می‌باشد.

واژه‌های کلیدی: نابینایی؛ حرکات چشمی فیکساسیون؛ تست VEP.

* - استادیار بینایی و عضو هیات علمی دانشگاه علوم پزشکی مشهد
* - کارشناس اپتومتری

مقدمه

در معاینات بینایی مربوط به چشم انسان، بررسی وضعیت راه‌های ارتباطی عصب بینایی تا کورتکس مغز از اهمیت بسیاری برخوردار می‌باشد. در بسیاری از ناهنجاری‌های مادرزادی، ژنتیکی و غیره علیرغم اینکه کره چشم از نظر ساختار تشریحی و اپتیکی سالم می‌باشد، به دلیل اختلال در مسیر ارتباطی عصب چشم، فرد فاقد بینایی می‌باشد. برای بررسی وضعیت سلامت راه‌های بینایی می‌توان از روش الکتروفیزیولوژیکی بنام Visual Evoked Potential (VEP) استفاده نمود که در حقیقت پاسخی الکتریکی است که به طور اولیه توسط نرون‌های عصبی ناحیه کورتکس بینایی مربوط به منطقه فووه‌آی شبکه در چشم تولید می‌شود. شکل (۱) یک طرح نرمال نشان VEP می‌دهد.

استفاده و توجه به این روش، بخصوص در کودکانی که به اختلالات خاصی چون آمبلیوپی فانکشنال، کوری کورتکس مغزی و غیره مبتلا هستند، اهمیت بسیاری دارد. در این گزارش، وضعیت بینایی کودکی چهار ساله مورد بررسی قرار گرفته است که علیرغم سلامت ظاهری چشم فاقد بینایی می‌باشد.

معرفی بیمار

ع - آ پسر بچه چهار ساله ساکن سبزوار، به علت علائم نابینایی به مرکز معاینات بینایی در مشهد مراجعه و پرونده‌ای برای وی تنظیم گردید. تاریخچه بیماری کودک نشان داد که نامبرده در هنگام تولد دچار هیپوکسی شده و زایمان وی با مشکل مواجه بوده است. کودک از بدو ورود به اتاق معاینه، ناآرام و بی‌قرار به نظر می‌رسید و نسبت به اشیای اطراف خود واکنشی نشان نمی‌داد. نگاه‌های وی بی‌هدف و بدون توجه بود. اندازه‌گیری حدت بینایی وی با چارت پروژکتور نیز مؤید عدم فیکس کردن حرکات چشمی و نگاه کردن به علائم مزبور بود. لذا اندازه‌گیری دقیق تیزبینی وی میسر نگردید. برای اطمینان بیشتر، چارت نمایش حیوانات به صورت رنگی نشان داده شد که باز هم کودک رغبتی به نگاه کردن به این اهداف از خود نشان نداد. معاینات افتالموسکپی نشان دهنده سالم بودن اپتیک دیسک، ناحیه ماکولا و عروق ته چشم بود و بطور کلی اختلال خاصی را در چشم نشان نمی‌داد. معاینات رتینوسکوپي به روش استاتیک و دینامیک مؤید مختصر آستیگمات به مقدار زیر بود که در معاینات دیوپتربیک چشمی از نظر ضعیفی، مقدار زیادی نمی‌باشد:

$$OD=Plano+0.75 X110 \quad OS=+0.25 + 0.75 X 70$$

در بررسی حرکات چشمی، نامبرده اختلال و بی‌توجهی شدیدی در تست فیکساسیون از خود نشان داد و به‌طور کلی توجه مناسبی به هدف مورد نظر نمی‌کرد. بیمار غیر از آنومالی تعقیب و فیکسه کردن بر روی هدف‌های موردنظر، اختلال دیگری از نظر ساختار چشم بینایی از خود نشان نداد.

با توجه به یافته‌های فوق، مسلم گردید که کودک یادشده از عدم بینایی رنج می‌برد و منشأ اختلال نابینایی در قسمتی غیر از کره چشم و به احتمال زیاد در مسیر عصب بینایی یعنی حد فاصل بین اپتیک دیسک تا کورتکس مغزی می‌باشد. از این رو، بیمار برای بررسی وضعیت راه‌های عصب بینایی به متخصص اندازه‌گیری تست VEP معرفی شد.

در بررسی وضعیت راه‌های عصب بینایی و انجام تست VEP، همان‌طور که در شکل (۲) مشاهده می‌شود حالت غیرطبیعی کامل در تست VEP برای هر دو چشم نمایان گردید که نشانگر اختلال در مسیرهای عصب بینایی می‌باشد.

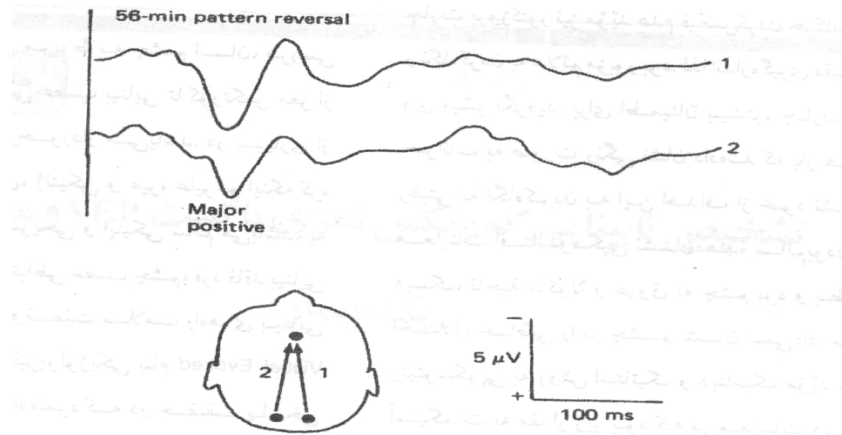


Figure 1: The Visual Evoked Response to pattern stimulus from a normal subject

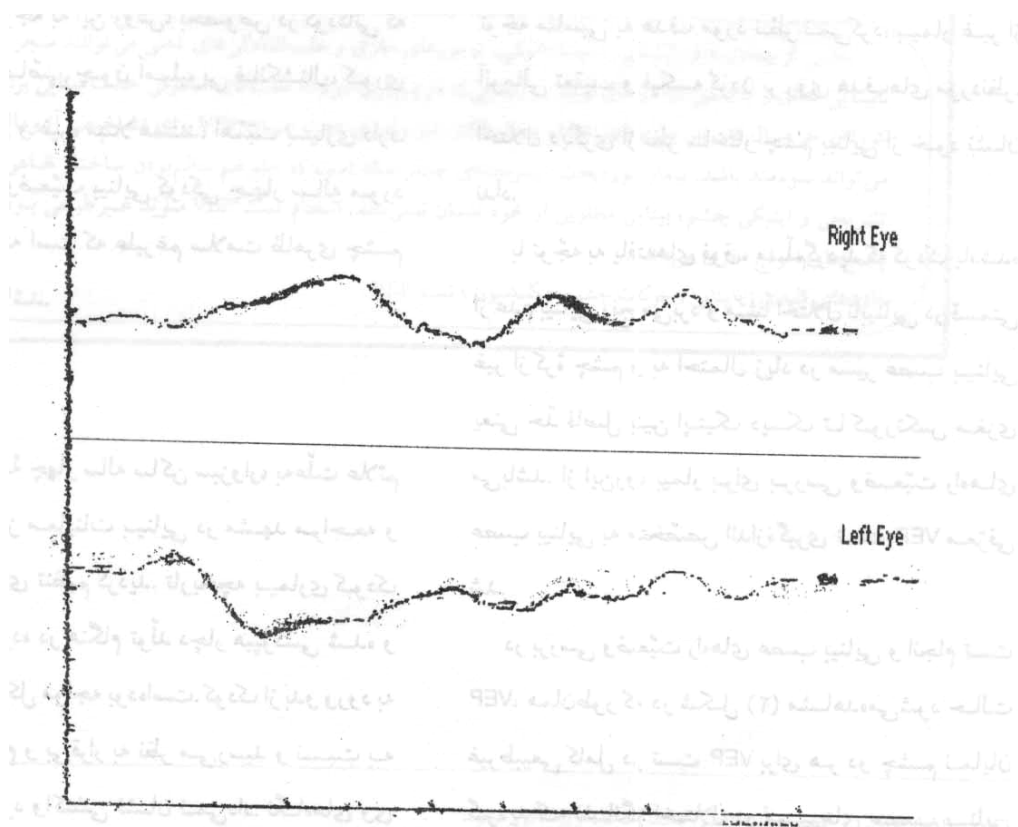


Figure 2: The Visual Evoked Response to pattern stimulus from patient

بحث

بعضی از اختلالات ژنتیکی، مادرزادی و نیز عقب افتادگی‌های ذهنی، تأثیراتی در سیستم بینایی می‌گذارند که منجر به نابینایی مطلق و یا نسبی می‌شود. در این دسته از کودکان تنها راه تشخیص بیماری و کشف علل آن، گرفتن تاریخچه دقیق از وضعیت سلامت کودک و نیز بررسی و معاینات کامل چشم و ضمائم آن می‌باشد. تشخیص این که چنین کودکانی می‌بینند یا خیر، بسیار مشکل است. بخصوص هنگامی که ساختمان تشریحی و اپتیکی چشم نیز کاملاً "سالم و طبیعی" باشد.

توجه به حرکات چشم چنین کودکانی و بررسی میزان دقت آنان نسبت به اشیای اطراف می‌تواند در تشخیص میزان حدت بینایی مفید باشد. از طرفی با توجه به اینکه در کودکان دارای سنین کم، سطح همکاری با معاینه‌کننده پایین بوده و قادر به پاسخگویی به چارت‌های بینایی نمی‌باشند، لذا انجام تست‌های الکتروفیزیولوژی مانند تست اختلال VEP می‌تواند در تشخیص بسیار مفید باشد (۲).

در انجام تست VEP، الکترودهای بخصوصی را در نواحی بالای پل اکسی‌پیتال و سایر نواحی سر قرار می‌دهند. بیمار در اتاق نیمه‌تاریک و در حالیکه به یک محرک بینایی مانند الگوی شطرنجی بر روی چارت یا صفحه تلویزیون نگاه می‌کند، فعالیت‌های مغزی وی یعنی ارسال پاسخ‌های دریافت‌شده از طرف گیرنده‌های سلولی در سطح شبکه تا کورتکس مغزی، تثبیت و ضبط می‌گردد. با نشان دادن هدف موردنظر، دقیقاً ۲۵۰ هزارم ثانیه طول می‌کشد تا امواج VEP در دستگاه تثبیت گردد (۳ و ۴). مطالعات گذشته نیز مؤید این نکته است که استفاده از این تست در مواردی همچون کدورت در سطوح چشم، کندگی شبکه، پیگمانتاسیون و نیز تخریب سیستم عروقی شبکه مهم می‌باشد. اندازه‌گیری در VEP در بیمار یادشده (شکل ۲) مؤید غیرطبیعی بودن کامل پاسخ VEP این کودک است که خود نمایانگر اختلال در بینایی می‌باشد.

برای کودکانی که، به هر طریق، اندازه‌گیری حدت بینایی میسر نمی‌باشد و از طرفی مشکوک به نابینایی هستند، برای اطمینان کامل از عدم بینایی و نیز تشخیص اختلال، انجام تست VEP بسیار سودمند می‌باشد. همچنانکه در بیمار معرفی شده مسلم گردید که ارتباط ایمپالسی بین چشم‌های وی با مرکز کورتکس مغزی قطع و فعالیت نرونی صورت نمی‌گیرد. VEP تستی است که نیاز به توجه کودک نداشته و اگر بطور دقیق انجام شود حتی می‌تواند وضعیت طبیعی و سالم بودن مسیرهای عصبی چشم و بینایی را مطابق الگوهای خود مشخص و محدوده حدت بینایی را نشان دهد. همچنین می‌توان با کمک این تست، شدت صدمه احتمالی وارد شده به سیستم بینایی را تخمین زد (۶).

با توجه به مطالب فوق و نیز نمونه ذکر شده، برای تشخیص سریع عدم بینایی و درمان به‌موقع بخصوص در کودکان، توجه بیشتر به انجام تست‌های الکتروفیزیولوژی همچون تست VEP توصیه می‌گردد.

Abstract

VEP test and a Case Rreport

Many problems such as genetic disorders , systemic diseases , brain tumors and some mental retardations cause total or partial blindness in children . Some clinical visual tests such as optotype charts are not useful for the assessment of children's visual function . Therefore , such electrophysiological tests as VEP may be utilized and help find out the problem very accurately . In this report , a four-year-old boy with normal eyes but showing blindness symptoms is being reported and discussed . VEP test showed the abnormalities in wave responses.

Key Words : *Blindness ; Fixation of the Eye Movement ; VEP Test .*

منابع

1. Barbaara Cassin. Fundamentals for Ophthalmic Technical Personnel. W. B . Sanders Company (U.S.A) ۱۹۹۵, P. 14.
2. M. J. E. Huber, M. H.Reacher. Clinical tests in Ophthalmology. Wolf Medical Publication Ltd. 1990, P. 51.
3. Alfred A. Rosenbloom Jr., Meredith W. Morgan. Vision and aging (2nd ed). Butterworth-Heinemann, 1993, pp. 376-9.
4. Keith Edwards, Richard Kiewellyn. Optometry. Butterworths, 1988, pp. 48-52 and 54.
5. Theodare Grosvenor. Primary care Optometry (3th ed). Butterworth-Heinemann. 1996, pp. 248-581.
6. Leonard J. Press, Bruce D. Moore. Clinical Pediatric Optometry. Butterworth-Heinemann. 1993.