جهت تهیه فایل WORD این مقاله به سایت DaneshResan.com مراجعه نمایید و عنوان مقاله را جستجو کنید
بیش از ۲ میلیون مقاله فارسی در این سایت موجود میباشد

مقاله پژوهشی

بررسی اثرات اتانول بر تغییرات بافتی جفت موش‌های باردار

دکتر سکینه غفاریان - دکتر مختار جعفرپور *

هدف از این تحقیق ارزیابی اثر اتانول بر ساختمان بافتی جفت موش بود. بدنبال این تحقیق باید مشخّص می‌شد که آیا اتانول موجب سقط جنین می‌شود یا خیر. برای رسیدن به هدف فوِ موش‌های مادّه و از نژاد Balb/c انتخاب شدند. پس از بارداری موش‌ها، اتانول روزانه به میزان یک میلی‌گرم به ازای هر گرم وزن بدن به آنها تزریق شد. سپس جریان بارداری تحت نظر قرار گرفت. باتوجّه به انتخاب گروه کنترل هرگونه اشکال در فرایند بارداری در دو گروه ثبت شد. جفت‌های بدست آمده از مادرانی که سقط داشتند، اعمّ از کنترل و تجربی مورد بررسی میکروسکپیک نوری قرار گرفتند. علاوه بر این، جفت تمام روزها در حدّ فاصل روز سوّم بارداری تا تولّد، چه در گروه کنترل و چه در گروه تجربی مورد بررسی میکروسکپیک نوری قرار گرفت. میزان مرگ و میر مادران، نوزادان و سقط جنین در گروه تجربی به مراتب بیشتر از گروه کنترل بود. در بررسی‌های میکروسکپیک نوری، بتدریج تغییرات بافتی از روز هفتم دیده شد. این تغییرات در روزهای بعدی سیر صعودی داشت، بنحوی که در روزهای آخر و یا در مواردی که سقط صورت گرفت، تغییرات شدید بافتی مشاهده می‌شد. این تغییرات بصورت پیدایش بافت پیوندی زیاد در اطراف عروِ خونی و بهم‌ریختگی کامل نظم ویلوزیته‌ها مشاهده شد. بنابر نتایج فوِ به نظر می‌رسد اتانول موجب تغییرات بافتی در جفت شده و در بیشتر موارد موجب می‌شود تا وازکولاریزیشن ویلوزیته‌های جفتی بصورت طبیعی شکل نگیرد. بدینوسیله احتمالا" جریان خون جفت کاهش یافته و در برخی موارد منجر به سقط می‌گردد.

واژه‌های کلیدی: *جفت ؛ اتانول ؛ سقط جنین ؛ تغییرات بافتی ؛ وازکولاریزیشن.*

* استادیار دانشگاه علوم پزشکی مشهد

جهت تهیه فایل WORD این مقاله به سایت DaneshResan.com مراجعه نمایید و عنوان مقاله را جستجو کنید
بیش از ۲ میلیون مقاله فارسی در این سایت موجود میباشد

مقدّمه

مصرف اتانول در دوران بارداری اختلالات وسیعی در تکامل جنین پدید می‌آورد که شامل نقائص ماکروسکپیک نیز می‌گردد(۱۰). نقائص سیستم عصبی شامل اختلالات بافتی است که توسّط میکروسکپ نوری دیده شده و یا حتّی نواقص ماکروسکپی می‌باشد. در موارد زیادی نیز اختلال در عملکرد سیستم عصبی ایجاد می‌شود (۴،۳).

تحقیقات نشان داده‌اند که اختلالات ایجاد شده در حیوانات آزمایشگاهی بدنبال مصرف اتانول مشابه اختلالاتی است که در نوزادان و یا جنین‌های انسانی با مادران الکلیک دیده می‌شود (۸،۲). در انسان مطالعات آینده‌نگر در زمینهٔ اثر الکل بر جنین و جفت صورت نمی‌گیرد. با این وجود مطالعات گذشته‌نگر همگی نشان‌دهنده اثر ناقص الخلقه‌زایی اتانول بوده و اختلالات متعدّد دیگر با شدّت کمتر از حیوانات آزمایشگاهی، در انسان‌های بارداری که در دوران بارداری الکل مصرف می‌کنند، ایجاد می‌کند (۸،۵). در تحقیقاتی که در زمینه اثر الکل بر جنین صورت گرفته بیشتر از رت و موش استفاده شده است.

تکامل مغز موش و رت علاوه بر دوران جنینی در دوران بعد از تولّد نیز ادامه می‌یابد، در حالیکه در انسان در دوران بعد از تولّد، تکامل مغز تقریباً به پایان می‌رسد(۹). این پدیده باعث می‌شود که اثر اتانول بر تکامل مغز در موش و انسان از طریق تحقیقاتی که بر مبنای مصرف الکل فقط در دوران بارداری است قدری متفاوت باشد؛ مگر اینکه بعد از تولّد نیز به نوزاد الکل خورانیده شود که این امر نیز اشکالاتی در بر دارد. به عنوان مثال میزان دفع اتانول در نوزاد و جنین متفاوت خواهد بود، لذا تحقیق قدری مشکل می‌شود.

علیرغم مطالعات وسیعی که در زمینه تأثیر اتانول بر جنین انجام شده، اثر این ماده بر جفت مورد توجّه کمتری قرار گرفته است. لذا ما بر آن شدیم تا تغییرات جفتی را بدنبال مصرف اتانول در مادران باردار مورد بررسی قرار دهیم.

روش پژوهش

موش‌های ماده از نژاد Balb/c با وزن ۳۵-۳۰ گرم انتخاب شدند. پس از مجاورت دادن این موش‌ها با موش‌های نر با همان خصوصیّات، دیدن اسپرم در اسمیرواژینال به عنوان روز صفر بارداری در نظر گرفته شد. ۴۰ رأس موش باردار به عنوان گروه تجربی و ۴۰ رأس دیگر به عنوان گروه کنترل بطور تصادفی از هم تفکیک شدند.

به گروه تجربی به میزان یک میلی‌گرم اتانول به ازای هر یک گرم وزن (۹) با استفاده از سرنگ انسولین بصورت داخل صفاقی تزریق شد. قبل از تزریق سطح پوست با استفاده از الکل ضدّ عفونی شد. این مقدار اتانول با نرمال سالین رقیق شده و به یک گرم برای مصرف روزانه هر موش رسانده شد. سپس این یک گرم اتانول رقیق شده به چهار قسمت تقسیم شده و در چهار نوبت مساوی تزریق شد. در گروه کنترل به همین میزان و با روش تزریق در موش‌های تجربی نرمال سالین تزریق شد. مصرف اتانول از روز سوّم بارداری آغاز شده و هر روز به میزانی که ذکر شد، تا روز قبل از تولّد به مادران تزریق می‌شد. در مورد گروه کنترل نیز تزریق نرمال سالین همزمان با تزریق الکل در گروه تجربی انجام می‌شد.

در طیّ دوران بارداری اگر سقط جنین صورت می‌گرفت بلافاصله جفت‌ها خارج شده و پس از ۵ دقیقه شستشو با نرمال سالین در فیکساتیو از نوع فرمالین قرار داده می‌شد. تعداد سقط جنین در هر دو گروه ثبت می‌شد. از تمام روزهای بارداری بجز سه روز اوّل، از هر روز بارداری دو موش باردار از گروه کنترل و دو موش باردار از گروه تجربی را کشته و

جهت تهیه فایل WORD این مقاله به سایت DaneshResan.com مراجعه نمایید و عنوان مقاله را جستجو کنید
بیش از ۲ میلیون مقاله فارسی در این سایت موجود میباشد

جفت‌ها را پس از شستشو با نرمال سالین در فرمالین قرار دادیم. قبل از استخراج جفت‌ها، موش‌ها را با کلروفرم بیهوش کرده و سپس با لاپاراتومی، جفت‌ها را از رحم خارج نموده و بدقّت از جنین جدا کرده و در فیکساتیو قرار می‌دادیم.

جفت‌های فیکس شده بعد از دو روز از فیکساتیو خارج و مراحل آبگیری و قالب‌گیری صورت می‌گرفت. سپس با استفاده از روش سریال سکشن، برش‌های ۱۰ میکرونی از جفت‌های گروه تجربی و کنترل، اعمّ از سقط شده‌ها و غیرسقط شده‌ها، از روز سوّم تا روز ۲۱ بارداری تهیّه شد. سپس با استفاده از رنگ‌آمیزی هماتوکسیلین ـ آئوزین، برش‌های تهیّه شده رنگ شدند. کلّیّهٔ برش‌های فوق با میکروسکوپ نوری مورد مشاهده و بررسی قرار گرفته و از موارد انتخابی، با استفاده از میکروسکپ نوری الیمپوس AH2 دوربین‌دار، در بخش ژنتیک دانشکدهٔ پزشکی مشهد تصویربرداری شد.

یافته‌ها

مجموعاً ٤٠ رأس موش باردار اتانول مصرف کردند. همهٔ این حیوانات تا حدودی آثار سوء ناشی از مصرف الکل از جمله عدم تعادل و راه رفتن غیر یکنواخت را نشان دادند. میزان بارداری و تولّد در جدول شمارهٔ ۱ آورده شده است.

جدول ۱: اطّلاعات مربوط به بارداری و تولّد

گروه	تعدادکل موش ها	مرگ موش ها	سقط	زمان متوسط بارداری به روز	مرگ نوزادان دردو روز اول بعدازتولد
کنترل	٤٠	٥	٥	١٨	١٥
تجربی	٤٠	٠	١	٢٠	٢

از موش‌های گروه تجربی که در دوران بارداری الکل مصرف نمی‌کردند، ۳ رأس مردند. دو موش تجربی نیز بدنبال سقط خودبخودی مردند. در گروه کنترل هیچ تلفاتی مشاهده نشد. نوزادان گروه تجربی اگر چه در ظاهر نقصی نشان ندادند ولی در مقایسه با گروه کنترل در حرکات کند بوده و قادر به تغذیهٔ کافی از پستان مادر نبودند.

در بررسی بافت‌شناسی جفت‌های روزهای مختلف بارداری، که در هر دو گروه کنترل و تجربی صورت گرفت، تفاوت‌های فاحشی بین دو گروه مشاهده شد. در گروه کنترل جفت‌ها نمای کاملاً طبیعی و سالمی را به نمایش گذاشتند. در حالی که در گروه تجربی، چیزی که بیشتر از همه مشاهده می‌شد، بافت پیوندی بود. از جفت‌های روز هفدهم در گروه‌های کنترل و تجربی به عنوان نمونه تصویربرداری تهیّه شد. در جفت روز هفدهم گروه تجربی نظم پرزها بطور کلّی از هم گسیخته شده و تکثیر بافت پیوندی تقریباً تمام جفت را در بر گرفته است. لاکوناها تقریباً از بافت پیوندی پر شده‌اند. عروق خونی نمای طبیعی خود را از دست داده‌اند. در حالی که شرایین بسیار کم بچشم می‌خورند، برخی عروق که ظاهر وریدی دارند بزرگتر از معمول ظاهر شده‌اند. نکروز بطور منتشر در بافت جفت دیده می‌شود (تصاویر ۱ و ۲).

بررسی اثرات اتانول بر تغییرات بافتی جفت موش ها باردار

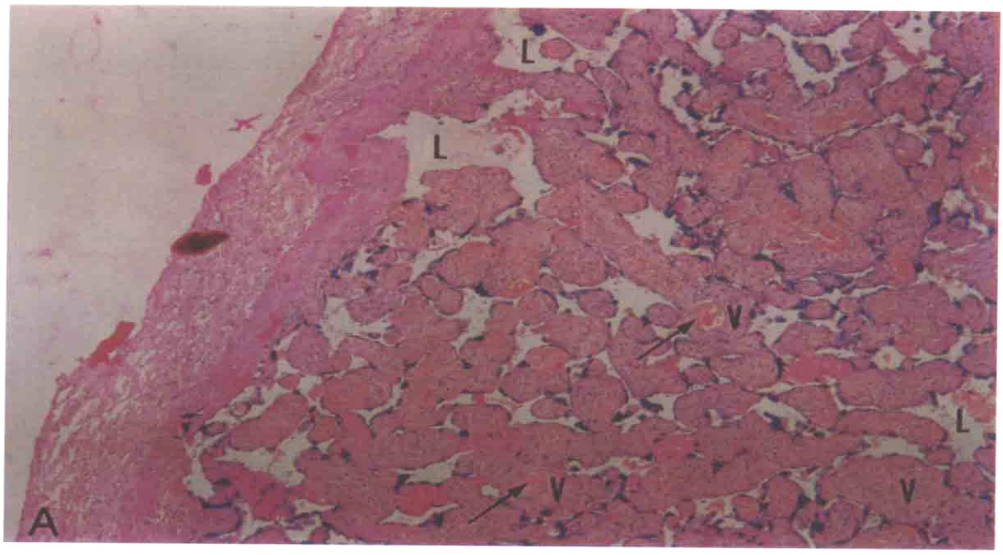

تصویر ۱ : جفت روز هفدهم جنینی در گروه کنترل ، رنگ آمیزی هماتوکسیلین ـ ائوزین ، درشتنمائی ۴۰ ، لاکونا = L ، ویلوزیته = V ، رگ خونی = فلش .

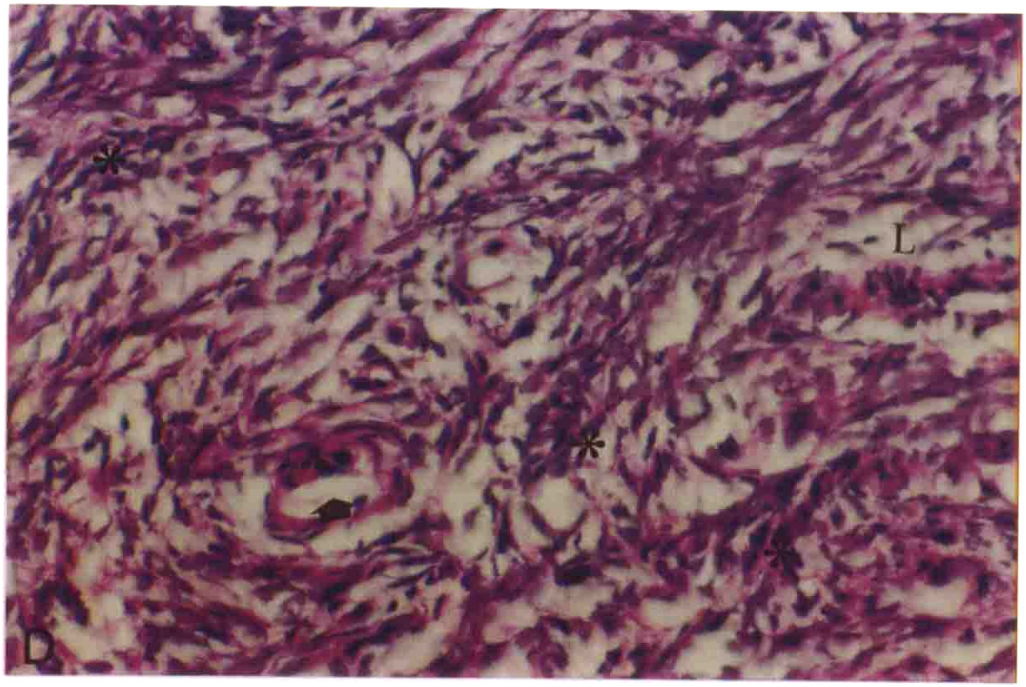

تصویر۲ : جفت روز هفتم جنینی در گروه تجربی رنگ آمیزی هماتوکسیلین با درشت نمایی ۴۰۰ ، لاکونا = L ، بافت پیوندی = ستاره ، رگ خونی = فلش .

بحث

آثار سوء الکل بر روند بارداری، از جمله سقط جنین توسّط محقّقین زیادی گزارش شده است (۱۰). در این مطالعه با توجّه به ارقامی که در نتایج ذکر گردیدند، سقط جنین در مادران باردار که الکل مصرف می‌کردند، زیاد و معنی‌دار بود. با توجّه به تصاویری که از جفت‌ها بدنبال سقط تهیّه شده است و تغییرات بافتی شدیدی که دیده می‌شوند، به نظر می‌رسد یکی از دلایل سقط جنین در مادران الکلیک تغییرات جفتی باشد. می‌دانیم تغذیه جنین از طریق جفت صورت می‌گیرد. بدنبال نکروز در بافت جفت و ایجاد بافت پیوندی در اطراف پرزها، و ضخیم‌شدن پرده‌ها در جفت، تغذیهٔ کافی صورت نگرفته و مرگ جنین و سقط در پی آن رخ می‌دهد.

در حیوانات آزمایشگاهی دیگری که در دوران بارداری الکل مصرف کرده‌اند، طبق گزارش محقّقین زمان بارداری کوتاه شده است (۱۵،۱٤،۷). در این مطالعه نیز در گروه تجربی، کوتاهی زمان بارداری مشاهده می‌گردد. به نظر می‌رسد این کوتاهی زمان بارداری عمدتاً به علّت تغییرات بافتی در جفت، پیوند جفت با رحم سست شده و بتدریج جفت نکروتیک از جدار رحم جدا می‌گردد. در تحقیقات دیگری بر روی حیوانات آزمایشگاهی، مصرف الکل توسّط مادران باردار موجب کوچک شدن تدریجی لاکوناها شده است (۱۱،۹). در این مطالعه نیز همانطور که در تصویر شمارهٔ (۲) ذکر شد، لاکوناها در مقایسه با گروه کنترل بشدّت تقلیل یافته و کوچک شده‌اند. بنظر می‌رسد کاهش تدریجی جریان خون و عدم تکثیر طبیعی تروفوبلاست‌ها و در عوض تکثیر شدید سلّول‌های پیوندی موجب کوچکی لاکوناها می‌گردد.

در تحقیقات دیگری مرگ نوزادان مادران الکلیک، در مقایسه با موارد طبیعی بسیار زیاد گزارش شده است (۱٦،۱۳،۱). در این مطالعه نیز مرگ نوزادان، در گروه تجربی بیشتر از گروه کنترل دیده می‌شود. این پدیده احتمالاً به علّت آثار سوء الکل بر بافت‌های بدن نوزاد از جمله مغز، و عدم توانایی در خوردن شیرمادر بروز می‌کند. در مواردی نیز نقص سیستم عصبی در نوزادان متولّد شده از مادران الکلیک گزارش شده است (٦،٤،۱۲).

بنابراین یکی از علل مرگ نوزادان مادران الکلیک، احتمالاً اشکال در سیستم عصبی و یا برخی سیستم‌های دیگر بدن می‌باشد.

Abstract

Evaluation of the Effects of Ethanol on the placental Tissues of pregnant Mouse.

Evaluation of the effect of ethanol on mouse's placental tissues and the abortion as the result of ethanol consumption were our objectives. Female and male Balb/c strain mice were selected for this study. Pregnancy occurred and 1 mg ethanol Per each gr maternal body weight was injected intraperitoneally to the pregnant mice every day . Every problem in the process of pregnancy in both experimental and control group was recorded. Placenta which were obtained after abortion or parturition from case and control groups were examined with microscopy. Abortion in experimental group was sharply higher than control group. Changes in the placental tissue were from 7th gestational day by light microscopy. These changes were progressively greater on later days. So on the final days of pregnancy or abortion, changes were very severe. Exaggerated prolifration of connective tissues around the blood vessels and complete disintegration of placental villous, were placental changes. By interpretation of these results, we concluded that ethanol may cause disintegration in the placental tissues and abnormal vascularization of villous. So possibly the circulation of placenta decreases and in some cases abortion will occur.

Key words : *Placenta ; Ethanol ; Abortion; Tissue disintegration ; Vascularization.*

منابع

1. A.C. Mathelier, K. Karachorlu. Vanished twin and fetal alcohol syndrome in the srviving twin: Aase report. J Reprod Med, 1999 Apr; 44 (4): 394-8.

2. A.Kaviani, T.E. Perry, C.M. Barnes, J.T. Oh, M.M. Ziegler, S.J. Fishman, D. O. Fauza. The placenta as a cell source in fetal tissue engineering. J Pediatr Surg 2002 Jul; 37(7): 995-9.

3. A.P. Streissguth, H.M. Barr, P.D. Sampson, F.L Bookstein. Prenatal alcohol and offspring development: The first fourteen years. Drug Alcohol Depend 1994 , 36: 89-99.

4. B. J. Potter, G. B. Belling, M. T. Mano, B.S. Hetzel. Experimental production of growth retardation in the sheep fetus after exposure to ethanol. Med J Aust. 1980, 2: 191-193.

5. B. Kempt , S. Kertschanska, M. Kadyrov , W. Rath, P. Kaufmann, B. Huppertz. Invasive depth of extravillous trophoblast correlates with cellular phenotype ; a compariso of intra - and extrauterine implantation sites. Histochem Cell Biol, 2002 May ; 117 (5) : 401-14.

6. B. S. Richardson , J. E. Ptrick , J. Bousquet, J. Horman , J. F. Brien. Cerebral metabolism in fetal lamb after maternal infusion of ethanol. Am J Physiol, 249 (1985) R505 - R509 .

7. B. Wawrzycka , A. Zarebska , M. Lancut , B. Wawrzycki, K. Czerny. Ultrastructural changes in the sycytiotrophoblast in some types of pathological pregnancy. AM Univ Mariae curie Sklodowska, 2001; 56 : 143-9.

8. C. S. Zajac , E. L. Abel. Animal models of prenatal alcohol exposure. Int J Epidermio Suppl 21 (1992): S24 - S32.

9. J. Spear- Smith , J.F. Brien, M. Grafe, R. Allrich, J. D. Reynold. Chronic ethanol exposure during late gestation produces behavioral anomalies in neonatal lambs. Neurotoxicology and teratology 2002, 22 : 205-212 .

10. K. Overstreet, K. Benirschke , A. Scioscia, E. Masliah. Congenital nephrosis of the finnish type; overview of placental pathology and literature review. Peddiatr Dev pathol 2002 Mar-Apr; 5(2): 179 - 83.

11. M. O. Babawale, M. A. Mobberley , T . A. Ryder, M. G. Elder , M. H. Sullivan. Ultrastructure of the early human feto - maternal interface co - cultured in vitro , Human Reprod 2002 may ; 17 (5) : 1351-7.

12. P. I. karl, S. E. Fisher. Chronic ethanol exposure inhibits insulin and IGF - 1 Stimulated amino acid uptake in cultured human placental trophoblasts. Alcohol Clin exp res, 1994 Aug; 18(4) : 942-6 .

13. P. I. Karl , S. E. Fisher. Ethanol alters hormone production in cultured human placental trophoblasts , Alcohol Clin exp res, 1993 Aug; 17 (4): 816-21.

14. S. E. Fisher , M. Atkinson , I. Holzman , R. David, D. H. Van Thiel. Effect of ethanol upon placental uptake of amino acids. Prog Biochem pharmacol 1981, 18 : 216-223.

15. T. H. Hung, J. N. Skepper , D. S. Charnock - Jones, G.J. Burton. Hypoxia - reoxygenation: a potent inducer of apopetotic changes in the human placenta and possible etiological factor in preeclampcia. Cric Res 2002 Jun 28 ; 90 (12): 1274-81.

16. V. J. Baldvin , P. M. Macleold , K. Bernirschke. Placental findings in alcohol abuse during pregnancy. Birth Defects. 1982, 18: 89-94.