

مقاله موردی

## گزارش کیست هیداتیک در بیمار مبتلا به لوپوس اریتماتوسیستمیک

دکتر نیره سعادتى

بیمار مورد بررسی خانم ۲۲ ساله‌ای است که با علائم راش‌های صورت و پل بینی و پس از آن، درد و تورم مفصل شانه راست و مفاصل آرنج‌ها و زانو‌ها با حال عمومی بد به مرکز پزشکی قائم (عج) مراجعه کرده است. در معاینه فوتوفوبی، آلویسی و اولسره‌های مخاطی دهان، تب، آنمی، بی‌اشتهایی و لاغری مشاهده شد. دارای **LECell** مثبت، **ANA** مثبت، **Anti - DNA** بالا و **VDRL** مثبت بود و پروتئینوری در حد سندرم نفروتیک، کراتینین و اوره بالا بود. در بیوپسی کلیه مزانژیال گلوومرولونفریتیس گزارش شد. در طی بستری به علت تامپونادپریکارد، تشنج و پسیکوز و نارسایی کلیه تحت درمان مقتضی قرار گرفت. یک سال بعد با توده‌ای بزرگ در ریه چپ و لوب راست کبد مراجعه نمود؛ در سونوگرافی کبد، توده‌ای کیستیک گزارش شد. نتیجه تست **Elisa**، تست کازونی و ایمونوالکتروفورز مثبت بود. بیمار تحت عمل جراحی قرار گرفت که در حین عمل، غیرقابل رزکسیون بود. سپس بیمار با آلبندازول درمان شد. در این بررسی مشاهده شد به دلیل اینکه مبتلایان به **SLE** ایمونوساپرسیو بوده و در جریان درمان کورتیکو استروئید دریافت می‌نمایند، امکان رشد کیست هیداتیک در لوپوس وجود دارد.

**واژه‌های کلیدی:** لوپوس اریتماتوسیستمیک؛ کیست هیداتیک؛ عفونت لوپوس.

استادیار گروه داخلی (روماتولوژی) دانشگاه علوم پزشکی مشهد

## مقدمه

کلمه لوپوس که در لاتین به معنای گرگ می‌باشد، از سال ۱۳۳۰ میلادی به ضایعات پوستی که باعث قرمزی صورت شده و شباهت به چهره گرگ داشته، اولین بار توسط پیرلاکانا<sup>۱</sup> اطلاق شده است. در قرن نوزدهم لوپوس به یک بیمار اطلاق می‌شد. در سال ۱۸۷۲، مورتیس کاپوزی<sup>۲</sup> نوع حاد<sup>۳</sup> و مزمن این بیماری را تشخیص داد. در سال ۱۸۹۵، ویلیام اوسلر<sup>۳</sup> سیستمیک بودن این بیماری را بر اساس ابتلای عروق بیان داشت. ضایعات آسیب‌شناسی این بیماری توسط امانوئل لیمن و بنجامین ساکس<sup>۴</sup> نوشته شد و بالاخره در سال ۱۹۴۸، سلول LE شرح داده شد (۱۰).

SLE<sup>۵</sup> بیماری التهابی ناشناخته‌ای است که پوست، مفاصل، کلیه‌ها، قلب، ریه، سیستم عصبی، پرده‌های سر و ارگان‌های دیگر را گرفتار می‌کند. این بیماری ترکیبی از تب، راش آلورسی، آرتریت، پریکارдит، نفریت، آنمی، لکوپنی، ترومبوسیتوپنی و گرفتاری CNS بوده و در هر سنی اتفاق می‌افتد ولی اکثراً در خانم‌ها و در پیک سنی ۱۶ تا ۵۵ سال ایجاد می‌شود (۵،۳،۱). تحقیقات نشان داده است که نسبت ابتلای زن به مرد، ۹ به ۱ می‌باشد (۵،۳). شیوع SLE تقریباً بین ۲۵۰-۸ در هر ۱۰۰ هزار می‌باشد. این بیماری در چین، جنوب آسیا، سیاهان کارائیب و ندرتاً در سیاهان آفریقا شایع است. لوپوس ۱۱ معیار دارد که وجود ۴ مورد آن برای تشخیص الزامی است (۱۱،۵،۳،۱).

اگر چه هنوز در کشورهای پیشرفته بیمارانی با کیست هیداتیک به طور نادر دیده می‌شوند، در ایران این بیماری به طور شایع یافت می‌شود. بیماری هیداتیک یا اکینوкокوس یکی از قدیمی‌ترین بیماری‌های شناخته شده است. که در اکثر کشورها دیده می‌شود و منحصر به ناحیه خاصی نیست (۳،۲). دامداری، گله‌داری و زندگی روستایی و بطور کلی سابقه تماس با سگ در محیطی که گوسفند و گاو را پرورش می‌دهند، چرخه کاملی از این انگل بوجود می‌آورد. انسان در این بین نقش میزبان واسط تصادفی را ایفا می‌کند (۴). عامل این بیماری از خانواده Taenidace و از جنس اکینوкокوس است (۲). چهار نوع از گونه‌های آن بیماری‌زا هستند که گونه گرانولوزوس شایع‌تر است. از اندام‌های درگیر در انسان، بیش از همه کبد و ریه و سپس اعضای مثل عضلات، طحال، کلیه، مغز، استخوان، قلب و سایر اندام‌ها می‌باشد (۴).

کیست‌های کبدی برای ایجاد علامت باید به اندازه کافی بزرگ شوند. لذا کیست‌های دو سانتی‌متری فاقد علامت هستند و غالباً کیست‌های بزرگ‌تر از ۵ cm به جراحی منجر می‌شود. از طرفی، دسترسی به پزشک در روستاها مشکل است و اغلب بیماران روستایی دارای کیست‌هایی به ابعاد حدود ۱۱-۱۲ cm هستند. آمار نشان می‌دهد که کیست هیداتیک در زنان ۱/۵ برابر بیشتر از مردان دیده می‌شود. بیشترین شروع را در سن ۴۰-۲۰ سالگی ذکر می‌کنند (۱۲).

## معرفی بیمار

بیمار خانم ص.س. ۲۲ ساله اهل و ساکن یکی از روستاهای فریمان می‌باشد که با علائم تبییک لوپوس اریتماتوسیستمیک شامل راش پوستی، پلی‌آرتریت، آلورسی، اولسره‌های مخاطی دهان، تب، بی‌اشتهایی، لاغری و آنمی به مرکز قائم (عج) مشهد مراجعه کرده است. تشخیص لوپوس بر اساس معیارهای انجمن رماتیسم آمریکا<sup>۶</sup> صورت گرفته است (۳،۱) و

1 . Pierre La Cazenave  
2 . Moritz Kaposi  
3 . William Osler  
4 . Emanuel Libman  
5 . Systemic Lupus Erythematosus  
6 . American Rheumatism Association

۵). در آزمایشات انجام شده LE cell مثبت، DNA - Antri بالا و VDRL مثبت و پروتئینوری در حد قابل قبول برای لوپوس بوده است. در ابتدای بستری اوره و کراتینین در حد نرمال بوده که به تدریج افزایش یافت. پس از مدتی به علت تامپونادپریکارد پاراستنز گردید. سپس دچار علائم CNS بصورت اختلالات پسیکوتیک و تشنج شد که تحت درمان با کاربامازپین و پرفنازین قرار گرفت. بیمار با مقادیر زیاد گلوکوکورتیکوئیدها (۱ mg/kg) تحت درمان قرار گرفت.

بیوپسی کلیه انجام شد که در آن مزانشیمال G.N گزارش گردید و بدین علت متیل پردنیزولون سیکلوفسفاماید تجویز شد. درماتیت‌های موجود در SLE، خستگی و آرتریتهای لوپوسی به داروهای ضد مالاریا پاسخ می‌دهند (۳، ۱). در این زمان، رادیوگرافی ریه سالم بود. بیمار با تشخیص لوپوس مرخص شد. یک سال بعد بیمار به علت ادم اندام‌های تحتانی بستری گردید. در کلیشه‌های رادیوگرافیک تهیه شده از ریه و کبد، توده‌ای در ریه چپ به اندازه ۹×۱۰ cm نمایان شد (شکل‌های ۱ و ۲).

در سونوگرافی کبد، توده‌ای کیستیک به اندازه ۶×۵ cm گزارش گردید. تست Elisa و تست کازونی مثبت و ایمونوالکتروفورز نیز مثبت بود. تست اخیر اختصاصی است و موارد مثبت آن را تنها با اکتینوکوکوس گرانولوزوس و اکتینوکوکوس آلوتولاریس گزارش کرده‌اند. بنابراین تست مذکور ارزشمندترین تست در تشخیص کیست هیداتیک محسوب می‌شود (۴). واکنش مثبت در سایر بیماری‌های کیستی مربوط به انسان گزارش نشده است (۲).

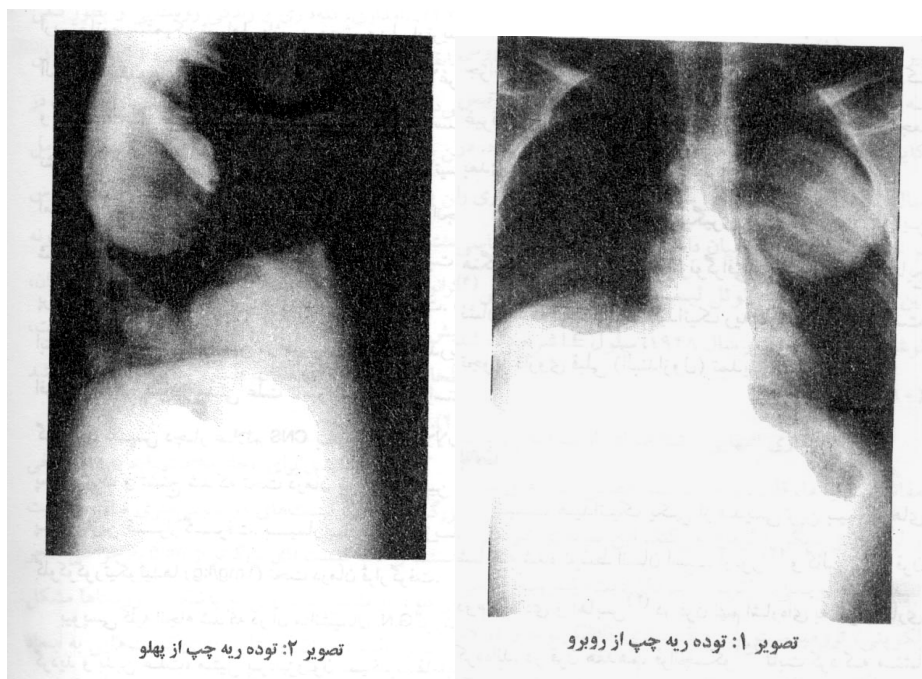
بیمار از نظر توبرکولوز آزمایش شد که نتیجه منفی بود. با توجه به علائم و آزمایشات پاراکلینیکی انجام شده تشخیص کیست هیداتیک ریه و کبد برای بیمار گذاشته شد. وی جهت رزکسیون کیست هیداتیک کبد تحت عمل جراحی قرار گرفت که در حین عمل مشخص شد غیرقابل برداشتن است و با آلبندازول درمان شد. در مراجعه بعدی که سه هفته بعد بود، تغییری مشاهده نشد.

نه ماه بعد بیمار جهت پیگیری مراجعه نمود. در این هنگام، رادیوگرافی ریه و سونوگرافی کبد تجویز شد. نتایج نشان داد که ابعاد کیست هیداتیک ریه کاهش پیدا کرده است. تجویز داروی قبلی (آلبندازول) تمدید گردید.

## بحث

کیست هیداتیک یکی از قدیمی‌ترین بیماری‌های شناخته شده توسط انسان است. آرتوز<sup>۷</sup> و گالن<sup>۸</sup> در قرن دوم میلادی و آهایس<sup>۹</sup> در قرن نهم اشاره‌ای به این بیماری کرده‌اند. در قرن هفدهم میلادی، فرانچسکو<sup>۱۰</sup> ثابت کرد که منشأ بیماری حیوانات می‌باشند. بعد از آن، ادوارد تیس<sup>۱۱</sup> به ماهیت انگلی بودن بیماری پی برد (۸). اما گزارشی از ارتباط بین کیست هیداتیک و لوپوس در دسترس نمی‌باشد. در روستاها و حتی در شهرهای بزرگ، وجود سگ‌های ولگرد و پراکندن تخم انگل سبب افزایش بیماری می‌باشد، هر چند که مصرف سبزیجات خام نیمه شسته و آلوده می‌تواند نقش اصلی را داشته باشد. در منطقه خاورمیانه، شتر و گوسفند هم میزبان واسطه هستند (۲).

7 . Aretaeus  
8 . Gallen  
9 . Ahais  
10 . Francesco  
11 . Edward Tyse



به نظر می‌رسد تعداد کیست‌ها در کبد، پاره شدن کیست و پراکنده شدن اسکولکس‌ها است که هر یک کیست مجزایی به وجود می‌آورند. علت ابتلای بیشتر لوب راست کبد احتمالاً خون‌رسانی بیشتر این قسمت می‌باشد (۷ و ۱۲). بیماری SLE یکی از بیماری‌های شایع نسج همبند و ایمنوساپرسیو می‌باشد (۵، ۳، ۱). از آنجا که خود لوپوس ایمنوساپرسیو بوده و علاوه بر آن در درمان بیماری از کورتیکواستروئیدها نیز استفاده می‌شود در کوتاه‌مدت، عفونت کیست هیداتیک در بیمار مورد بحث (در عرض یک سال) در ریه و کبد ایجاد شد. در صورت وجود SLE، کیست هیداتیک به سرعت رشد می‌کند. شاید به دلیل اختلالات ایمنی در داروهای کورتیکواستروئید، ممکن است استعداد ابتلا به انواع عفونت‌ها خصوصاً کیست هیداتیک افزایش یابد. با وجود پیشرفت‌هایی که در درمان بیماری لوپوس صورت گرفته است، این عفونت یکی از علل شایع مرگ است (۶). درمان طبّی کیست هیداتیک با استفاده از داروهایمانند آلبندازول و مبندازول را در شرایط زیر توصیه می‌کنیم (۹):

- ۱ - بیمار حاضر به عمل جراحی نباشد.
- ۲ - بیمار غیرقابل عمل باشد.
- ۳ - ضایعه ریوی دوطرفه منتشر و پراکنده باشد به نحوی که امکان حذف کامل آن با عمل جراحی وجود نداشته

باشد.

**Abstract*****Hydatid Cyst in a Patient with Systemic Lupus Erythematosus (SLE): A Case Report***

Systemic lupus erythematosus (SLE) is a disease of unknown etiology which affects multiple organ systems. Hydatid cyst, also, is one of the most common diseases in Iran and many underdeveloped countries as well; its prevalence increases with age, and the highest rates were seen in housewives, farmers and shepherds. This paper reports a female 22 - year patient with SLE and hydatid cysts of lung and liver. An operation was to be performed on her lung but it seemed inoperable. Therefore, a course of treatment with Albendazole was started. When she returned for follow - up after 9 months, a reduction in the size of her lung hydatid cyst was noted. It is concluded that hydatid cysts may threaten the lives of patients with SLE due to abnormal humoral and cellular immunity and drugs such as corticosteroid and immunosuppressive agents which are prescribed for treatment.

**Key Words:** *Systemic Lupus Erythematosus; Hydatid Cyst; Lupus Infection.*

**منابع**

1. Steven M. Edworthy. Clinical Features of S.L.E; In Kelly Textbook of Rheumatology (6th ed). W.B. Saunders, 2001, pp.1105 - 1123.
2. Schwartz S. Principles of surgery (7th ed). Mc Graw Hill, 1994, p. 1403.
3. Charles H. King. Cecil Textbook of Medicine, W.B. Saunders Company, 2000, pp.1975 - 1976.
4. R. Goldsmith, et.al; Resurgence of Hydatid disease (Echinococcosis) in communities in northern Israel, Transactions of the Royal society of Tropical Medicine & Hygiene 1991, 83:98 - 100.
5. Jill P. Buyon. Systemic lupus erythematosus, In: Primer on the Rheumatic Disease, (12th ed). Arthritis Foundation, Georgia, 2001, pp.335 - 345.
6. J. Macloed, et. al. Devison's Principles and Practice of Medicine. Churchill Livingstone, (15th ed); 1987, 19:798.
7. Zakim Boyer. Hepatology. W.B. Saunders Co, (2nd edition) 1990, pp.1024 - 1077.
8. F. Saidi. Clinical trial of Mebendazole in the treatment of hydatid disease. Am. Rev. Disease, 1978, 750.
9. I.B; Wibane. Clinical Trial of Mebendazole in the Treatment of Hydatid Disease. Am. Rev. Disease, 1978, pp.747 - 750.
10. Thomas G. Benedik, History of the Rheumatic Diseases. In: Primer on the Rheumatic Disease, (9th ed). Arthritis Foundation, Georgia, 1988, pp.3 - 4.

۱۱ - فریدون دواچی و همکاران. لوپوس اریتماتوسیستمیک در ایران. دارو و درمان، شماره ۷۵، سال هفتم،

فروردین ۱۳۶۹.

۱۲ - فتاحی. ج. ممتازبخش، بررسی بیماران مبتلا به کیست هیداتیک ریه بیمارستان قائم مشهد، اولین کنگره

سراسری بیماری‌های رشت، ۱۳۶۹.