

گزارش یک مورد اریتروپویتیک پورفیریای مادرزادی

دکتر عنایت‌الله نعمت خراسانی*

اریتروپویتیک پورفیریای مادرزادی یک بیماری نادر اتوزوم مغلوب می‌باشد که متابولیسم پورفیرین بعلت نقص هموزیگوت آنزیم یوروپورفیرینوژن III کوسنتاز در آن می‌باشد. در این مقاله یک کودک ۲/۵ ساله اهل و ساکن مشهد با علایمی دال بر این بیماری را معرفی می‌نمایم. شروع بیماری وی از زمان شیرخوارگی با حملات کولیک، بی‌قراری، کرامپ‌های عضلانی (شبه حملات تشنج) و سپس تیره‌رنگ شدن ادرار (قرمز رنگ) و بروز راش‌های وزیکولر و بول‌های متعدّد در سرتاسر بدن ذکر می‌گردد. وی مبتلا به آنمی واضح و بزرگی طحال نیز بود. از یافته‌های مهمّ آزمایشگاهی وجود پورفیرین‌ها در ادرار و از نظر هیستوپاتولوژیک، بول غیر آکانتولیتیک ساب اپیدرمال همراه با رسوب ماده‌ی ائوزینوفیل PAS مثبت در اطراف عروق درم مشهود بوده است. نکته قابل توجه اینکه اغلب مراجع و منابع، نخستین علامت بیماری را ادرار قرمز رنگ ذکر کرده‌اند لکن اولین علامت در بیمار ما حملات کولیک و بی‌قراری بوده است.

واژه‌های کلیدی: اریتروپویتیک پورفیریای مادرزادی؛ پورفیرین؛ یوروپورفیرینوژن III کوسنتاز.

* - استادیار دانشکده پزشکی دانشگاه آزاد اسلامی مشهد

مقدمه

اریتروپویتیک پورفیریای مادرزادی (CEP) یا بیماری گانتر، یک بیماری ارثی با طرح وراثتی اتوزوم مغلوب است. اشکال در نقص هموموزیگوت آنزیم یوروپورفیرینوژن III کوسنتتاز است. این بیماری احتمالاً بر اثر موتاسیون نقطه‌ای کدون‌های ۵۳ و ۷۳ ژن حاصل می‌گردد (۱، ۲، ۳، ۴، ۵، ۶، ۷، ۸، ۹، ۱۰).

این بیماری بسیار نادر است و نخستین بار توسط گانتر در سال ۱۹۱۱ شرح داده شد. تاکنون ۲۰۰ مورد در فرهنگ پزشکی گزارش شده، ولی آنچه بطور واقعی ثبت شده است، ۱۳۰ مورد می‌باشد که این اختلاف را در نتیجه تکرار موارد گزارش شده می‌دانند. تظاهرات این بیماری از زمان شیرخوارگی آغاز می‌شود (۱، ۲، ۴، ۶، ۱۰، ۱۱).

نخستین یافته بالینی معمولاً "تغییر رنگ کهنه بچه از صورتی تا قرمز شرابی بواسطه ادرار قرمز رنگ می‌باشد. مشخص‌ترین یافته بالینی عبارت است از حساسیت جلدی به نور که بر اثر تماس با اشعه آفتاب ایجاد می‌گردد. این تظاهرات به شکل ضایعات و زیکول یا بول منطقه‌ای از پوست که در معرض تماس با اشعه آفتاب است مشاهده می‌شود. بعلاوه، ضایعات نامبرده حاوی مایع غنی از پورفیرین است که دارای خاصیت فلورسنت می‌باشد (۷، ۸، ۱۰، ۱۲، ۱۳، ۱۵).

بهبودی ضایعات به کندی صورت می‌گیرد که منجر به اسکار و پیگمانتاسیون می‌شود. هیپرتریکوز یا پرمویی در صورت و اندام‌ها از مشخصات این بیماری است. رسوب پورفیرین در دندان‌ها سبب تغییر رنگ آن بصورت قرمز تا قهوه‌ای متمایل به زرد می‌شود. کم خونی بر اثر همولیز و اریتروپوئز غیر مؤثر در اکثر مبتلایان دیده می‌شود. طحال نیز معمولاً بزرگ می‌گردد (۶، ۷، ۸، ۱۰، ۱۳، ۱۵، ۱۶).

هدف از معرفی این بیمار، گزارش یکی از نخستین موارد بیماری در ایران و آشنایی با یافته‌های بالینی، بیوشیمیایی، خون‌شناسی و پاتولوژیک آن می‌باشد. نکته مهم، وجود حملات شبیه تشنج در این بیمار است که ابتدا سبب اشتباه تشخیصی با تشنج گردید.

معرفی بیمار

بیمار کودکی ۲/۵ ساله (م. ب) اهل و ساکن مشهد می‌باشد که در دی‌ماه سال ۱۳۸۱ جهت درمان به مطلب شخصی اینجانب مراجعه نمود. بنابر اظهار والدینش وی حاصل بارداری طبیعی و زایمان بطریق سزارین (بدلیل سزارین قبلی مادر) بود. وی در بدو تولد (پس از چند ساعت از زمان زایمان) دچار بی‌قراری شدید و دفع مدفوع مکرر می‌گردد. پس از این مسأله، تا ۲ ماهگی ظاهراً مشکل خاصی نداشته است و مجدداً در این سن دچار چنین وضعیتی (بی‌قراری شدید که به مسکن نیز پاسخ نمی‌دهد) می‌گردد و تقریباً حملات کودک بطور مکرر هر ۲ ماه یک بار تا سن ۱۰ ماهگی که شروع به راه رفتن می‌نماید، تکرار می‌شود.

در سن ۱۰ ماهگی با شروع راه رفتن دچار یک حمله شدید (ضعف و بی‌قراری) و فلج نسبی اندام‌ها می‌گردد بطوری که ظاهراً قادر به راه رفتن نمی‌باشد. در حدود سن یک سالگی کودک دچار درد شدیدی در ناحیه دست راست خود می‌گردد بطوری که باعث فلج و عدم توانایی در حرکت می‌شود. هر حمله بنابر اظهار والدین کودک، حدود ۳ تا ۶ ساعت طول می‌کشد.

در این زمان البته پس از مراجعه مکرر طفل به پزشکان مختلف و گرفتن درمان‌های گوناگون (که اغلب بطور علامتی با تجویز مسکن به کنترل بیماری پرداخته بودند) به اینجانب جهت مداوا مراجعه نمود. بیمار در معاینه رنگ پریده،

لاغر اندام و پرتحرک به نظر می‌رسید که از نظر تکاملی با سن تقویمی خود مطابقت داشت. معیارهای رشدی وی عبارتند از وزن ۱۰/۵ Kg (منحنی صدک ۵)، قد ۸۶ cm (منحنی صدک ۵۰)، دور سر ۴۸/۵ cm (منحنی صدک ۵۰)؛ طحال نیز بزرگ شده بود (شکل ۱).

وی از بدو تولد تا زمان مراجعه، ۴ بار مبتلا به ضایعات پوستی به شکل وزیکول و بول، همراه با خارش زیاد گردیده است (شکل ۲). این ضایعات فروکش کرده و خشک می‌شوند. ادرار بیمار در نوبت‌های اخیر تکرار حملات به وضوح قرمز رنگ می‌گردد. تعریق زیادی داشته و اغلب از ضعف و خستگی مفرط شکایت دارد.

* آزمایشات خون‌شناسی

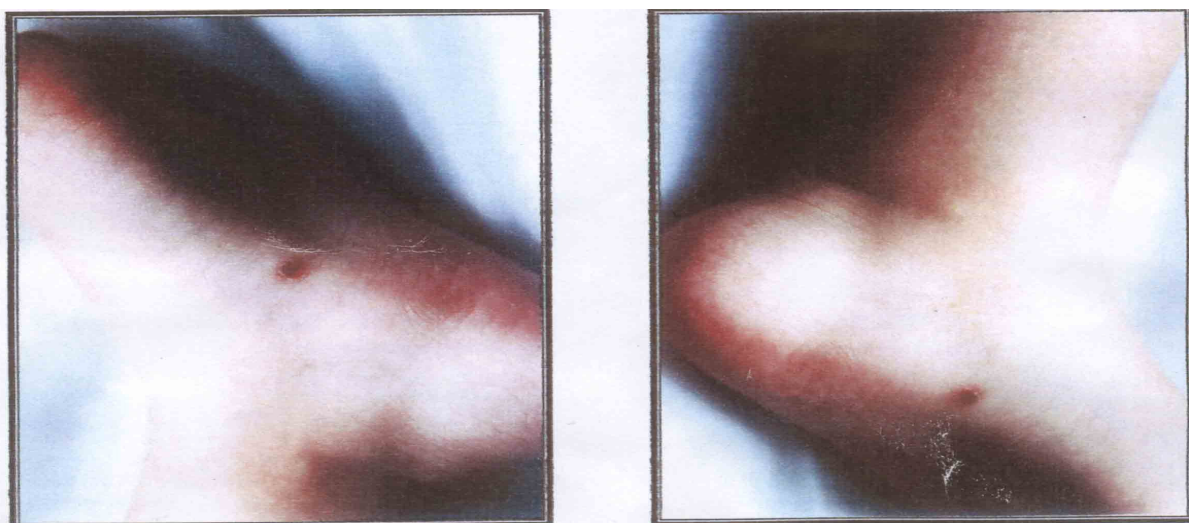
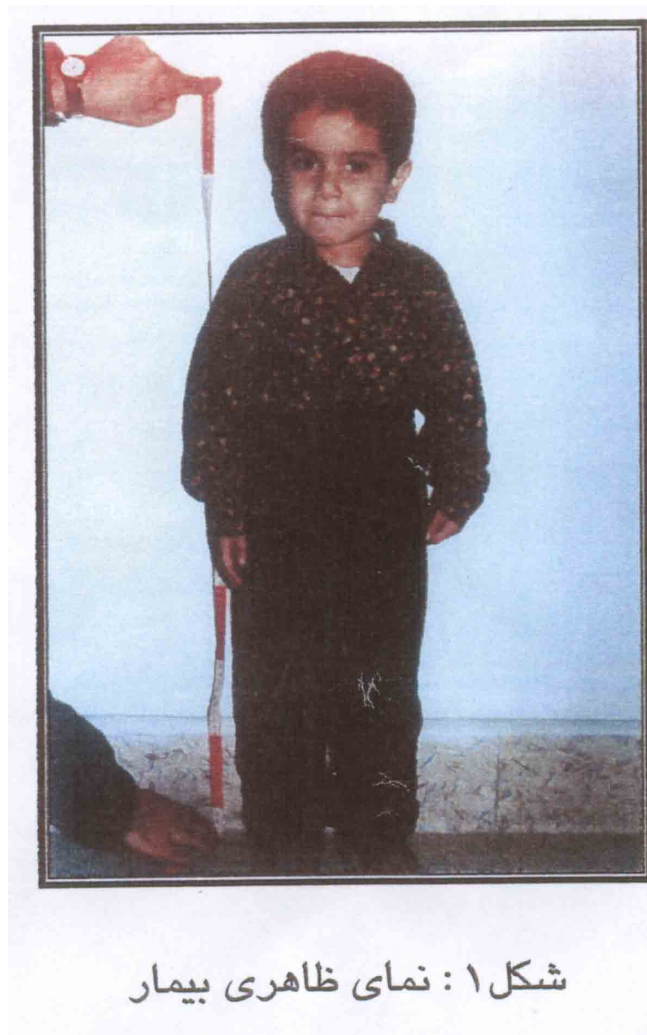جهت بیمار مذکور به ترتیب CBC، ESR، پلاکت، شمارش افتراقی توسط دستگاه H^1 و آزمایشات بیوشیمی توسط سیستم‌های ۱۰۰ - RA، RXT و غیره صورت پذیرفت. نتایج آزمایشات خون‌شناسی، بیوشیمیایی خون و ادرار در جداول ۱، ۲ و ۳ آمده است.

جدول ۱: نتایج آزمایشات خون‌شناسی بیمار

مقدار	شاخص های خونی	مقدار	شاخص های خونی
۳۰/۲	MCHC (%)	$10.12 \times 10^{12} / 474$	RBC (I)
۱۵/۹	RDW	10.9×10^9	WBC (I)
۲۳	ESR (mm/hr)	445×10^9	Plate (I)
+++	Mic	۱۱/۱	Hb (gr/dl)
+++	Hypo	۳۶/۷	HCT (%)
+++	Ansio	۷۷/۴	MCH (F ₁)
		۲/۴	MCH (Pg)

جدول ۲: نتایج آزمایشات بیوشیمیایی خون بیمار

مقدار	شاخص های خونی	مقدار	شاخص های خونی
۱۳۹	سدیم (meq/l)	۷۸	قند خون ناشتا (mg/dl)
۴/۳	پتاسیم (meq/l)	۷۸	کلسترول (mg/dl)
۹/۴	کلسیم (meq/l)	۹۳	تری گلیسرید (mg/dl)
۴/۹	فسفر (meq/l)	۲/۳	بیلی روبین تام (mg/dl)
۳۹۰	LDH (U/L)	۰/۳	بیلی روبین مستقیم (mg/dl)
۳۱	SGOT (U/L)	۱۲/۵	BUN (mg/dl)
۳۵	SGPT (U/L)	۰/۳	کراتینین (mg/dl)
۹۸	ALP (U/L)	۴/۴	اسیداوریک (mg/dl)



شکل ۲: ضایعات و زیکولر اریتروپویتیک پورفیریای مادرزادی (نمای کلینیکی)

جدول ۳: نتایج آزمایشات ادرار

نتیجه	تست
۱۰۳۸	چگالی
۷	PH
قرمز کهربایی	رنگ
منفی	پروتئین
منفی	قند
منفی	استون
منفی	بیلیروبین
منفی	نیتريت
منفی	وجود خون و Hb
مثبت	بوردبیلینوژن
۰-۱	Epithel cell
منفی	ارتوتولونیدن
نرمال	کروماتوگرافی اسیدهای آمینه
مثبت	تست بندیکت

سی تی اسکن از مجموعه بدون تزریق ماده حاجب^۱ : در مقاطع انجام شده تصویر چند کانون ظریف در هسته لنتیکولر دو طرف مشهود بود که مطرح کننده کلسیفیکاسیون است. مختصری نیز اتساع در شیار سیلویوس دیده می شد که با سن بیمار تطبیق داشت. ضایعه فضاگیر در پارانشیم مغز مشاهده نمی شود.

در نوار مغزی انجام شده برای بیمار، تراسه الکتروآنسفالوگرافی دارای زمینه ای از امواج کند تا حدی طبیعی با توجه به سن و امواج تند با منشأ دارویی است. در طول نوارگیری امواج غیرطبیعی Spikes Sharp و Waves Spike مشهود بوده است. لذا، تراسه دارای امواج غیرطبیعی شارپ اسپایک و اسپایک Wave است.

* یافته های بافت شناسی:

از ضایعات پوستی بیمار با تشخیص احتمالی اپیدرمولیز بولوز مادرزادی و پورفیریا بیوپسی بعمل آمد. گزارش میکروسکوپی آن به شرح زیر بود (ضایعه برداشته شده به ابعاد ۰/۵×۰/۵×۰/۳ از ناحیه پشت دست راست می باشد):

در بررسی هیستوپاتولوژیک بیوپسی پوست، آزار اولسروز با انفیلتراسیون شدید آماس پلیمورف و واکنش گرانولوماتوز جسم خارجی در درم همراه با پانیکولیت سپتال نمایان است. بول غیر آکانتولیتیک ساب اپیدرمال همراه با رسوب ماده ائوزینوفیل PAS مثبت در اطراف عروق درم مشهود بود که می تواند منبع پورفیریا باشد.

نتایج مطالعه بالینی و خانوادگی بیمار نشان می دهد که بیماری از ابتدای تولد و شیرخوارگی با حملات کولیک و بی قراری شروع شده است. بتدریج سایر علائم از جمله قرمز شدن رنگ ادرار، راش های وزیکولر منتشر در بدن، تغییر رنگ

1 . Axial Brain CT Scan

میانی دندان (فلوئورسانس قرمز) و بالاخره اسپلنومگالی، آنمی، ضعف نسبتاً شدید اندام‌ها، حملات شبه تشنج بصورت کرامپ و اسپاسم‌های شدید عفونی ظاهر گردیدند.

در خانواده بیمار ۲ فرزند مذکر وجود دارد؛ پدر و مادر نسبت فامیلی نزدیک دارند؛ برادر بزرگتر بیمار علائمی دال بر فلج مغزی همی‌پلژیک و کم‌خونی خفیف هیپوکروم میکروستیک با RDW نسبتاً افزایش یافته (احتمالاً "فقر آهن") دارد؛ از نظر انتقال خون تا زمان مراجعه و پیگیری هیچگونه سابقه‌ای در بیمار مذکور وجود نداشت.

شرح تشخیص: با توجه به سابقه حملات بی‌قراری و ضعف قبلی، بیمار مکرراً به پزشکان مختلف همچنین همکاران فو تخصص اعصاب کودکان مراجعه نموده بود، لکن تا قبل از مراجعه به اینجانب تشخیص قابل قبول و مشخصی برای وی مطرح نگردیده بود. اغلب وی را تحت درمان‌های حمایتی و با تشخیص^۱ تحت درمان با کاربامازپین قرار داده بودند. باتوجه به مجموعه علائم بالینی و آزمایشگاهی (به خصوص وجود مقدار زیادی پورفیرین در ادرار) و بافت‌شناسی، تشخیص پورفیریا را برای بیمار مطرح می‌نماییم.

بحث

اریتروپویتیک پورفیریای مادرزادی عبارت از یک بیماری متابولیک اتوزمال مغلوب بسیار نادر است که بر اثر نقص و کمبود تقریباً کامل آنزیم یوروپورفیرینوژن III کوستتاز مشخص می‌گردد (۱۷، ۱۶، ۱۳، ۱۰، ۸، ۷، ۴). تاکنون تقریباً ۲۰۰ مورد در جهان گزارش شده ولی به عقیده برخی محققین برخی گزارش‌ها تکراری است و ۱۳۰ مورد آن را تاکنون مورد توجه قرار داده‌اند (۱۶، ۱).

بیمار مورد بحث این مقاله، با توجه به سیر بیماری، یافته‌های بالینی و آزمایشگاهی با تشخیص CEP یا بیماری گانتر مطابقت دارد. بیماری از دوره شیرخوارگی با حملات مکرر کولیک و بی‌قراری قرمز شدن رگ ادرار و ضایعات پوستی به شکل وزیکول و بول (با حساسیت به نور آفتاب) آغاز گردیده است. علت حساسیت به نور آفتاب و ایجاد درجات مختلف ضایعات جلدی را در نتیجه مقادیر پورفیرین در نسوج می‌دانند. پورفیرین بعلاوه اشعه ماوراء بنفش (UVA) موجب ازدیاد تشکیل کلاژناز می‌گردد که احتمالاً اساس ضایعات پوستی را تشکیل می‌دهد.

طبق گزارش‌های موجود گرچه محدودیت‌هایی از نظر درمانی وجود دارد ولی پیش‌آگهی بیماری ضعیف نمی‌باشد. اکثریت بیماران مبتلا به این بیماری تا سن ۴۰ تا ۶۰ سالگی می‌توانند ادامه زندگی داشته باشند. تغییرات بالینی دیررس این بیماران عبارت است از تغییر رنگ دندان‌ها به رنگ قرمز مایل به قهوه‌ای و فلور سانس بر اثر اشعه U.V A در اکثر موارد گزارش شده مشاهده می‌گردد. در سوابق بیمار، حملاتی به شکل تشنج همراه با تراسه غیرطبیعی و بروز دیس شارژهای اپی‌لیپتیک که مدتی هم تحت درمان دارویی (کاربامازپین) قرار گرفته است، ذکر می‌گردد. در برخی گزارشات درگیری چشمی به شکل فتوفوبی، کونژونکتویت، بلفاریت و ریزش مژه‌ها بعلاوه تغییرات قرنیه چشم‌ها به صورت کراتیت همچنین تغییراتی نظیر اسکار دو طرفه قرنیه، آتروفی اپتیک و خونریزی شبکیه و پرفوراسیون مطرح شده است. لکن بیمار ما هیچگونه علائمی دال بر گرفتاری چشمی نداشت.

1 . Complete Partial seizure

از یافته‌های دیگر وجود کم‌خونی واضح نزد اغلب بیماران گزارش شده می‌باشد که در بیماران ما هم مشهود بود و پاسخ نسبتاً مناسب نیز به دریافت آهن داد. بزرگی طحال نیز از یافته‌های تقریباً ثابت بیماری می‌باشد.

یافته‌های آزمایشگاهی با توجه به مقدورات در زمان مراجعه بیمار (سال ۸۱) و با عنایت بر این مطلب که اجرای آزمایش‌های بسیار اختصاصی نظیر اندازه‌گیری آنزیم یوروپورفیرینوژن کوسنتاز و نیز تعیین محلّ ژن روی کروموزوم در سطح کشور قابل اجرا نبوده و امکان‌پذیر نگردید، در این مطالعه یافته‌های خون‌شناسی مورد استفاده قرار گرفت که کاهش واضح هموگلوبین و هماتوکریت همراه با لکوسیتوز و نوتروسیتوز بعلاوه^۱ MCV و^۲ MCH و^۳ MCHC پایین بیمار که شخصاً بیانگر یک کم‌خونی هیپوکروم میکروسیتیک می‌باشد.

۲- یافته‌های عمده بیوشیمی شامل ادرار قرمز پررنگ بود که از نظر پورفیرین‌ها شدیداً مثبت بوده است (۱۶، ۱۵، ۱۱، ۷، ۴، ۱). بیشترین نوع پورفیرین را از نوع ایزومر ۱ می‌دانند (۱۷، ۱۶، ۱۳، ۱۲، ۷، ۱). تست‌های کبدی در حدّ نرمال ارزیابی می‌شوند و هیچگونه افزایش در آزمایشات اولیه از طفل مشهود نبود، لکن بسیاری از متخصصین افزایش LDH و بیلی‌روبین غیرکونژوگه را در مرحله همولیتیک بیماری ذکر می‌نمایند.

۳- از نظر هیستوپاتولوژیک گزارش بیوپسی ضایعات پوستی از بیمار شامل انفیلتراسیون شدید آماسی پلیمرف و واکنش جسم خارجی در درم همراه با پانیکولیت سپتال نمایان است. بول غیرآکانتولیتیک ساب اپیدرمال و رسوب انباشتگی ماده اتوزینوفیل PAS مثبت در اطراف عروق درم دیده می‌شود که می‌تواند با تشخیص CEP مطابقت داشته باشد. این یافته‌های پاتولوژیک مؤید ابتلای بیماران به پورفیریا می‌باشد. چنین یافته‌های پاتولوژیک مستندی توسط سایر محققین چه در بیوپسی و چه در اتوپسی گزارش شده است (۱۸، ۹، ۱).

بیمار از زمان مراجعه (دی ماه ۱۳۸۱) تا (تابستان ۱۳۸۳) تحت درمان دارویی کلونازپام و آهن خوراکی قرار گرفته است که بنا بر اظهار والدینش شدت حملات وی بخوبی کنترل شده و در طی این فاصله زمانی حداکثر دو بار دچار حملات پررنگ شدن ادرار، مختصری ضعف عمومی و یکبار بروز راش‌های وزیکولر محدود بر روی اندام‌ها و تنه گردیده است. در مجموع، اغلب منابع معتبر درمان اختصاصی برای این عارضه را ذکر نکرده و عنوان شده است که می‌توان از تجویز ویتامین آ (بتا کاروتن) جهت استحکام بافت پوستی، پرهیز از تروما و اشعه خورشید، تجویز آهن (برای جبران کم‌خونی) و انجام اسپلنکتومی (در شرایط هیپراسپلنسم) استفاده نمود. هم‌اکنون از پیوند مغز استخوان بعنوان یک درمان اساسی در پاره‌ای از منابع صحبت شده است، لکن انجام آن برای بیماران ما پرهزینه است و تجربه چندانی نیز در کشور برای آن وجود ندارد.

^۱ . Mean Corpuscular Volume

^۲ . Mean Corpuscular Hemoglobin

^۳ . Mean Corpuscular Hemoglobin Concentration

Abstract

Congenital Erythropoietic Porphyria: A Case Report

Congenital Erythropoietic Porphyria (CEP) is a rare autosomal recessive disorder of the porphyrin metabolism caused by the homozygous defect of uroporphyrinogen III cosynthase. We report a two - year old case with typical features of Congenital Erythropoietic Porphyria (CEP), living in Mashhad and his parents are close relatives. The disease was first manifested in infancy with muscle cramping of limb (pseudoseizure) and severe mutilating cutaneous photosensitivity eventually developed. Other signs like red urine, generalized vesicles and bullae (photosensitive lesions), red fluorescent teeth , splenomegally , and anemia gradually emerged . Laboratory findings indicated a large amount of porphyrins in urine analysis . The main histopathologic changes of CEP are dermal infiltrate with nonacantholytic subepidermal bullae. Histochemical examination showed deposition of PAS Oositive material in a perivascular distribution .

Key Words : *Congenital Erythropoietic Porphyria ; Gunther's disease ; Uroporphyrinogen III cosynthase ; Porphyrin..*

منابع

1. Fritsch C, Bolsen K et al. Congenital erythropoietic porphyria. J. Am. Acad. Dermatol 1997; Vol.36, P.594.
2. Kaufman L, Evans DIK et al. Bone - marrow transplantation for congenital erythropoietic porphyria. Lancet 1991; Vol.337, P.151.
3. Deybach J.C, Deverneuil H et al. Point mutation in uroporphyrinogen III synthase gene in congenital erythropoietic porphyria (Gunther's Disease). Blood 1990; Vol.75, P.1763.
4. Kushner J.P, Pimstone NR et al. Congenital erythropoietic porphyria: Diminished activity of uroporphyrinogen decarboxylase and dyserythropoiesis. Blood 1982; Vol.59, P.725.
5. Desnick R.J, Glass I.A et al. Molecular genetics of congenital erythropoietic porphyria. Semi. Liver Dis 1998; Vol.18, P.77.
6. Freeseemann A.G, Gross U et al. Immunological enzymatic and biochemical studies of uroporphyrinogen III - synthase deficiency in 20 patients with congenital erythropoietic porphyria. Eur J Biochem 1998; Vol.257, P.149.
7. Bottomley S.S, Lee G.R. Porphyria. In: Wintrobe, S Clinical hematology. Lee GR et al. (eds), Philadelphia: Lippincott, 1999; PP. 1072-76.
8. Black M.M, Gawkrödger et al. Metabolic and nutritional disorders. In : Textbook of Blackwell, 1998; PP.2594 - 96.
9. Bickers D.R, Pathak M.A, Lim H.W. The Porphyrias. In: Fitzpatrick TB et al. (ds) Dermatology in general medicine. New York: Mcgraw - Hill 1993; PP.1865-67.
10. Bickers D.R, Pathak M.A, Lim H.W. The porphyrias. In: Fitzpatrick's Dermatology in General Medicine. Freedberg I.M, et al (Eds). New York: McGraw - Hill 1999; PP.1776 - 78.
11. Bhutani L.K, Sood S.k et al. Congenital erythropoietic porphyria. Arch Dermatol 1974; Vol.110, P.427.
12. Huang J.L, Zaider E et al. Congenital, biochemical and enzymatic profile of a severely affected infant. J Am. Acad. Dermatol , 1996; Vol.34, P.924.
13. POH - Fitzpatrick M.B. The porphyrias. In : Arndt K.A et al (eds). Cutaneous medicine and surgery. 1990; P.1756.
14. Wiley JS and Moore MR. Heme biosynthesis and its disorders: porphyrias and sideroblastic anemias. In Hoffman R et al (Eds). : Hematology , basic principles and practice New York: Churchill Livingstone. 2000; PP.436-7.
15. Sassa S. The Porphyria , In : Beutler E et al (Eds). Willam's Hematology. New york: Mc Graw - Hill. 1995; PP.735-6.
16. Lagarde C, Hamel - Teillac D et al . Allogenic bon marrow transplantation in congenital erythropoietic porphyria, Gunther's disease Ann. Dermatol. Venereol. 1998; Vol.125, P.114.
17. Lever WF, Lever GS. Histopathology of the skin. Philadelphia; Lippincott, 1990; p.464-5.