

اثر موضعی ترکیب کلم و سفیده تخم مرغ بر ترمیم زخم سوختگی در موش صحرایی

دکتر غلامرضا حسن زاده*

ناصر مهدیخانلو*

هدف: این مطالعه به منظور بررسی اثرات ترکیب کلم و سفیده تخم مرغ بر بهبود زخم سوختگی درجه ۲ در موش صحرایی طراحی شد. مواد و روش‌ها: ۵۰ رأس موش صحرایی ماده به پنج گروه ۱۰ تایی تقسیم شدند. پس از بیهوشی عمومی با کتامین و زایلازین (داخل صفاتی)، مساحت معینی از پوست پشت حیوانات با سکه ۵۰ ریالی داغ سوزانده شد و سوختگی‌های درجه ۲ مشابه ایجاد شد؛ گروه شاهد هیچ‌گونه درمانی دریافت نکرد. در گروه دوم، سطح زخم سوختگی روزانه یک مرتبه توسط کرم سولفادیازین نقره پوشانده شد. در گروه سوم، سطح زخم روزانه یک مرتبه توسط ترکیب عصاره کلم و سفیده تخم مرغ پوشانده شد. در گروه چهارم، سطح زخم روزانه یک مرتبه توسط ترکیب پودر کلم و سفیده تخم مرغ پوشانده شد و در گروه پنجم، سطح زخم روزانه یک مرتبه توسط ترکیب کلم تازه و سفیده تخم مرغ پوشانده شد. حیوانات در پایان هفته‌های اول، دوم، سوم و چهارم توسط اتر کشته شدند و از محل زخم نمونه‌برداری انجام شد و نمونه‌ها پس از مقطع‌گیری و رنگ آمیزی با هماتوکسیلین و اتوزین مورد بررسی قرار گرفتند. نتایج: پس از چهار هفته، میزان بهبودی زخم سوختگی در گروهی که عصاره کلم و سفیده تخم مرغ دریافت کرده بودند، نسبت به سایر گروه‌ها بهتر و سریع‌تر بود. ترمیم زخم در گروه‌های سولفادیازین و پودر کلم مشابه بود. هیچ‌گونه اختلاف معنی‌داری بین این دو گروه با گروه عصاره کلم دیده نشد. نتیجه‌گیری: کاربرد موضعی عصاره کلم و سفیده تخم مرغ به صورت الگوی یک بار در روز نسبت به گروه شاهد اثرات مثبتی بر ترمیم زخم سوختگی درجه ۲ در موش صحرایی دارد ولی این تأثیر با اثرات سولفادیازین نقره اختلاف معنی‌داری ندارد و تقریباً مشابه است.

واژه‌های کلیدی: بهبود؛ زخم سوختگی؛ سفیده تخم مرغ؛ کلم؛ سولفادیازین نقره.

تاریخ دریافت: ۸۳/۹/۱۲ - تاریخ پذیرش: ۸۳/۱۱/۱۲

* دانشجویار علوم تشریح دانشگاه علوم پزشکی قزوین

قزوین - بلوار شهید باهنر - دانشگاه علوم پزشکی قزوین - گروه علوم تشریح - E-mail: gholamreza-hasanZadeh@yahoo.com

* دانشجوی علوم تشریح دانشگاه علوم پزشکی قزوین

مقدمه

گیاهان دارویی در طب سنتی ایران بطور گسترده مورد استفاده قرار گرفته‌اند. استفاده از گیاهان در درمان سوختگی در نوشته‌های مصریان، یونانیان و چینی‌ها بیانگر کاربرد وسیع این گیاهان در طب سنتی سایر کشورها نیز می‌باشد (۱ و ۲).

کلم یکی از سبزیجاتی است که امروزه در تغذیه انسان به مصرف می‌رسد و از زمان‌های ما قبل تاریخ پرورش آن متداول بوده است (۳). این گیاه سرشار از ویتامین‌های A و B1 و B6 و C است و دارای مواد معدنی گوگرد، کلسیم، کلر، ید، پتاسیم، منیزیم و کمی آرسنیک می‌باشد و به همین دلیل یکی از پاک‌کننده‌های خوب به حساب می‌آید، ملین است و در درمان زخم‌ها مؤثر می‌باشد (۴).

تخم مرغ یک فراورده حیوانی است که از زمان‌های قدیم مورد استفاده بشر بوده است. سفیده تخم مرغ حدود ۶۰ درصد وزن تخم مرغ را تشکیل می‌دهد. لیزوزیم و اووموکونید موجود در سفیده تخم مرغ از رشد میکروب‌ها جلوگیری می‌کنند (۵).

سوختگی‌ها با اتیولوژی‌های مختلف، یکی از علل مهم مرگ و میر در دنیا هستند (۶). شیوع سوختگی در کشورهای جهان سوم چندین برابر آمریکای شمالی و اروپا است (۷).

بسیاری از محققین در پی یافتن موادی هستند که با کمترین عوارض جانبی، بهبودی سریع‌تر و کامل‌تری را ایجاد کنند (۸). عفونت شایع‌ترین عارضه سوختگی و یکی از مهم‌ترین علل مرگ و میر و ناتوانی در این بیماران است (۹). بنابراین، استفاده از داروی مناسبی که با تسریع روند ترمیم سوختگی، مانع از عفونت نیز شود، بسیار مؤثر خواهد بود و از آنجایی که کلم قرمز و سفیده تخم مرغ خاصیت ضد میکروبی دارند و همچنین کلم قرمز در ترمیم زخم نیز مؤثر می‌باشد (۴ و ۵)، بر آن شدیم تا اثر مخلوط عصاره کلم قرمز با سفیده تخم مرغ و مخلوط

پودر کلم قرمز با سفیده تخم مرغ و همچنین مخلوط کلم کوبیده شده با سفیده تخم مرغ را بر ترمیم سوختگی درجه ۲ عمقی موش‌های صحرایی بررسی کنیم.

روش پژوهش

در این مطالعه تجربی از پنجاه رأس موش صحرایی ماده بالغ از نژاد اسپراگ دولی^۱ با میانگین وزنی 200 ± 10 گرم استفاده کردیم. حیوانات هیچگونه محدودیت آب و غذا نداشتند و در سیکل روشنایی - تاریکی ۱۲ ساعته نگهداری می‌شدند.

پس از تزریق داخل صفاقی کتامین (40 mg/kg) و زایلازین (5 mg/kg) موش‌ها بی‌هوش شدند. سپس مساحت معینی از پوست پشت گردن موش‌ها را تراشیده و یک سکه ۵۰ ریالی به قطر ۲/۵ سانتی‌متر که به مدت ۳ دقیقه در قسمت B چراغ الکی حرارت دیده بود، ۳۰ ثانیه با پوست ناحیه مذکور تماس داده شد تا سوختگی‌های درجه ۲ عمقی مشابه، ایجاد گردد. لازم به توضیح است که درجه سوختگی براساس مقطع‌گیری و رنگ آمیزی H&E و مطالعه پاتولوژیست تأیید گردید. روز ایجاد سوختگی بعنوان روز صفر در نظر گرفته شد. برای تهیه مواد داروهای مورد نیاز با روش زیر اقدام شد:

۱- برای تهیه مخلوط عصاره برگ کلم قرمز و سفیده تخم مرغ، ابتدا عصاره الکی ۳۰ گرم پودر برگ کلم قرمز را توسط دستگاه سوکسله تهیه کردیم. وزن عصاره ۶/۴۲ گرم بود. سپس عصاره مزبور را با ۲۰۰ گرم سفیده تخم مرغ مخلوط کردیم.

۲- برای تهیه مخلوط پودر کلم قرمز و سفیده تخم مرغ، مقدار ۶۵ گرم پودر برگ کلم قرمز را با ۲۰۰ گرم سفیده تخم مرغ مخلوط نمودیم. برای تهیه مخلوط برگ کوبیده کلم قرمز و سفیده تخم مرغ، مقدار ۱۰۰ گرم برگ کلم تر را کاملاً کوبیده و با ۱۵۰ گرم سفیده

1. Spragu-dawely

$$\text{درصد زخم} = \frac{\text{سطح زخم در روز مورد نظر}}{\text{سطح زخم در روز اول}} \times 100$$

$$\text{درصد زخم} - 100 = \text{درصد بهبودی}$$

یافته‌ها

در پایان هفته اول بررسی مقاطع نشان داد که هر پنج گروه از نظر ترمیمی در مرحله مشابهی قرار دارند و بررسی محل زخم سوختگی نیز تغییر قابل ملاحظه‌ای در گروه‌های مختلف نشان نمی‌داد. در پایان هفته دوم در گروه شاهد تراکم فیبروبلاست، در ناحیه درم افزایش یافته بود. ولی ساختمان درم نمایی غیرطبیعی داشت (شکل ۱). درصد بهبود زخم در این گروه ۱۴ درصد بود. در گروه سولفادیازین نقره درم نسبت به گروه شاهد منظم‌تر شده بود و تراکم فیبروبلاست‌ها نیز افزایش نشان می‌داد (شکل ۲). در این گروه شکل ظاهری زخم حالت نیمه مرطوب داشت. در گروه مذکور درصد بهبودی برابر با ۲۴ درصد بود.

در گروه سوم که از مخلوط عصاره برگ کلم قرمز و سفیده تخم‌مرغ استفاده شده بود، درم مشابه گروه سولفادیازین نقره نسبت به گروه شاهد نظم بیشتری پیدا کرده و تراکم فیبروبلاست‌ها در محل سوختگی افزایش قابل توجهی داشت. از نظر شکل ظاهری، محل زخم مشابه گروه سولفادیازین نقره بود. ولی سطح زخم نسبت به گروه سولفادیازین نقره کاهش محسوس‌تری داشت. در این گروه درصد بهبودی ۳۲ درصد بود.

در گروه چهارم که از پودر کلم قرمز و سفیده تخم‌مرغ استفاده شده بود، درم منظره نامنظم داشت و تراکم فیبروبلاست‌ها مشابه گروه شاهد بود، از نظر ظاهری نیز منظره زخم سوختگی نیمه مرطوب بود ولی درصد بهبودی ۲۰ درصد بود که نسبت به گروه عصاره و گروه سولفادیازین نقره کمتر ولی نسبت به گروه شاهد، میزان بهبودی ۶ درصد بیشتر بود.

تخم‌مرغ مخلوط نمودیم.

۳- جهت تأمین داروی شیمیایی مورد نظر برای مقایسه با گروه‌های مورد از کرم سولفادیازین نقره ۱٪ استفاده کردیم.

موش‌ها بطور تصادفی به پنج گروه تقسیم شدند که عبارتند از:

الف) گروه I یا گروه شاهد: حیوانات این گروه پس از به‌هوش آمدن تحت هیچ روش درمانی قرار نگرفتند.

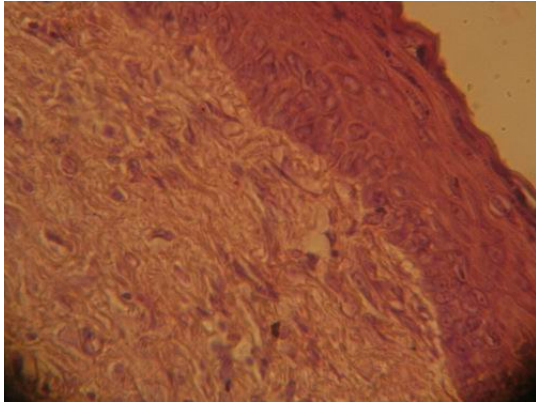
ب) گروه‌های II، III، IV و V به ترتیب تحت درمان موضعی با کرم سولفادیازین نقره ۱ درصد، مخلوط عصاره برگ کلم قرمز و سفیده تخم‌مرغ، مخلوط پودر برگ کلم قرمز و سفیده تخم‌مرغ و مخلوط برگ کوبیده کلم قرمز و سفیده تخم‌مرغ به روش پانسماں باز قرار گرفتند.

در پایان هفته‌های اول، دوم، سوم و چهارم نمای ظاهری زخم‌ها و درصد بهبودی آنها بررسی و محاسبه شد. علاوه بر این، در پایان هفته‌های اول تا چهارم موش‌ها را مجدداً با استفاده از روش تزریق داخل صفاقی کتامین (۴۰ mg/kg) و زایلازین (۵ mg/kg) بی‌هوش کردیم و از محل زخم سوختگی بیویسی تهیه کردیم. سپس پاساژ بافتی توسط دستگاه اتوتکنیکوم^۲ و مقطع‌گیری توسط میکروتوم^۳ انجام گرفت و سپس مقاطع را با روش هماتوکسیلین - انوزین (H&E) رنگ آمیزی کردیم و در مقاطع تهیه شده با استفاده از نرم افزار Image tool 2 شمارش فیبروبلاست‌ها صورت گرفت و با استفاده از دوربین عکاسی^۴ از لام‌ها عکسبرداری نمودیم.

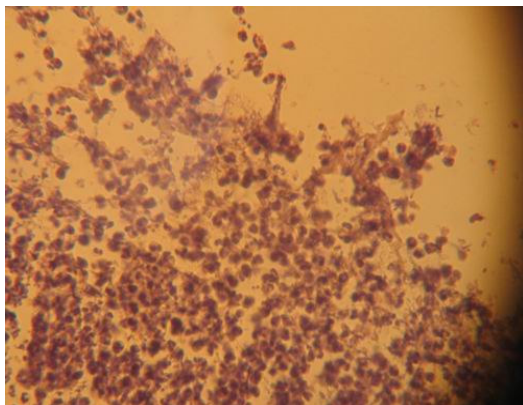
جهت تعیین درصد بهبودی زخم‌ها از فرمول زیر استفاده کردیم:

2. Shandon-Citadel - ۱۰۰۰
3. Shandon
4. Canon Powershut S50

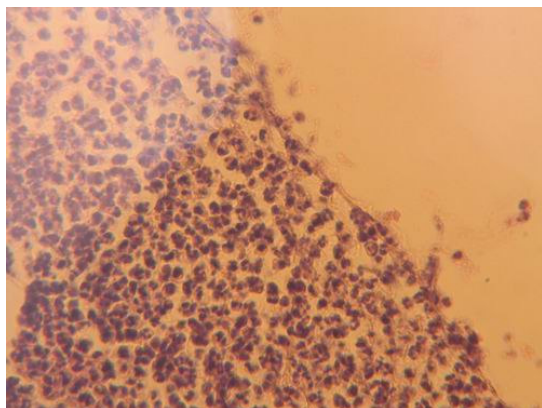
شد. در گروه پنجم درصد ترمیم زخم ۸۰ درصد بود و در محل‌های ترمیم شده طبقه شاخی در حال شکل‌گیری بود.



شکل ۱: گروه شاهد - پایان هفته دوم



شکل ۲: گروه سولفادiazین نقره - پایان هفته دوم



شکل ۳: گروه سولفادiazین نقره - پایان هفته سوم

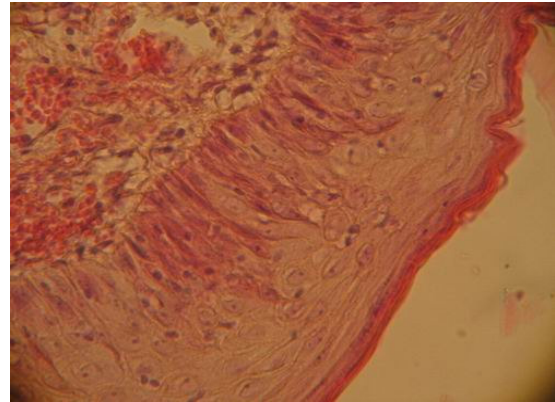
در گروه پنجم که از کوبیده برگ کلم قرمز و سفیده تخم استفاده شده بود تراکم فیروبلاست‌ها و منظره درم مشابه گروه شاهد بود و از نظر نمای ظاهری و درصد بهبود زخم نیز تفاوت زیادی با گروه شاهد نداشت.

در پایان هفته سوم در گروه شاهد اپیدرم تشکیل نشده بود. سلول‌های بستر زخم منظم‌تر و تراکم فیروبلاست‌ها افزایش یافته بود. درصد بهبودی زخم در این گروه ۳۵ درصد بود. در گروه سولفادiazین نقره، اپیدرم تشکیل شده بود ضمن اینکه درم کاملاً ترمیم شده بود ولی طبقه شاخی وجود نداشت (شکل ۳). درصد بهبودی زخم در این گروه ۷۲ درصد محاسبه شد. در گروه عصاره، درم کاملاً ترمیم شده بود و در ناحیه اپیدرم طبقه شاخی در حال شکل‌گرفتن بود (شکل ۴). درصد بهبودی زخم در این گروه ۹۸ درصد محاسبه شد. در گروه چهارم درم ترمیم شده بود و اپیدرم علی‌رغم ترمیم شدن فاقد طبقه شاخی بود. درصد بهبودی در این گروه ۷۸ درصد محاسبه شد که نسبت به گروه سولفادiazین ترمیم بهتری را نشان می‌دهد ولی نسبت به گروه عصاره ترمیم کمتری انجام شده بود. در گروه پنجم اپیدرم تشکیل نشده بود و مشابه گروه شاهد تراکم فیروبلاست‌ها افزایش داشت، درصد بهبودی زخم در این گروه ۴۰ درصد محاسبه شد. در پایان هفته چهارم در گروه شاهد اپیدرم تشکیل شده بود ولی هنوز طبقه شاخی وجود نداشت (شکل ۵). درصد بهبودی در این گروه ۷۶ درصد محاسبه شد. در گروه سولفادiazین نقره اپیدرم کامل شده و طبقه شاخی در حال تشکیل شدن بود. درصد بهبودی زخم در این گروه ۸۸ درصد بود. در گروه عصاره اپیدرم کاملاً ترمیم شده بود و طبقه شاخی نیز بطور کامل تشکیل شده بود (شکل ۶). در این گروه درصد بهبودی زخم ۱۰۰ درصد بود و اثر زخم کاملاً از بین رفته و موی حیوان در آن محل شروع به رشد کرده بود. در گروه چهارم نیز زخم کاملاً بسته شده بود و طبقه شاخی در حال شکل‌گرفتن بود. درصد ترمیم زخم در این گروه ۹۲ درصد محاسبه

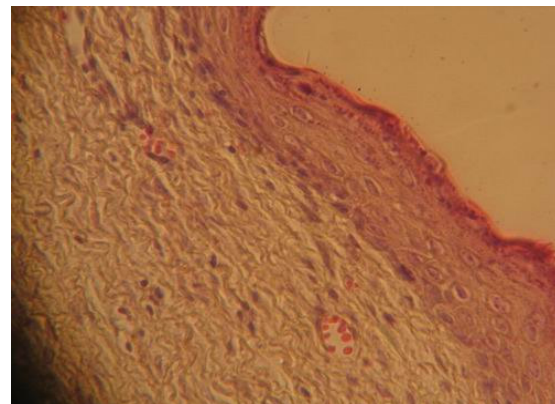
از کلم پودر شده و یا کلم کوبیده استفاده شده است، سریع تر و با آثار زخم کمتری انجام می شود. البته اثرات مخلوط پودر کلم و سفیده تخم مرغ نیز نظیر سولفادiazین نقره به نظر می رسد که بیانگر اثرات درمانی مثبت کلم و سفیده تخم مرغ بر ترمیم زخم های سوختگی درجه ۲ بر موش صحرائی می باشد. نکته قابل توجه در یافته های این پژوهش آن است که در گروه چهارم که روند ترمیم در هفته دوم نسبت به گروه سولفادiazین نقره کمتر بوده است، یک افزایش در روند ترمیم در هفته های سوم و چهارم دیده می شود.

مطالعات نشان می دهند عواملی که سبب افزایش جریان خون، کاهش التهاب و ضد عفونی می شوند، بر روند ترمیم زخم سوختگی اثر مثبت دارند (۱۰). غلظت درون سلولی و برون سلولی گلوکوتائون نقش مهمی در مقاومت سلول در برابر مسمومیت ها و سوختگی دارد (۱۱). کلم آنتی اکسیدان های طبیعی وابسته به گلوکوتائون را فعال می کند که این آنتی اکسیدان ها برای محافظت پوست بسیار مهم هستند (۱۲). علاوه بر این، indole-3-carbinol موجود در خانواده کلم خاصیت ضد سرطانی دارد و از پیشرفت سرطان پوست در موش جلوگیری می کند (۱۳).

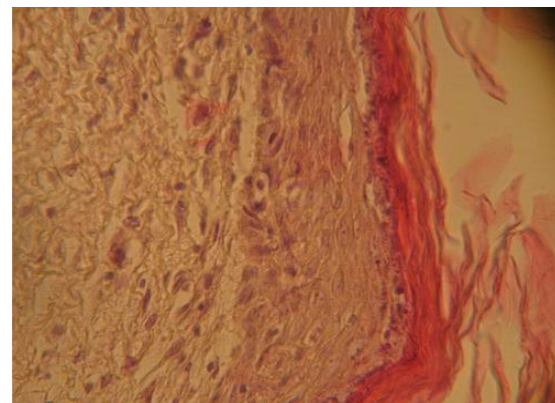
براسینین یک فیتوآلکسین است که در کلم وجود دارد. این ماده از ایجاد و پیشرفت سرطان پوست جلوگیری می کند (۱۴). کلم حاوی ویتامین E می باشد (۴). مصرف ویتامین E با دوز مطلوب برای ترمیم زخم سوختگی بسیار مؤثر است (۱۵). برخی از پزشکان پیشنهاد می کنند که کپسول ویتامین E را دو تا سه بار در روز بر روی ناحیه سوخته بپاشیم (۱۶). بنابراین، کلم به دلیل داشتن ویتامین E می تواند در ترمیم سوختگی نقش مهمی داشته باشد. با توجه به خواص فوق و همچنین خاصیت ضد عفونی کنندگی و ضد میکروبی کلم و سفیده تخم مرغ (۵ و ۶)، می توان روند بهبودی سریع تر و کم عارضه تر را در گروهی که از مخلوط



شکل ۴: گروه عصاره کلم قرمز و سفیده تخم مرغ-پایان هفته سوم



شکل ۵: گروه شاهد- پایان هفته چهارم



شکل ۶: گروه عصاره کلم قرمز و سفیده تخم مرغ- پایان هفته چهارم

بحث

نتایج این تحقیق نشان داد که مخلوط عصاره کلم قرمز و سفیده تخم مرغ در ترمیم زخم سوختگی درجه ۲ تأثیر قابل توجهی دارد و روند ترمیم در این گروه نسبت به گروه شاهد و گروه سولفادiazین نقره و گروه هایی که

پرداخته شود تا بتوان بطور دقیق تر، اثرات درمانی هر یک را مورد ارزیابی قرار داد.

عصاره کلم قرمز و سفیده تخم مرغ استفاده شده است، توجیه نمود. البته بایستی در تحقیقات آتی به اثرات درمانی عصاره کلم و سفیده تخم مرغ بطور جداگانه

Abstract

The Effect of Compound of Brassica Oleracea L. and Egg-white on Burn Wound Healing in Rat

Dr. Gholamreza Hasanzadeh, Associate Professor of Qazvin University of Medical Sciences
Naser Mehdikhanloo, Student at Qazvin University of Medical Sciences

Purpose: The present study was designed to investigate the effect of compound of Brassica Oleracea L. and egg-white on burn wound (type 2) healing in Rat. **Methods and Material:** 50 female rats were studied through dividing them to 5 groups of 10 rats. After general anesthesia with ketamin and xylazin (ip), an area of the back of rats was burned with red-hot 50 Rials coin and similar grade II burns were created. Control group received no medication. In the second group, the surface of wounds were covered daily with silver sulphadiazine. In the third group, the surface of wounds were covered daily with compound of cabbage extract and egg-white. In the fourth group, the surface of wounds were covered daily with compound of cabbage powder and egg-white and in the fifth group, the surface of wounds were covered daily with compound of fresh cabbage and egg-white. Rats were killed by ether at the end of 1,2,3 and 4 weeks and samples were taken from the wound region and were histologically assessed. Then the samples were coloured with Hematoxillin and Eosin and studied quantitatively. **Results:** Results showed that after 4 weeks the healing of burn wounds in the group receiving cabbage extract and egg-white was faster and better than other groups. The wound healing in silver sulphadiazin group and cabbage powder group were similar. There were no significant differences between these groups with cabbage extract and egg-white group. **Conclusion:** Administration of topical cabbage extract and egg-white once a day in second degree burn wounds enhances the healing. Nearly similar results were observed in the silver sulphadiazin group compared with cabbage extract and egg-white group.

Key Words: Healing ; Burn Wound ; Egg-White ; Brassica Oleracea L. ; Silver Sulphadiazin.

منابع

1. Scarborough J. On medications for burns in classical antiquity. Clin Plast Surg 1983; Vol. 10, No. 4, PP. 603-10.

2. Ding YL and Han CM. Recent advances in burn wound management in China. *Acta Chir Plast*, 1989; Vol. 31, No. 2, PP. 84-91.
- ۳- رجحان محمد صادق. غذا و شفا، تهران: انتشارات خیام، ۱۳۶۶. صفحات ۱۴۱-۱۳۶.
- ۴- شکوه منوچهر. خواص درمانی میوه‌جات و سبزیجات، تهران: انتشارات فرهنگ و قلم، ۱۳۷۸. صفحات ۱۹ و ۵۷-۵۴.
- ۵- رجحان محمد صادق. خوراک درمانی، ، تهران: انتشارات خیام، ۱۳۶۶. صفحات ۲۰۸-۲۰۵.
- ۶- اخوان لیلا، نوری زینب. بررسی اثر موضعی روغن مورد بر بهبود زخم سوختگی درجه ۲ موش صحرایی. پایان نامه جهت دریافت دکترای پزشکی، دانشگاه علوم پزشکی قزوین، سال ۱۳۸۲، صفحات ۲۰-۷.
7. Davis J.W.L. Challenges for the future in burn research and burn care; *Burns* 1991; Vol.17, PP.25-32
- ۸- مدنی حسین، ذوالفقاری محمداسماعیل، سلطانی ابوالقاسم، بهنام بابک. استفاده از فرمولاسیون ژل آلوه‌ در درمان ضایعات ناشی از رادیوتراپی با تابش اشعه گاما. مجله پژوهشی حکیم، سال ۱۳۷۹، شماره ۴، صفحات ۲۸۰-۲۷۴.
- ۹- زینلی نژاد حمید، رضانی محمدآرش، دهقانی محمود رضا، گرگانی نژاد محسن. مقاومت دارویی نسبت به آنتی بیوتیک‌های موضعی در مرکز سوانح و سوختگی کرمان. مجله دانشگاه علوم پزشکی گیلان، سال ۱۳۸۱، شماره ۴، صفحات ۷۴-۶۷.
- ۱۰- حسن زاده غلامرضا، قربانی رستم، اخوان لیلا، نوری زینب. بررسی اثر موضعی ترکیب روغن زیتون و برگ مورد بر بهبود زخم سوختگی درجه ۲ موش صحرایی. مجله علوم تشریح ایران، سال ۱۳۸۲، شماره ۴، صفحات ۲۸-۲۱.
- ۱۱- فلاح حسینی حسن، کاولی حقیقی مسعود، جمشیدی امیرحسین، پورحیدری غلامرضا، احمدی یکتا علی اصغر. مقایسه اثر درمانی کرم سیلور سولفادیازین، کرم گروه کل و کرم صبرزرد بر عوارض پوستی ناشی از اثر خردل گوگردی. فصلنامه گیاهان دارویی، سال ۱۳۸۱، شماره ۲، صفحات ۳۶-۲۹.
12. Isbir T, Yaylim I, Aydin M, Ozturk O, Koyuncu H, Zeybek U, Agachan B, Yilmaz H . The effects of Brassica oleraceae var capitata on epidermal glutathione and lipid peroxides in DMBA- initiated- TPA- Promoted mice; *Anticancer Res*, 2000; Vol. 20, No. 1, PP. 219-24.
13. Srivastava B, Shukla Y. Antitumour promoting activity of indole-3-carbinol in mouse skin. *Carcinogenesis Cancer Lett* 1988; Vol. 134, No. 1, PP. 91-5.
14. Mehta R G, Liu J, Constantinou A, Thomas CF et al. Cancer chemopreventive activity of brassinin, a phytoalexin from cabbage; *Carcinogenesis* 1995; Vol. 16, No. 2, PP. 399-404.
15. Chai J, Guo Z, Sheng Z. Protective effects of vitamin E on impaired neutrophil phagocytic function in patients with severe burn. *Chung Hua Cheng Hsing Shao Shang Wai Ko Tsa Chih* 1995; Vol. 11, No. 1, PP. 32-5.
16. Beijersbergen Van Henegouwen G M, Jungingr H E, de Vries H. Hydrolysis of rrr-alpha tocopherol (vitamin E acetate) in the skin and its UV protecting activity (an invivo study with the rat). *J Photochem B*. 1995; Vol. 29, PP. 45-51.