

گزارش یک مورد نادر از سل اولیه پستان

دکتر زهره آذرکار^۱ - دکتر محمود زردست^۲

^۱ استادیار گروه عفونی دانشگاه علوم پزشکی بیرجند

^۲ استادیار گروه پاتولوژی دانشگاه علوم پزشکی بیرجند

نویسنده مسؤول: دکتر زهره آذرکار- بیرجند - خیابان مدرس - مدرس ۲۳ - پلاک ۷

E-mail: azarkar@bums.ac.ir

تاریخ دریافت: ۸۳/۱۱/۱۹ - تاریخ پذیرش: ۸۴/۲/۵

چکیده

زمینه و هدف: طیف بالینی بیماری سل بسیار متغیر است. لذا بیماری سل خود را به هر شکل می‌تواند نشان دهد. در کشور ما که این بیماری شیوع نسبتاً زیادی دارد، در بسیاری از موارد جزء تشخیص افتراقی بسیاری از بیماری‌ها خواهد بود. درگیری پستان یکی از محل‌های نادر درگیری خارج ریوی است. این بیماری ممکن است اولیه یا ثانویه باشد.

روش بررسی: خانمی ۴۲ ساله مبتلا به سل اولیه پستان است که با درد و تورم در پستان سمت راست از حدود یک ماه قبل مراجعه نموده و تحت درمان آبسه پستان بصورت آنتی‌بیوتیک خوراکی و تخلیه آبسه قرار گرفته اما بهبودی نداشته است.

یافته‌ها: در موقع مراجعه بیمار دچار قرمزی و ترشح از کناره میانی پستان بود. آزمایشات پاراکلینیک و رادیوگرافی ریه طبیعی بود. در بیوپسی جراحی از پستان، گرانولوم‌های متعدد دیده شد و با تشخیص سل تحت درمان قرار گرفت و پس از ۶ ماه درمان ضد سل بهبودی کامل حاصل شد.

نتیجه‌گیری: سل پستان یک درگیری نادر است و مهم‌ترین تشخیص افتراقی آن، سرطان پستان می‌باشد. آزمایشات پاتولوژی جهت تشخیص لازم است. درمان ضد سل گاهی همراه با جراحی جهت درمان لازم است.

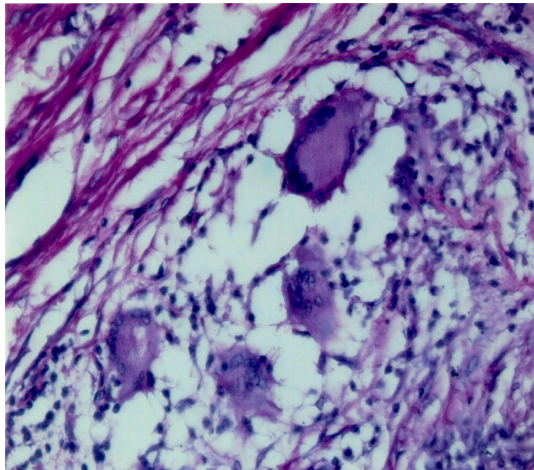
واژه‌های کلیدی: سل؛ پستان؛ آبسه؛ گرانولوم.

مقدمه

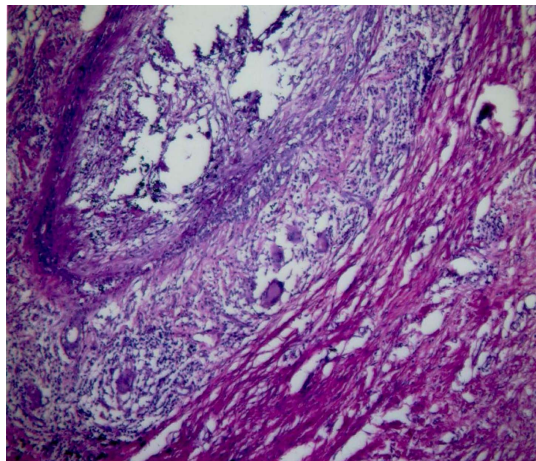
سنین بعد از یائسگی و قبل از بلوغ نیز ممکن است ایجاد شود (۱). سل پستان از اشکال خارج ریوی سل می‌باشد که با سرطان پستان اشتباه می‌شود و گاهی باعث نگرانی و ترس بیمار می‌گردد. از تشخیص‌های افتراقی دیگر، آبسه چرکی پستان و التهاب‌های گرانولوماتوز (اتوایمیون)

سل پستان بیماری نادری است که ممکن است بصورت اولیه یا ثانویه به دنبال انتشار خون یا لنفاتیک و یا از اعضای مجاور مبتلا به سل ایجاد شود. سل پستان در خانم‌های جوان ۲۰ تا ۴۰ ساله دیده می‌شود و در

تصویر ۱ و ۲: واکنش گرانولوماتوز مزمن در بافت پستان



هماتوکسیلین-ائوزین - بزرگنمایی ۴۰۰x



هماتوکسیلین-ائوزین - بزرگنمایی ۴۰x

بیمار با تشخیص سل تحت درمان رژیم ۶ ماهه
قرار گرفت و بهبودی کامل حاصل شد .

بحث

سل پستان یک درگیری نادر سل در تمام دنیا می باشد. ماستیت سلی یک کانون نادر سل خارج ریوی است و ۰/۱ تا ۰/۵ درصد تمام موارد سل را تشکیل می دهد (۴). تقریباً همه موارد سل پستان توسط مایکوباکتریوم توبرکولوز ایجاد می شود (۶-۴). بیماری کلاسیک در کشورهای غربی نادر است اما هنوز در کشورهای در حال توسعه دیده می شود و گزارش های متعددی از موارد سل پستان از سراسر جهان وجود دارد (۱، ۷). در کشور ما نیز موارد معدودی از سل پستان

می باشد (۲). مردان نیز ممکن است به سل پستان مبتلا شوند که باز هم باید از سرطان پستان افتراق داده شود (۳). بیمار مورد معرفی یکی از موارد سل اولیه پستان است که بعلت نادر بودن آن در این مقاله گزارش می شود.

شرح حال بیمار

بیمار خانمی ۴۲ ساله، خانه دار و از اهالی یکی از روستاهای طبس بود که با شکایت سردرد، درد سینه، قرمزی و تورم پستان راست، از حدود یک ماه قبل مراجعه کرده بود. بیمار در ابتدا بصورت سرپایی به پزشک مراجعه داشته است که با تشخیص آبسه تحت درمان خوراکی با سفالکسین قرار گرفته بود. پس از مصرف دارو بهبودی نداشته و متوجه خروج چرک از ناحیه متورم می شود. مجدداً به جراح زنان مراجعه کرده و با تشخیص آبسه، تخلیه چرک بصورت سرپایی انجام می گیرد که این درمان نیز برای بیمار بهبودی به همراه نداشته است. وی در هنگام مراجعه، خانمی لاغر اندام و تب دار بود؛ از کاهش وزن و تعریق شکایت داشت؛ علائم تنفسی نداشت؛ ریه ها نرمال بود؛ لنفادنوپاتی زیر بغل نداشت؛ در معاینه پستان، تورم، قرمزی و ترشح چرک وجود داشت .

در آزمایشات پاراکلینیک، CBC نرمال، رادیوگرافی ریه طبیعی و PPD منفی بود. بیمار تحت عمل جراحی قرار گرفت و بافت آلوده را برداشته و نمونه برداری انجام شد. در بیوپسی انجام شده، تجمع سلول های نوتروفیل، نکروز و ارتشاح پلازما سل و لنفوسیت و نوتروفیل و اپی تلوئید و ژانت لانگهانس فراوان و با ایجاد گرانولوم های متعدد و گاه فولیکول لنفی با مرکز زایگر نمایان بود. بافت نئوپلازیک یا دیسپلازیک دیده نشد (تصویر ۱ و ۲).

گزارش شده است. در یک مطالعه که در سال ۱۳۷۵ در مشهد انجام شد، ۳ مورد سل پستان گزارش شده است (۸). همچنین در یک بررسی در استان چهارمحال و بختیاری از ۱۷۱ مورد سل خارج ریوی در طی سال‌های ۱۳۷۰ تا ۱۳۷۸، یک مورد سل پستان در سنین بعد از یائسگی گزارش گردید (۹). در مطالعه‌ای در تهران در سال ۱۳۸۱ یک مورد سل در زمینه پرولاکتینوما گزارش شده است (۱۰).

در کشور هندوستان هنوز این بیماری شایع است و تشخیص ماستیت گرانولوماتوز در این کشور نیاز به درمان تجربی و داروی ضد سل دارد و تنها در صورت شکست درمان، باید تشخیص‌های افتراقی را مطرح نمود (۱۱). همچنین از ۲۱۵ مورد بیماری پستان در طی ۵ سال در این کشور، ۷ مورد سل (۳ درصد) گزارش شده است (۵).

ماستیت سلی بطور اولیه در زنان قبل از یائسگی است اما ممکن است زنان جوان را نیز در سن ۲۰ تا ۴۰ سالگی مبتلا کند (۲،۵). ممکن است عفونت پستان اولین تظاهر سل باشد اما این حالت، شایع نیست (۴). در گزارشاتی از کشور فرانسه و قطر، مواردی از سل اولیه پستان با تظاهراتی بصورت آبسه، گزارش شده است (۱۲،۱۳).

در بیمار ما نیز تظاهر سل در پستان بطور اولیه و به شکل عفونت پستان و آبسه تظاهر نموده است. نامبرده مبتلا به سل اولیه پستان بود و سابقه قبلی بیماری سل یا تماس با بیمار مسلول را نداشته است. در بیشتر موارد پستان ثانویه با یک کانون دیگر درگیر می‌شود. حتی اگر این کانون نامشخص باشد در بسیاری از بیماران لنفادنیت گرانولوماتوز زیر بغل بصورت یکطرفه وجود دارد (۴). سه روش مهم انتشار با سیل سل به پستان عبارتند از انتشار خونی، انتشار لنفاوی و تهاجم مستقیم.

انتشار خونی بیشتر در بیماران ایلدزی دیده می‌شود. انتقال از ریه و لنف نودهای پاراتراکتال به داخل لنف نودهای داخل پستان و سپس انتشار به لنف نودهای

ساب آرئولار از راه‌های دیگر انتقال می‌باشد. همچنین احتمال گسترش از ضایعات اولیه در ریه که دیواره قفسه سینه را درگیر و عفونت سلی از پشت پستان منشاء گرفته باشد، وجود دارد. در این موارد اگر ماموگرافی ضایعه را نشان ندهد، باید از CT اسکن استفاده شود (۴).

تلقیح مستقیم از طریق نوک پستان و از طریق مجاری شیری در زمان شیردهی وجود دارد. این بیماری ممکن است در طی حاملگی ایجاد شود که راه انتقال آن همان روش اخیر است (۴). سل در پستان به سه شکل تظاهر پیدا می‌کند: ندولار، اسکوروزی و منتشر (۴،۵).

شایع‌ترین نوع، ماستیت ندولار است. در شکل ندولار، یک توده عمدتاً بدون درد است که گاهی دردناک می‌شود. کلسیفیکاسیون وجود ندارد و ممکن است بعداً منجر به درگیری و ایجاد سینوس و زخم شود. سونوگرافی و MRI یک توده منفرد هتروژن با کپسول کیستیک نشان می‌دهد. در نوع منتشر چند کانون به هم چسبیده و همراه با لنفادنوپاتی اگزیر می‌باشد و در فرم اسکوروزینگ، بیشتر فیبروز وجود دارد تا کازئوز و کشیدگی نوک پستان یک عفونت شایع است (۴).

تشخیص سل پستان مشکل است زیرا بیماری الگوهای متفاوتی از علائم بالینی است. بر اساس مطالعه‌ای که در سال‌های ۱۹۹۹ تا ۲۰۰۱ در مصر انجام شد، از ۱۰ مورد ماستیت سلی ۶۰ درصد آن‌ها با توده، ۵۰ درصد با درد سینه، ۴۰ درصد با ترشح و ۱۰ درصد با شکایت سینوس پوستی مراجعه کرده بودند. ۳۰ درصد بیماران درگیری دو طرفه پستان داشتند. سابقه سل در ۳۰ درصد بیماران وجود داشت و درگرافی ریه در ۲۰ درصد موارد درگیری وجود داشت (۱۴). در بیمار ما درگیری یک طرفه و مهم‌ترین شکایت بیمار، یک توده دردناک در پستان بود که بتدریج فیستولیزه شده بود.

در بسیاری از موارد سل پستان با سرطان اشتباه می‌شود (۴،۱۵). در یک بررسی که در سال ۱۹۹۵ در هندوستان انجام شد، بر روی ۱۰۰ بیمار سل پستان که تشخیص اولیه آنها سرطان بود، مطالعه‌ای صورت گرفت.

اسکار پستان تغییر شکل یافته نیاز به جراحی دارد (۵) که در بعضی از موارد نیاز به برداشتن پستان می‌باشد (۵،۱۳).

بیمار ما پس از ۶ ماه درمان با رژیم RIF، INH و RZA و ETM کاملاً بهبود یافت. گزارش این مورد نشان می‌دهد که در تشخیص افتراقی توده های پستان در کشور ما، سل پستان نیز باید در نظر گرفته شود.

تشکر و قدردانی

از همکاری جراح محترم آقای دکتر ایرج نجاتی صمیمانه تشکر می‌شود.

شایع‌ترین تظاهر این بیماران، وجود یک توده با یا بدون زخم بود. یک سوم بیماران درگیری غدد لنفاوی زیر بغل داشتند و ضایعات سلی بصورت ماستیت ندولار، ماستیت منتشر و ضایعات اسکروزینگ مشابه فیبروآدنوما، کارسینوما و ماستیت فیروکیستیک تظاهر پیدا کرده بودند (۱۵). تشخیص نهایی سل پستان با بیوپسی اکسیزیونال و بررسی پاتولوژی داده می‌شود که ضایعه گرانولوماتوز با یا بدون نکروز کازنوز دیده می‌شود. در بیشتر موارد کشت و اسمیراسید فاست، منفی است. در پاتولوژی ضایعات گرانولوماتوز از علل دیگر قابل افتراق است (۴). ماستیت سلی با درمان ضد سل بهبود می‌یابد. بیماران به حداقل ۶ ماه درمان ضد سل و حداقل ۲ سال پیگیری نیاز دارند (۱۷-۱۵).

Primary tuberculosis of the breast: a case report

Dr. Zoherh Azarkar¹, Dr. MAhmoed Zardast²

¹Assistant professor of Infectious diseases, Birjand University of Medical Sciences, Birjand, Iran

²Assistant professor of Pathology, Birjand University of Medical Sciences, Birjand, Iran

Correspondence: Dr. Zoherh Azarkar, Ghaffari Ave., Birjand University of Medical Sciences, Birjand, Iran

E-mail: azarkar@bums.ac.ir

Abstract

Background and Purpose: Clinical appearance of tuberculosis is very variable and it may be presented with any form. Tuberculosis, in Iran, is a very common disease and it is differential diagnosis of many diseases. Mammary Tuberculosis is a rare site of extrapulmonary TB. It may be primary or secondary.

The patient: A 42-year old woman, presented with breast swelling, pain and Skin ulcer of one month earlier was treated with surgery and antibiotic therapy for breast abscess without success.

Methods: When she presented, she complained of erythema and discharge of med. Lateral of breast. Para-clinic tests and Chest-X-Ray was normal. All nectotic tissue was removed and biopsy was done. Pathology provided the diagnosis of Tuberculosis. An anti-Tuberculosis regimen was prescribed for 6 months.

Conclusion: Tuberculosis is rarely localized in the breast. The main differential diagnosis is breast cancer. Pathology examination is required for diagnosis. Successful treatment is a combination of antituberculous drug therapy with the removal of infected breast tissue.

Key words: Tuberculosis; Breast; Abscess; Granuloma.

References

1. Juan R, Ackerman S. Surgical Pathology (8th ed). St. Louis: Mosby, 1996; pp. 1197-8.
2. Gons TQ. Tuberculosis of the breast. Zhonghua J He huxi Za Zhi. 1989; 12(6): 336-7; pp. 380-1.
3. Remero C, Carreira C, Piot J, et al. Percutaneous Treatment of breast tuberculosis abscess. Eur Radial J. 2000; 19(3): pp. 531- 3.
4. Rosen P. Rosen's Breast Pathology (2nd ed). Lippincott: Willams & Wilkins. 2001; pp. 70 -2.
5. Hughes LE, Mansel RE, Webster. D.Y.T. Benign Disorders and diseases of the breast concepts and clinic. Management (2nd ed). W.B. Saunders. 2000; pp. 90 -2.
6. Thompson KS, Donzelli J, Yensen y, et al. Breast and cutaneous mycobacteriosis: diagnosis by fine-needle aspiration biopsy. Diasn cytopathol. 1997; 17(1): pp. 45-9.
7. Martinez - Parry D, Nevado - Santos M, Melendez - Guerrero B, et al. Utility of fine -needle aspiration in the diagnosis of granuloma lesions of the breast. Diagn cytopathol. 1997; 17(2): pp. 108-14.
- ۸- فرخ تهرانی دنیا، مهربابی مصطفی. عفونت مایکوباکتریایی پستان و گزارش سه مورد آن. مجله دانشکده پزشکی مشهد، ۱۳۷۵، سال ۲۹، شماره ۵۳، صفحات ۹۳ - ۸۶.
- ۹- مردانی مسعود، نوریان سید ابراهیم. گزارش یک مورد سل پستان. مجله دانشگاه علوم پزشکی و خدمات بهداشتی درمانی قزوین، ۱۳۸۰، شماره ۱۸، صفحات ۸۴ - ۸۱.
- ۱۰- قربانی غلامعلی، توکلی فاطمه. گزارش یک مورد سل پستان در بیمار با سابقه پرولاکتینوما. فصلنامه باروری و ناباروری. ۱۳۸۱، سال سوم، شماره ۱۰، صفحات ۶۸ - ۶۴.
11. Gupta D, Rajwanshi A, Gupta SK, Nijhawan R, et al. Fine needle aspiration cytology in the diagnosis of tuberculous mastitis. Acta cytol. 1999; 43(2): pp. 191- 4.
12. Wong Chen F, Robledo Gonzales D, Barreto Redas O, Guzman Patraco C. Breat tuberculosis: A case report and a review of literature. Ginecol obstet Mex. 1997; 65: pp. 92-5.
13. Al- Marri MR, Almosleh A, Almoslmani Y. Primary tuberculosis of Breast in Qatar: Ten year experience and review of the literature. Eur J sury. 2000; 166(9): pp. 687-90.
14. Sakr AA, Fawzy RK, Fadaly G, Baky MA. Mammographic and sonographic features of tuberculous mastitis. Radio. 2004; 51(1): pp. 54-60.
15. Shinde SR, Chandawarkar Ry, Deshmukh Sp. Tuberculosis of the breast masquerading as carcinoma: a study of 100 patients. World J Surg. 1995; 19(3): pp. 379-81.
16. Bonnet P, Fastez J. Breast tuberculosis: a proposal of a case. Acta-chir belg. 1987; 87(5): pp. 304-6.
17. Wogeik A, Spilavewicz A. Tuberculosis of the breast. Pneamonol Pol. 1989; 57(5): pp. 315-7.