

## گزارش موردی

# ورود قطعه شکسته شده لوله تراکئوستومی به برونش چپ، گزارش یک مورد نادر

جواد گنجلو<sup>۱</sup>، عبدالقادر عصاررودی<sup>۲</sup>، مجتبی راد<sup>۳</sup>

<sup>۱</sup> عضو هیأت علمی گروه پرستاری، دانشکده پرستاری و مامایی، دانشگاه علوم پزشکی سبزوار، سبزوار، ایران  
<sup>۲</sup> عضو هیأت علمی گروه پرستاری، دانشکده پرستاری و مامایی، دانشگاه علوم پزشکی سبزوار، سبزوار، ایران  
<sup>۳</sup> عضو هیأت علمی گروه پرستاری، دانشکده پرستاری و مامایی، دانشگاه علوم پزشکی سبزوار، سبزوار، ایران

نشانی نویسنده مسئول: دانشگاه علوم پزشکی سبزوار، دانشکده پرستاری و مامایی، گروه پرستاری، عبدالقادر عصاررودی  
E-mail: ghaderassar@yahoo.com

وصول: ۹۱/۵/۱۲، اصلاح: ۹۱/۶/۲۵، پذیرش: ۹۱/۸/۶

## چکیده

**زمینه و هدف:** تراکئوستومی به عنوان روش انتخابی دوم جهت رسیدگی به انسدادهای دستگاه تنفس فوقانی پس از انتوباسیون ترانس لارنژیال بوده که بیشتر در بیمارانی که نیازمند تهویه طولانی مدت هستند انجام می شود. این مقاله یک عارضه شایع شکستن لوله تراکئوستومی و ورود آن به برونش اصلی چپ را گزارش می کند.

**معرفی بیمار:** بیمار مردی ۷۴ ساله که با تشخیص هماتوم وسیع لوب فرونتال راست تحت عمل جراحی کرانیوتومی، تخلیه و فشاربرداری هماتوم قرار گرفته است. لوله تراکئوستومی فلزی بیمار به شکلی ناشایع شکسته و به طور غیر معمول وارد برونش چپ شده است و با تشخیص به موقع پرسنل ICU، قطعه شکسته شده توسط متخصص ENT با برونکوسکوپی سخت خارج گردید.

**نتیجه گیری:** شکستن لوله تراکئوستومی یکی از عوارض نادر بوده که باید با بررسی دقیق لوله ها پیش از جای گذاری آنها و به کارگیری لوله های تراکئوستومی استاندارد از وقوع آن پیشگیری کرد.

**واژه های کلیدی:** لوله تراکئوستومی، برونش چپ، مورد نادر.

## مقدمه

باز (Open surgery) و روش تراکئوستومی از طریق پوست (Percutaneous dilational tracheotomy) انجام می شود. در اوایل دهه ۱۹۰۰ Chevalier Jacksons روش جراحی باز را گسترش داد، اما طی ۱۵ سال گذشته، استفاده از روش پرکوتانئوس افزایش یافته است (۴). در حال حاضر انتوباسیون اندوتراکئال به دلیل سهولت و

تراکئوستومی (Tracheostomy)، ایجاد روزنه و لوله گذاری نای از گردن با هدف تسهیل عبور هوا یا کشیدن ترشحات است (۱) که تاریخچه آن به قبل از میلاد مسیح باز می گردد (۲) و اولین بار توسط یونانیان ابداع شد (۳). امروزه تراکئوستومی به دو روش جراحی

عوارض کمتر، اولین خط درمانی جهت رسیدگی به انسدادهای دستگاه تنفس فوقانی می باشد و تراکتوستومی به عنوان روش انتخابی دوم بوده، بیشتر در بیمارانی انجام می شود که نیازمند تهویه طولانی مدت یا دائمی هستند و ادامه انتوباسیون در این بیماران با عوارض جدی همراه خواهد شد (۳).

مزایای تراکتوستومی به انتوباسیون ترانس لارنژیال عبارت از امکان صحبت کردن بیمار، که این امر باعث کاهش اضطراب بیمار و احساس بهبودی بیشتر در وی می گردد، امکان بلع و دریافت مواد غذایی از طریق خوراکی (۵،۶)، سهولت در تخلیه ترشحات، جلوگیری از آسیب حنجره، تحریک کمتر واکنش سرفه و کاهش فضای مرده تنفسی و امکان استفاده راحت تر از دستگاه تهویه مکانیکی می باشد (۷). نیاز کمتر به کاربرد داروهای آرام بخش در بیماران تراکتوستومی، آسودگی بیشتر و آرتیاسیون کمتری برای بیماران فراهم می کند (۸). علاوه بر این، تراکتوستومی امکان تحرک بیشتری برای بیمار فراهم می سازد و حتی اجازه خروج از بستر را برای بیمار فراهم می سازد و در نهایت نسبت به انتوباسیون ترانس لارنژیال، راه هوایی مطمئن تری است (۹).

البته عوارض زیادی نیز به دنبال این مداخله جراحی گزارش شده است. در کتاب های مرجع برحسب فاصله زمانی بین اقدام تا آغاز عوارض، آن را به عوارض حین عمل، زودرس و دیررس تقسیم می کنند. شیوع عوارض در محدوده ۴۰-۵ درصد گزارش شده است. شایع ترین عوارض جدی زودرس، خونریزی (۳/۷ درصد) بوده و سپس انسداد لوله (۲/۷ درصد) و جابجایی لوله (۱/۵ درصد) است. شیوع پنوموتوراکس، تنگی تراشه و فیستول تراکتوفارنژیال از دیگر عوارض نادرتر تراکتوستومی است و در کمتر از یک درصد موارد گزارش شده است (۱۰).

### معرفی بیمار

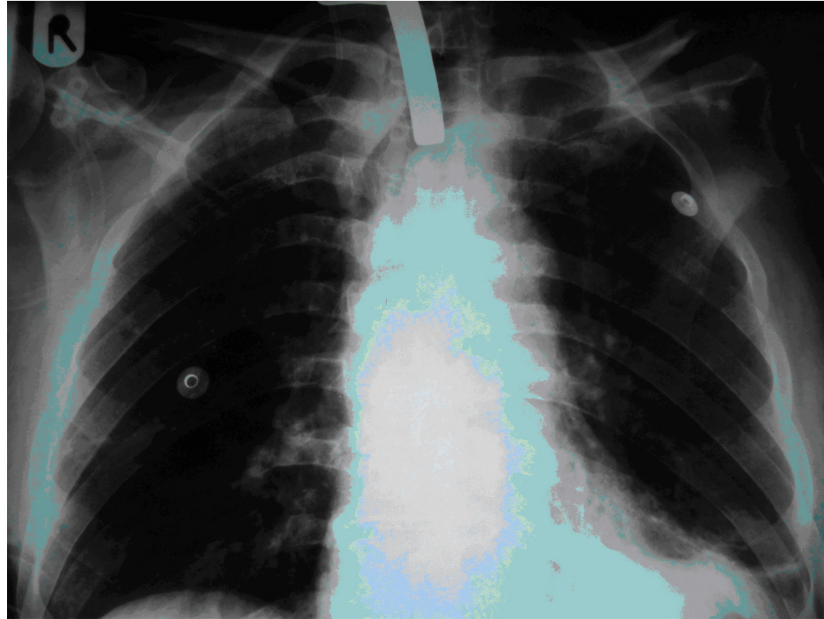
بیمار آقای ۷۴ ساله، در تاریخ هجدهم اسفند ماه

سال ۱۳۹۰، به دنبال کاهش سطح هوشیاری از شب قبل، از طریق اورژانس ۱۱۵، به سرویس داخلی اورژانس بیمارستان واسعی سبزوار منتقل گردید. پس از انجام اقدامات درمانی و مراقبتی اولیه با انجام مشاوره تخصصی جراحی اعصاب، با تشخیص هماتوم وسیع لوب فرونتال راست، GCS=8، مردمک راست راکتیو و عدم امکان ارزیابی مردمک چپ به علت کاتاراکت، PR=90/min، Bp=190/110mmHg، به سرویس جراحی اعصاب بیمارستان امدادی شهید بهشتی منتقل گردید.

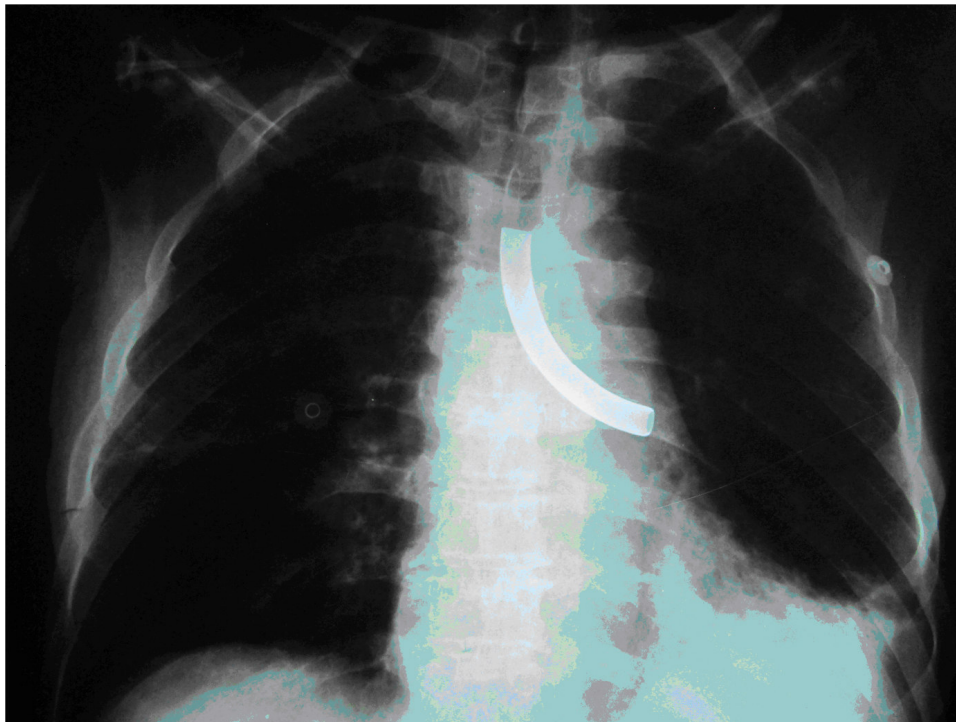
در CT Scan اولیه بیمار، شواهدی از خونریزی داخل مغزی (ICH) وسیع لوب فرونتال راست، خونریزی داخل بطن های مغزی (IVH) به همراه هیدروسفالی، مطرح گردید. همچنین یک ناحیه هایپودانس به علت ضایعه قدیمی در ناحیه فرونتال راست مشاهده گردید که ناشی از جراحی سر بیمار، در دو سال پیش بوده است. بیمار سابقه پرفشاری خون نیز داشته است. در رادیوگرافی قفسه صدری بیمار، کلاپس کامل لوب تحتانی ریه چپ تشخیص داده شد. بعد از ظهر همان روز به اتاق عمل منتقل و تحت عمل جراحی کرانیوتومی، تخلیه و فشاربرداری هماتوم قرار گرفت. بیمار با GCS=3، ونتیلاتور پرتابل، یک درن در سر، Chest Tube و لوله تراکتوستومی از اتاق عمل خارج و به بخش ICU منتقل گردید (تصویر ۱).

در تاریخ بیستم اسفند ماه کدورت قاعده ریه چپ و کلاپس کامل لوب تحتانی ریه چپ گزارش شد. Tap پلور تحت گاید سونوگرافی انجام شد، ولی به علت کم بودن مایع ناموفق بود. Chest Tube در تاریخ ششم فروردین ماه خارج گردید. در طول مدت بستری بیمار، یک نوبت مشاوره قلب و عروق جهت اختلالات ریتم بیمار انجام شد که اقدامات توصیه شده، مؤثر بود. ده جلسه فیزیوتراپی تنفسی و چهار اندام نیز برای بیمار انجام شد.

در تاریخ نوزدهم اسفند ماه به علت لکوسیتوز،



تصویر ۱: رادیوگرافی قفسه صدری بیمار پس از تراکتوستومی



تصویر ۲: رادیوگرافی قفسه صدری بیمار پس از ورود قطعه شکسته شده به داخل برونش چپ

Scan کنترل انجام شد که خوشبختانه جذب هماتوم گزارش گردید.

متأسفانه در همان روز لوله تراکتوستومی از محل اتصال لوله به لبه‌های خارجی (Flange) شکسته و به درون تراشه وارد شده و به‌طور غیرمعمول و نادر در برونش چپ قرار می‌گیرد (تصویر ۲). تشخیص این

بدون تب و ترشحات، مشاوره عفونی انجام شد و آنتی-بیوتیک‌های سفتریاکسون و سیپروفلوکساسین تجویز گردید. در تاریخ بیست و چهارم اسفند ماه مشاوره عفونی مجدد به‌علت لکوسیتوز (WBC:17600)، تب و ترشحات غلیظ انجام و کلیندامایسین به دستورات قبل اضافه شد. در تاریخ بیست و یکم فروردین ماه ۱۳۹۱، CT

عارضه بسیار نادر به سرعت صورت گرفته و بیمار تحت بیهوشی عمومی در اتاق عمل قرار گرفته و قطعه شکسته شده با استفاده از برونکوسکوپی سخت ( Rigid Bronchoscopy) به وسیله متخصص ENT خارج گردید.

## بحث

با وجود مزایای فراوان تراکتوستومی نسبت به انتوباسیون ترانس لارنژیال، می‌بایستی همواره متوجه عوارض و خطرات عمل تراکتوستومی نیز بود.

در مروری بر متون پزشکی طی سال های ۲۰۱۰-۱۹۶۰، ۴۱ مورد شکستگی لوله تراکتوستومی گزارش شده است. ۸ مورد از این گزارشات در کشورهای پیشرفته و ۱۱ مورد مربوط به گروه کودکان بوده است. نکته قابل توجه این که اغلب لوله‌های شکسته، جدید و فلزی و فقط ۱۱ مورد از جنس PVC بودند. محل شکستگی آن‌ها در اکثر موارد مربوط به محل اتصال لوله به لبه‌های خارجی (Flange) بوده است و هیچ‌یک از آن‌ها منجر به مرگ بیمار نشده است. نکته قابل تأمل دیگر این که، در اکثر این موارد لوله شکسته به برونش راست وارد شده است و فقط در موارد اندکی آن هم در کودکان به برونش چپ وارد شده است (۱۰).

عوامل گوناگونی را در خوردگی لوله‌های تراشه و متعاقب آن، شکستگی لوله دخیل دانسته‌اند. که از آن جمله می‌توان به تنگی سوراخ تراشه، التهاب، افزایش ترشحات، کلونیزاسیون میکروبی اطراف لوله، ترشحات قلیایی تراشه، عوامل مکانیکی همچون خارج کردن و وارد کردن مکرر لوله، استفاده از نسبت بالای مس در ترکیب لوله تراکتوستومی و در نهایت محلول‌های تمیزکننده دانست (۱۰).

در بیمار مورد نظر لوله تراکتوستومی فلزی حدوداً یک ماه پس از استفاده شکسته شده است که زمان نسبتاً کوتاهی است این عارضه در اکثر گزارش‌ها چند ماه تا چند سال پس از استفاده رخ می‌دهد است به‌عنوان مثال در

گزارش نعمتی و همکاران پس از ۱۴ ماه گزارش شده است (۱۰). تنها در ۵ مورد در جهان لوله‌های تراکتوستومی تازه شکسته شده‌اند که دلیل این تفاوت هر کدام از علل ذکر شده در فوق می‌تواند باشد که در نهایت نشان‌دهنده عدم توجه کافی به این عارضه می‌باشد که دلیل اصلی آن نیز ذکر نشدن این عارضه به‌عنوان یکی از عوارض تراکتوستومی در کتاب‌های مرجع می‌باشد بنابراین توصیه می‌شود که:

- ۱- احتمال شکستن لوله‌های تراکتوستومی در کتب مرجع به‌عنوان یکی از عوارض ذکر شود.
- ۲- پرستاران و پزشکان محترم به سوی مراقبت‌های مبتنی بر شواهد (Evidence Base) روی آورده تا به این روش با جدیدترین مطالب علمی آشنا شده و آن را در ارائه مراقبت‌هایشان به کار بندند.
- ۳- پی‌گیری‌های مکرر توسط پرستار و پزشک صورت گیرد.
- ۴- لوله‌های تراکتوستومی به موقع تعویض گردند. هر ۲۸-۳۰ روز برای لوله‌های دو کانولایی و ۷-۱۰ روز برای لوله‌های تک کانولایی (۱۱).
- ۵- استفاده از لوله‌های استاندارد و توجه به راهنمای کارخانه سازنده.
- ۶- اقدامات کنترل عفونت به‌خصوص دقت در تعویض پانسمان لوله تراکتوستومی.
- ۷- تخلیه به‌موقع ترشحات تراشه
- ۸- دقت در جراحی تراکتوستومی
- ۹- شستشوی لوله‌ها با محلول‌هایی که خاصیت خوردگی نداشته و یا حداقل این خاصیت را داشته باشند.
- ۱۰- دقت در خارج کردن و وارد کردن لوله تراکتوستومی

## تقدیر و تشکر

بدین‌وسیله از تمامی مسئولین و همکاران

بیمارستان امداد شهید دکتر بهشتی سبزوار، به خصوص  
 سرپرستار و همکاران محترم بخش ICU ، متخصصین  
 محترم جراحی مغز و اعصاب و ENT تشکر و قدردانی  
 می‌گردد.

## References

1. Mofateh MR, Golboei Mosavi SH. Epidemiology of Tracheostomy cases in Birjand Hospitals during 2000-2007. *Journal of Birjand University of Medical Sciences*. 2010; 17(3(44)): 221-227. (Persian)
2. Daudia A, Gibbin KP. Management of tracheostomy. *Current Paediatrics*. 2006; 16(4): 225-9.
3. Liao L, Myers J, Johnston J, Corneille M, Danielson D, Dent D, Stewart R, Pruitt B, Root HD, Cohn S. Percutaneous tracheostomy: one center's experience with a new modality. *Am J Surg*. 2005; 190(6): 923-6.
4. Higgins KM, Punthakee X. Meta-analysis comparison of open versus percutaneous tracheostomy. *Laryngoscope*. 2007; 117(3): 447-54.
5. Godwin JE, Heffner JE. Special critical care considerations in tracheostomy management. *Clin Chest Med*. 1991;12(3): 573-83.
6. Murray KA, Brzozowski LA. Swallowing in patients with tracheotomies. *AACN Clin Issues*. 1998; 9(3): 416-26.
7. Soheilipour S, Sonbolestan SM, Ataie M. Evaluation of Distribution of Tracheotomy cases According Age, sex, Indication in surgery and complications. *Iranian Journal of otorhinolaryngology* 2004; 16(3): 14-7.(Persian)
8. Nieszkowska A, Combes A, Luyt CE, Ksibi H, Trouillet JL, Gibert C, Chastre J. Impact of tracheotomy on sedative administration, sedation level, and comfort of mechanically ventilated intensive care unit patients. *Crit Care Med*. 2005; 33(11): 2527-33.
9. Combes A, Luyt CE, Nieszkowska A, Trouillet JL, Gibert C, Chastre J. Is tracheostomy associated with better outcomes for patients requiring long-term mechanical ventilation? *Crit Care Med*. 2007; 35(3): 802-7.
10. Nemat SH, Morzban SH, Koosha N, Kerdari H. Fractured Tracheostomy Tube Migrating into the TracheoBronchial Tree: A Rare Complication. *Journal of Guilan University of Medical Sciences* 2010: 74: 108-15. (Persian)
11. Russell C, Matta B. *Tracheostomy: A Multi-professional handbook*. Cambridge: Cambridge. 2004. 242-4.

# Entering the fractured tracheotomy tube into the left bronchus, A Case Report

*Ganjloo J., MSc*

Faculty of Nursing & Midwifery, Sabzevar University of Medical Sciences, Sabzevar, Iran

*Assarroudi A., MSc*

Corresponding Author, Faculty of Nursing & Midwifery, Sabzevar University of Medical Sciences, Sabzevar, Iran

*Rad M., MSc*

Faculty of Nursing & Midwifery, Sabzevar University of Medical Sciences, Sabzevar, Iran

**Received:02/08/2012, Revised:15/09/2012, Accepted:27/10/2012**

---

## Corresponding author:

Abdolghader Assarroudi, Sabzevar  
University of Medical Sciences,  
Sabzevar, Iran  
E-mail: ghaderassar@yahoo.com

## Abstract

**Background and Purpose:** Tracheostomy is a second selective approach to management the upper respiratory tract obstructions after intubation and used in patients who require long-term ventilation. This article reports a rare complication, entering the fractured tracheostomy tube into the left bronchus.

**The Patient:** A 74-year-old man with a large hematoma in the right frontal lobe, Craniotomy surgery and evacuated of hematoma was done. A Patient's metal tracheostomy tube fractured and entered into the left bronchus that is a rare complication. The ICU staff immediately recognized and ENT specialist removed the fractured tube with rigid bronchoscopy.

**Conclusion:** Fracturing of the Tracheostomy tube is one of the rare complications that need careful examination before the tubes used and applying the standard tracheostomy tube Should be considered.

**Key words:** *Tracheostomy tube, the left bronchus, Case report*