

بررسی پردازش عصب شناختی ریتم در موسیقی دستگاهی ایران با استفاده از روش‌های تصویربرداری از مغز

فرزانه پولادی*
دانشکده روان‌شناسی، دانشگاه تهران
دکتر جواد حاتمی
دانشکده روان‌شناسی، دانشگاه تهران
دکتر محمدعلی عقابیان
دانشگاه علوم پزشکی، دانشگاه تهران
دکتر علی زاده‌محمدی
پژوهشکده خانواده، دانشگاه شهید بهشتی

هدف: بررسی نحوه پردازش ریتم در موسیقی دستگاهی ایران با استفاده از fMRI. **روش:** به ۱۲ نفر موسیقی‌دان راست‌دست با حدود سنی ۲۰-۳۰ سال قطعاتی از دستگاه ماهور به دو شکل ریتمیک و غیرریتمیک و با ترتیب تصادفی ارائه و میزان افزایش فعالیت نواحی مختلف مغزی آنها بررسی شد. **یافته‌ها:** نواحی خاص از مغز هنگام آرایه هر یک از قطعات ماهور ریتمیک و غیرریتمیک فعال می‌شود. بیشترین میزان فعالیت هنگام آرایه قطعات ماهور غیرریتمیک در نیمکره راست و در نواحی شکنج پیشانی میانی، پلنیوم گیجگاهی و شکنج گیجگاهی فوقانی مشاهده شد. قطعات ماهور ریتمیک نیز موجب افزایش فعالیت نیمکره چپ به ویژه نواحی آمیگدال قطب پیشانی، قشر مخ حذقی، بخش قدامی شکنج گیجگاهی میانی و قشر اولیه حرکتی شد. **نتیجه‌گیری:** بر اساس یافته‌های پژوهش می‌توان نتیجه گرفت، جانبی شدن نقش مهمی در درک ریتم دارد. بر اساس مدل سلسله‌مراتبی نیز می‌توان داده‌ها را تفسیر کرد، به این معنا که هر اندازه موسیقی دارای عناصر پیچیده‌تر چون ریتم باشد، سطوح بالاتری از مغز را فعال می‌کند.

* نشانی تماس: تهران، پل گیشا، دانشکده روان‌شناسی و علوم تربیتی، گروه روان‌شناسی
Email: farzanep66@yahoo.com

کلیدواژه‌ها: موسیقی دستگاهی ایران، ریتم، مغز، تصویربرداری عملکردی با تقویت مغناطیسی

Investigation the Neurological Processing of Rhythm in Persian Dastgah Music Using Neuroimaging Techniques

Objective: The investigation of rhythm processing in Iranian "Dastgah" music using fMRI. **Method:** 12 right handed musicians with the age range of 20-30 years listened to rhythmic and non-rhythmic pieces of Mahour Dastgah in a random order, and their brain activation was measured. **Results:** Pieces of rhythmic and non-rhythmic Mahour activated specific parts of the brain. The regions most activated during non-rhythmic Mahour pieces included right middle frontal gyrus, right planum temporal, and right superior temporal gyrus. Also, rhythmic Mahour pieces activated left Amygdala, left frontal pole, left orbitofrontal cortex, left middle temporal gyrus, and left primary motor cortex. **Conclusion:** Based on the findings of the present study, it could be concluded that laterality plays an important role in the appreciation of rhythm. The data can be also interpreted based on the hierarchical model, meaning that music possessing a higher level of complex factors such as rhythm, is processed in higher levels of the brain.

Farzane Pouladi
Tehran University
Javad Hatami
Tehran University
Mohammad Ali Oghabian
Tehran University
Ali Zadeh Mohammadi
Beheshti University

Keywords: Persian Dastgah Music, Rhythm, brain, fMRI

Email: farzanep66@yahoo.com

مقدمه

نیمکره به متغیر زمانی پاسخ می‌دهد؛ و بخش قدامی ناحیه گنجگاهی فوقانی^{۲۶}، به طور دو طرفه، به متغیر مکانی نت پاسخ می‌دهد. دوم، پاسخ به عناصر زمانی با افزایش فعالیت نیمکره چپ و پاسخ به عناصر مکانی با فعالیت بیشتر نیمکره راست همراه است. این یافته مؤید آن است که قشر شنوایی نیمکره چپ به پردازش زمانی سریع و نیمکره راست به پردازش مکانی تخصیص یافته است.

بررسی‌های انجام شده در افراد غیر موسیقی‌دان نیز تفاوت در جانبی شدن نیمکره‌ای را نشان داده است؛ به این معنا که در پردازش ملودی، نیمکره راست (زاتر، ۲۰۰۱)، و در پردازش ریتم نیمکره چپ (سامسون^{۲۷}، ارل^{۲۸} و بولاک^{۲۹}، ۲۰۰۱) غالب است. برخی گزارش‌ها نشان داده‌اند که پردازش ملودی با افزایش بیشتر فعالیت نیمکره چپ موسیقی‌دان‌ها همراه است (اونیشی^{۳۰} و همکاران، ۲۰۰۱).

در مطالعه‌ای دیگر، پردازش ریتم و ملودی در کودکان بررسی شد. تحلیل این مطالعه نشان داد که بخش قدامی شکنج گنجگاهی فوقانی^{۳۱} نیمکره راست و همچنین نواحی قدامی و تحتانی قشر شنوایی اولیه، هنگام پردازش ملودی بیشتر از زمان پردازش ریتم فعال می‌شود. بر اساس یافته‌های این مطالعه، تخصیص نیمکره‌ای پردازش ریتم و ملودی با افزایش سن رشد می‌کند (اوری^{۳۲}، نرتن^{۳۳}، کرونین^{۳۴}، وینر^{۳۵} و اشلاق^{۳۶}، ۲۰۰۵).

بررسی نحوه پردازش ریتم و ملودی در مغز حاکی از آن است که در طول پردازش ریتم، علاوه بر مسئله جانبی شدن،

مطالعات عصب‌شناختی نشان داده‌اند که موسیقی ابزار باارزشی برای بررسی سیستم مغز انسان است (پرتز^۱ و زاتر^۲، ۲۰۰۴). هر محرک موسیقایی در بردارنده عناصر متعددی است که مجموعاً باعث شکل‌گیری نوعی ادراک موسیقایی در شنونده می‌شوند. این عناصر شامل وزن، ریتم، مد، مدلاسیون و تن است، که از میان آنها ریتم و ملودی نقش مهم‌تری دارند (کرومهاوسل^۳، ۲۰۰۰؛ ساتو^۴، تاکدا^۵ و کوزوهارا^۶، ۲۰۰۷؛ پترو^۷، لاگانارو^۸، لیمان^۹ و اشنایدر^{۱۰}، ۲۰۰۴).

الگوی فواصل زمانی درون یک عبارت موسیقی را ضرب می‌گویند که موجب درک ریتم می‌شود (زاتر، چن^{۱۱} و پنهنون^{۱۲}، ۲۰۰۷). ملودی نیز توالی زیرایی موسیقی است که باعث شکل‌گیری عبارت موسیقایی می‌شود. اگرچه ملودی در زمان ساخته می‌شود و به نوعی ساختار و عبارت زمانی خود را دارد، ولی مشخصه اصلی آن، ارتباط یک نت با نت بعدی است (لیمب^{۱۳}، ۲۰۰۶). در ملودی، فاصله مکان سر نت کلید مضراب‌ساز را مشخص می‌کند. عناصر مختلف نت، همچون ساقه^{۱۴} و پرچم^{۱۵} نیز تعیین‌کننده زمان هر ضربه مضراب و نوع ریتم هستند. وقتی موسیقی اجرا و دریافت می‌شود، ما جنبه‌های ملودیک و ریتمیک آن را به صورت یک کل واحد ادراک می‌کنیم، اگرچه بر اساس مطالعات بالینی و فیزیولوژی روان^{۱۶}، این دو عامل، در زمان تولید و ادراک موسیقی، به صورت مستقل پردازش می‌شوند (بنگسون^{۱۷} و آلن^{۱۸}، ۲۰۰۶).

در مطالعات انجام شده درباره نحوه پردازش ریتم و ملودی در مغز، بر اهمیت جانبی شدن^{۱۹} و نقش آن بسیار تأکید شده است. براساس این مدل، نیمکره راست در پردازش ملودی (زاتر، ۲۰۰۱؛ جانرود^{۲۰}، پنهان^{۲۱} و زاتر، ۲۰۰۰) و نیمکره چپ در پردازش ریتم (پلک^{۲۲} و کرتز^{۲۳}، ۱۹۹۳) دخالت می‌کند. مطالعه زاتر و بلین^{۲۴} (۲۰۰۱) که در آن پردازش زمانی و مکانی تن موسیقی در سطح قشر شنوایی^{۲۵} مقایسه شد، نشان داد که اولاً، قشر شنوایی در هر دو

1- Peretz	2- Zatorre
3- Krumhansl	4- Satoh
5- Takeda	6- Kuzuhara
7- Pietro	8- Laganaro
9- Leemann	10- Schnider
11- Chen	12- Penhune
13- Limb	14- stem
15- flag	16- Psychophysiology
17- Bengtsson	18- Ullén
19- laterality	20- Johnsrude
21- Penhune	22- Polk
23- Kertesz	24- Belin
25- aditory cortex	26- superior temporal
27- Samson	28- Ehrle
29- Baulac	30- Ohnishi
31- superior temporal gyrus	32- Overy
33- Norton	34- Cronin
35- Winner	36- Schlaug

عناصر اصلی موسیقی چون ریتم و ملودی، وجوه مشترک انواع موسیقی (فولکور، ملی، شرقی و یا غربی) هستند، اما بیان ریتمیک و به خصوص ملودیک، وجه تمایز آنهاست. مهم ترین چیزی که موسیقی ایرانی را از موسیقی غربی متمایز می کند، تفاوت در فواصل آن است که موجب شکل گیری هفت دستگاه و پنج آواز در موسیقی ایرانی و دو گام مینور و ماژور در موسیقی غربی می شود. بیان ریتمیک فواصل، تفاوت دیگری را مطرح می کند که شکل دهنده مهم ترین ویژگی موسیقی دستخاهی ایرانی؛ یعنی آوازه است. آواز اساس موسیقی ایرانی و نداشتن ضرب یکی از ویژگی های مهم آن است. همین مقید نبودن به ضرب و ریتم معین، نوازندگان و خوانندگان را به بداهه نوازی و بداهه خوانی عادت داده است (خالقی، ۱۳۸۱).

بیشتر موسیقی ایرانی، به جز چند گوشه مختصر در هر دستگاه که دارای ریتم های مشخص هستند، از قطعات بی وزنی تشکیل شده که تعریف معمول ریتم را ندارند که این خود بیانگر اهمیت این گوشه ها در متن موسیقی ملی ماست. با توجه به این مهم و با در نظر گرفتن اهمیت موسیقی دستخاهی ایرانی، به عنوان یک موسیقی فرهنگی و بومی، در این مطالعه سعی شد تأثیرات ریتم در موسیقی دستخاهی ایرانی بررسی شود. بنابراین، با توجه به تحقیقات انجام شده، فرض این است که قطعاتی که عنصر اصلی آن ریتم است، متناسب با الگوی جانبی شدن نیمکره ای، موجب فعالیت نواحی مختلف مغز می شود.

نمونه مورد مطالعه این پژوهش، ۱۲ موسیقی دان (نه مرد و سه زن) راست دست ۲۰ تا ۳۰ ساله با میانگین سنی ۲۶ سال بود. این افراد دست کم به مدت هشت سال یکی از سازهای ملودیک ایرانی را نواخته و با ردیف دستخاهی میرزا عبدالله کاملاً آشنا بودند.

مناطق مغزی هم فعال می شوند. در این راستا، در مطالعه ای که در آن از روش های تصویربرداری از مغز استفاده شد، تمایز ریتم و ملودی به وسیله ۱۱ پدیده بررسی شد که نتایج حاکی از آن بود که در پردازش اطلاعات ملودیک، نواحی میانی لب پس سری^۱، بخش قدامی قشر سینگولیت^۲، پوتامن^۳ و مخچه^۴؛ و در پردازش اطلاعات ریتمیک، نواحی دوطرفه پس سری، ناحیه تحتانی قشر گیجگاهی^۵، شکنج سوپرامارجینال نیمکره چپ^۶، نواحی تحتانی و پشتی شکنج پیشانی نیمکره چپ^۷، هسته کودیت^۸ و مخچه نقش نقش دارند (بنگسون و آلن، ۲۰۰۶).

مطالعه بیماران دارای ضایعات مرتبط با قشر پیش حرکتی^۹ و نواحی حرکتی تکمیلی^{۱۰}، درگیری نواحی حرکتی همچون تکمیلی حرکتی، قشر پیش حرکتی و قشر آهیانه ای^{۱۱}، ادراک و تولید ریتم را آشکار کرده است (هاسبند^{۱۲}، تانجی^{۱۳} و فراند^{۱۴}، ۱۹۹۳). در مطالعات تصویربرداری از مغز موسیقی دانان غیر حرفه ای مطرح شده است که پردازش قطعات ریتمیک و غیر ریتمیک متفاوت است؛ بدین معنا که قطعات ریتمیک موجب درگیری متفاوتی در نواحی پیشانی و مخچه می شوند (ساکای^{۱۵} و همکاران، ۱۹۹۹).

در مطالعه ای که با استفاده از تصویربرداری از مغز ۱۲ آزمودنی غیر موسیقی دان راست دست انجام شد، اثر قطعات ریتمیک متفاوت بررسی شد. این مطالعه نشان داد که دو ناحیه شکنج قدامی گیجگاهی در بخش خلفی^{۱۶} و قشر پیش حرکتی در بخش پشتی^{۱۷} با افزایش وزن تغییر می یابند. نتایج این کار پیشنهاد می کند که شکنج قدامی گیجگاهی خلفی در رمزگردانی قطعات ریتمیک و قشر پیش حرکتی پشتی در تلفیق اطلاعات شنیداری و واکنش های حرکتی نقش دارند. این یافته پدیده ضرب گیری با موسیقی را مشخص و نقش خاص قشر پیش حرکتی پشتی را در زمان بندی حسی - حرکتی نشان می دهد (چن، زاتر و پنهنون^{۱۸}، ۲۰۰۶).

آنچه تا به اینجا مطرح شد، یافته های مطالعاتی است که روی موسیقی غربی شده است. گرچه در این مطالعات نوع موسیقی ملاک نبوده است، اما نوع موسیقی در نتایج بی تأثیر نخواهد بود.

- | | |
|--|-----------------------------|
| 1- medial occipital lobe | 2- rostral cingulate cortex |
| 3- putamen | 4- cerebellum |
| 5- inferior temporal cortex | 6- left supramarginal gyrus |
| 7- left inferior and ventral frontal gyri | |
| 8- caudate nucleus | 9- premotor cortex (PMC) |
| 10- supplementary motor area (SMA) | |
| 11- parietal cortex | 12- Halsband |
| 13- Tanji | 14- Freund |
| 15- Sakai | |
| 16- superior temporal gyrus (STG), posterior | |
| 17- dorsal premotor cortex (dPMC) | |
| 18- Penhune | |

روش

ابزار پژوهش

تصویربرداری تشدید مغناطیسی عملکردی^۱: اساس این مطالعات، تغییرات سطح اکسیژن در طول فعالیت ذهنی است. با تغییر ذخیره خون موضعی نوروهای فعال، اکسیژن بیش از حد معمول مصرف شده و در نتیجه هموگلوبین خون افزایش می‌یابد. هموگلوبین (که دارای ویژگی‌های مغناطیسی است) می‌تواند با دستگاه‌های مغناطیسی قوی، چون ابزار تصویربرداری از مغز ردیابی شود. در حقیقت، به کمک این دستگاه می‌توان سطح اکسیژن خون را ردیابی و به دنبال آن حوزه‌های فعال مغزی را شناسایی کرد. به دلیل تأخیر همودینامیک^۲ (یعنی مقدار زمانی که برای افزایش سطح موضعی اکسیژن خون لازم است) قدرت تشخیص زمانی دستگاه تصویربرداری از مغز در حدود چند ثانیه (چهار تا شش ثانیه) است، به همین دلیل این دستگاه در مقایسه با دستگاه‌های عصبی خودمختار (EEG)، برق‌نگاری مغزی (EMG) و (ERP) که از قدرت تشخیص زمانی میلی‌ثانیه‌ای برخوردارند، دارای تفکیک‌پذیری زمانی پایینی است. در مقابل، امتیاز زیاد روش‌های تصویربرداری از مغز نسبت به دیگر روش‌ها، قدرت تشخیص مکانی آن است که می‌تواند روش اندازه‌گیری بهتری در اختیار پژوهشگران قرار دهد. این روش به محققان اجازه می‌دهد تا هر عملی را که در هر نقطه از مغز اتفاق می‌افتد، با قدرت تشخیص نزدیک به یک میلی‌متر شناسایی کنند (لوتین^۳ و منون^۴، ۲۰۰۵).

قطعات انتخابی موسیقی: اجرای ضبط شده ردیف میرزاعبدالله در دستگاه ماهرور، با نوازندگی سه تار آقای حسین عزیزاده. گوشه‌های انتخابی به ترتیب در بخش غیرریتیمیک (شامل درآمد، خسروانی، فیلی، آذربایجانی) و ریتیمیک (شامل رنگ حربی، رنگ یک‌چوبه در دو بلوک تکراری) بود.

طراحی آزمون تصویربرداری از مغز

در این مرحله، ابتدا دستگاه‌های موسیقی ایرانی و گوشه‌های مرتبط با آن انتخاب شدند. از آنجا که هدف مطالعه بررسی اثر

ریتم بود، دستگاه ماهرور انتخاب شد که بر اساس تحقیقات انجام شده درباره موسیقی غربی با دو گام ماژور و مینور، بیشترین شباهت را با گام ماژور دارد و در ضمن، درجات فواصل آن دارای کمترین اثر مداخله‌ای است. دومین ملاک اصلی برای انتخاب قطعات دستگاه ماهرور، استفاده از گوشه‌هایی بود که، علاوه بر داشتن بیشترین شباهت دانگی، در مایه اصلی این دستگاه قرار داشتند. قطعات پس از انتخاب، با نرم افزار گلدویو^۵ در زمان‌های ۳۰ تا ۳۵ ثانیه تنظیم و با نرم افزار پرزنتیشن^۶ برای اجرا آماده شدند. به این صورت که پس از ۳۰ تا ۳۵ ثانیه اجرای هر قطعه موسیقی، برای از بین بردن اثر قطعه قبلی، ۱۵ تا ۲۰ ثانیه سکوت همراه با پارازیت سفید پخش می‌شد. ترتیب زمانی و شکل اجرایی قطعات در یک مدل از طراحی بلوکی به قرار زیر است.

جمع‌آوری داده‌های تصویربرداری: در شروع پژوهش،

تحت الگوی تحریکی طراحی شده، از مغز آزمودنی‌ها تصویربرداری شد. قبل از اجرا برای آنها توضیح داده شد که در مدت ۲۰ دقیقه، قطعاتی از دستگاه ماهرور را خواهند شنید که هر قطعه آن ۳۰ تا ۳۵ ثانیه طول می‌کشد. از آنجا که طول قطعات کوتاه‌تر از آن بود که آنها قبلاً شنیده یا نواخته بودند، این توضیح برای آنکه در طول شنیدن قطعات سردرگم نشوند، لازم بود. همچنین، یادآوری شد که از گوشی غیر از موسیقی که صدای غالب است، صدای دیگری نیز شنیده می‌شود که همان پارازیت یا نویز^۷ دستگاه است. از آنها خواسته شد که به آن توجه نکنند و فقط به خود قطعات فکر و با آنها ارتباط برقرار کنند. همچنین، بین هر قطعه سکوتی بود که نویز سفید در آن قرار داده شده بود. به آزمودنی‌ها گفته شد که در این فاصله به چیزی فکر نکنند و قطعه قبلی را فراموش کنند. بعد از دادن دستور لازم، فرد وارد دستگاه شد. گوشی و همچنین عینک LCD (برای آنکه نیاز به بستن چشم آزمودنی نباشد و محیط بیرون را تاریک ببیند) نیز در جای خود قرار داده شد.

1- functional Magnetic Resonance Imaging (fMRI)
2- hemodynamic
3- Levitin
4- Menon
5- Goldwave
6- presentation
7- noise

در تفاوت به‌دست آمده از ماهر غیرریتمیک و ریتمیک و با حذف اثر ریتم در آزمون ماهر غیرریتمیک، شاهد بیشترین فعالیت نواحی مرتبط با لب گیجگاهی بودیم (شکل ۱)؛ از جمله ناحیه پلنیوم گیجگاهی که بیشترین مختصات فعالیت را داشت. منطقه فعال دیگر از لب گیجگاهی، شکنج فوقانی گیجگاهی بود که این افزایش فعالیت را در بخش قدامی نشان داد. محل دیگر فعال در این آزمون، دو مختصات لب پیشانی واقع در ناحیه میانی شکنج پیشانی بود. با در نظر گرفتن مقدار آماره Z در هر سه منطقه و البته با کمی تفاوت در ناحیه شکنج فوقانی گیجگاهی، میزان شدت فعالیت تقریباً مشابه بود. یافته دیگر این آزمون آن بود که جهت فعالیت این سه ناحیه، نیمکره راست است.

در آزمون بعدی، با مداخله متغیر ریتم سعی شد اثر ریتم در ماهر ریتمیک در طول کاهش این آزمون با آزمون ماهر غیرریتمیک مقایسه شود. مقایسه اولیه این دو آزمون نشان‌دهنده فعالیت گسترده‌تر نواحی مختلف در آزمون ماهر ریتمیک (در مقایسه با آزمون ماهر غیرریتمیک) بود (شکل ۲). فعال‌ترین مناطق در این آزمون، سه منطقه پیشانی بود. در بخش قدامی، ناحیه قطب پیشانی و قشر حدقه‌ای-پیشانی^۵ و در بخش خلفی پیشانی، قشر اولیه حرکتی^۶ منطقه وسیعی از قشر پیشانی را پوشش می‌دهند. شکنج میانی گیجگاهی در بخش قدامی و آمیگدال، دو ناحیه دیگر لب گیجگاهی، در این آزمون افزایش فعالیت داشتند. شدت فعالیت نیز با توجه به مقدار آماره Z از ۲/۰۸ ناحیه میدل گیجگاهی قدامی تا ۳/۰۵ ناحیه قطب پیشانی متغیر بود. شدت این فعالیت‌ها در طول آزمون ماهر ریتمیک کمتر از آزمون ماهر غیرریتمیک، اما گستردگی مناطق فعال شده بیشتر بود. وجه اشتراک مناطق فعال در این آزمون، به تخصیص نیمکره‌ای مربوط است. خلاف آزمون قبلی که داده‌ها با فعالیت نیمکره راست همراه بودند، در آزمون ماهر ریتمیک با ارائه مداخله متغیر ریتم، شاهد تخصیص فعالیت داده‌ها به نیمکره چپ هستیم.

در شروع تصویربرداری، ابتدا از مغز آزمودنی یک تصویر آناتومیکال (T1-weighted) با مشخصات زیر و نیز ۱۵ مقطع آکسیال^۱ گرفته شد:

=800ms
TR TE=60ms
FlipAngle=90°
FOV=24cm²
Slicethickness=7mm
Slice gap=2mm
Number of slice=15

دستگاه MRI از نوع ۱/۵ تسلا، ساخت شرکت GE و مدل سیگنا بود^۲. مشخصات تصاویر عملکردی^۳ که با استفاده از پروتکل پروتکل gradient echo/ echo planar imaging protocol (EPI) گرفته شد، از این قرار بود:

Band Width: 62.5 KHz
Flip angle=90 degrees
TR= 3.125 ms, TE= 60 ms
Field of view: 34cm², Number of Slices: 15
Slice thickness: 7mm

هر مرحله شامل ۴۸۰ تصویر بود که خود ۳۲ اسکن می‌شد. در هر اسکن، هر حجم عملکردی ۱۵ مقطع داشت. همان‌طور که گفتیم، ابتدا از فرد یک سری تصاویر از نوع T1-weighted گرفته شد. از این سری تصاویر، که نسبت به تصاویر عملکردی از تفکیک پذیری زیادی برخوردار است و ابعاد و جهات مشابه با این تصاویر دارد، برای رسم^۴ تصاویر عملکردی استفاده می‌شود. با رسم کردن این دو تصویر روی هم، شناسایی مناطق فعال واضح‌تر شد و ما توانستیم با پیدا کردن مختصات آن در اطلس استاندارد مغز (Talairach)، آنها را گزارش کنیم.

یافته‌ها

مقدار آماره ذکر شده در هر منطقه، عبارت است از حداکثر میزان فعالیت یک و کسل فعال که با شاخص Z-max نمایش داده می‌شود. این مقدار با $p < 0.05$ -value محاسبه و شامل مناطقی است که با اطمینان بالای ۹۵ درصد، از خروجی نرم‌افزار FSL دریافت می‌شود.

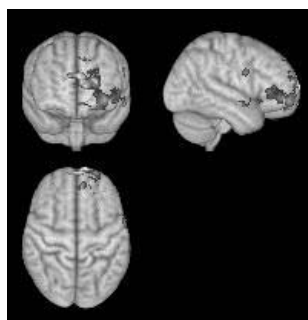
1- axial	2- Signa
3- functional	4- map
5- orbitofrontal cortex	6- primary Motor cortex

جدول ۱- نواحی اختصاصی فعال شده در ماهر غیرریتمیک

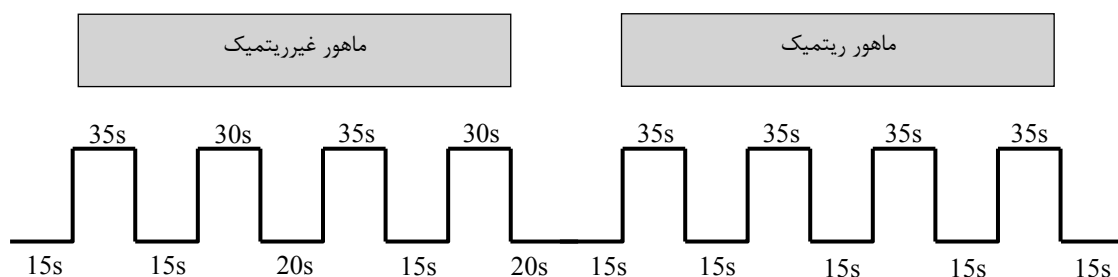
Z-max	Z	Y	X	ماهور غیرریتمیک
۳/۵	۴۰	۱۴	۳۸	شکنج میانی پیشانی. نیمکره راست
۳/۳۱	۴۰	۲۰	۳۶	شکنج میانی پیشانی. نیمکره راست
۳/۷	۸	-۲۰	۶۰	پلنیوم گیجگاهی. نیمکره راست
۳/۶۳	۶	-۱۶	۶۲	پلنیوم گیجگاهی. نیمکره راست
۳/۳۴	۶	-۲۶	۵۰	پلنیوم گیجگاهی. نیمکره راست
۴/۰۵	۱۰	-۳۶	۵۸	شکنج فوقانی گیجگاهی، خلفی. نیمکره راست

جدول ۲- نواحی اختصاصی فعال شده در ماهر ریتمیک

Z-max	Z	Y	X	ماهور ریتمیک
۲/۵۶	-۱۶	-۴	-۱۰	آمیگدال. نیمکره چپ
۳/۰۵	۱۶	۵۲	-۲۶	پیشانی پل. نیمکره چپ
۲/۹۱	۱۲	۷۲	-۱۲	پیشانی پل. نیمکره چپ
۲/۵۲	-۱۸	۱۴	-۲۴	قشر مخ حلقه‌ای. نیمکره چپ
۲/۰۸	-۱۰	-۶	-۶۲	شکنج میانی گیجگاهی، قدامی. نیمکره چپ



شکل ۱- نواحی اختصاصی فعال شده در ماهر غیرریتمیک. تصاویر شامل سه برش ساجیتال (سمت راست)، کروئال (گوشه بالا سمت چپ) و آکسیال (گوشه پایین سمت چپ) و نمایشگر فعالیت نیمکره راست به خصوص در بخش‌هایی از گیجگاهی است.



شکل ۲- نواحی اختصاصی فعال شده در ماهر ریتمیک. تصاویر شامل سه برش ساجیتال (سمت راست)، کروئال (گوشه بالا سمت چپ) و آکسیال (گوشه پایین سمت چپ) و نمایشگر فعالیت نیمکره چپ، به خصوص در بخش‌هایی از پیشانی است.

نتیجه گیری

بر اساس مدل جانبی شدن، پردازش ملودی به نیمکره راست و پردازش قطعات ریتمیک به نیمکره چپ اختصاص دارد. به طور کلی و قبل از پرداختن به مسأله اثرگذاری عصبی قطعات، باید گفت که گوشه‌های غیرریتمیک ماهر به عنوان قطعات آوازی موسیقی ایرانی، گرچه خالی از هرگونه وزن و ضرب‌بند، ولی این به آن معنا نیست که ناموزون‌اند و ریتم در آنها حضور ندارد؛ بلکه صحیح‌تر است بگوییم وزن قطعات آوازی آزاد است. قطعات ریتمیک ماهر نیز در متنی از ملودی اجرا می‌شوند که دارای زمان‌بندی مشخص و تعریف‌شده‌ای از ریتم است. به همین دلیل، در طول آنالیز هر دو دسته قطعات، شاهد فعالیت دو نیمکره هستیم. اما یافته‌های حاصل از بررسی تفاوت دو قطعه ماهر ریتمیک و غیرریتمیک، از جانبی شدن نیمکره‌ای حمایت می‌کنند. با توجه به اینکه متغیر اصلی در بین این دو قطعه، وزن تعریف‌شده قطعات ریتمیک است، قطعات ریتمیک ماهر به فعالیت بیشتر نیمکره چپ و قطعات غیرریتمیک به فعالیت بیشتر نیمکره راست منجر شده است. این یافته‌ها با نتایج بسیاری از مطالعات همسوست.

در این مطالعه، همچنین مشاهده شد که شنیدن قطعات ریتمیک موجب افزایش فعالیت نواحی پیشانی و نواحی مرتبط حرکتی می‌شود. برای تبیین این یافته می‌توان به مدل سلسله‌مراتبی^۱ استناد کرد. مطالعات آنا‌تومیک انجام شده در میمون‌ها نشان می‌دهد که قشر شنوایی از سه بخش تشکیل شده است: (۱) هسته مرکزی^۲؛ (۲) کمر بند مجاور^۳ و (۳) پارابلت دوطرفه^۴ (هاکت^۵، استپنیوسکا^۶ و کاس^۷، ۱۹۹۸). نظر این است که این دستگاه قشری، به طور سلسله‌مراتبی با یکدیگر ارتباط دارد (کاس و هاکت، ۲۰۰۰). در مطالعه‌ای با هدف بررسی تفاوت بین ملودی و ریتم که با استفاده از روش‌های تصویربرداری از مغز انجام شد، تلاش شد تا مراحل اصلی پردازش ملودی در مسیرهای شنوایی بررسی شود. بر اساس مدل سلسله‌مراتبی، این مطالعه نشان داد که در سطح ابتدایی، نقطه ثقل درک زیرایی، ناحیه HG^۸ و در سطح

بالا‌تر پردازش ملودی، دو ناحیه STG و PP^۹ فعال می‌شوند. برای تبیین بیشتر این مدل باید گفت، زمانی که صوتی فقط در قالبی از زیرایی تولید می‌شود، در مرحله اولیه، موجب فعالیت دو ناحیه HG و PT می‌شود؛ وقتی این زیرایی شکل پیچیده‌تر یک ملودی را به خود می‌گیرد، نواحی فراتر از این دو ناحیه در سطحی بالاتر (شامل دو ناحیه STG و PP) فعال می‌شوند (پاترسون^{۱۰}، اپنکامپ^{۱۱}، جانسراد^{۱۲} و گریفیتس^{۱۳}، ۲۰۰۲). در مطالعات، به خصوص، بر نقش ناحیه STG نیمکره راست و بخش قدامی آن در پردازش ملودی بسیار تأکید شده است (زاتر، ۱۹۹۸).

توجه مدل سلسله‌مراتبی قطعات ریتمیک و غیرریتمیک ماهر نیز وابسته به حضور ریتم‌های وزن‌دار است. قطعات ریتمیک ماهر در سطحی بالاتر از قطعات غیرریتمیک، موجب فعالیت نواحی قطب پیشانی و قشر حدقه‌ای-پیشانی می‌شوند. در حالی که در ماهر غیرریتمیک، نواحی اختصاصی پردازش، در سطحی پایین‌تر، دو ناحیه پلنیوم گیجگاهی و بخش خلفی شکنج فوقانی گیجگاهی را فعال می‌سازند. بر اساس این مدل، هر قدر ملودی پیچیده‌تر باشد، سطح پردازش بالاتر است؛ چنین روندی در طول اجرای قطعات ریتمیک ماهر، بیانگر نقش ریتم در ایجاد و دخالت سطوح پردازشی بالاتر است.

در بررسی‌های انجام‌شده، فعال‌شدگی قشر اولیه حرکتی، نه فقط در طول حرکات ساده، بلکه حتی هنگام تصور حرکت نیز مشاهده شد (پرو^{۱۴} و همکاران، ۱۹۹۶). اساساً وقتی ما به موسیقی گوش می‌دهیم، خودبه‌خود، حرکت بدن‌مان را با ریتم موسیقی هماهنگ می‌کنیم؛ مثل زمانی که با پا ضرب می‌گیریم (چن و همکاران، ۲۰۰۶). در مطالعه حاضر، آزمودنی‌ها در شرایط سفارش شده، فقط شنونده موسیقی بودند و اجازه نداشتند حرکت کنند، درحالی که قطعات ریتمیک ماهر با داشتن ریتم مشخص با شتابی بالا زمینه حرکت ضرب‌گیری با دست یا پا را ایجاد می‌کرد؛ یعنی

1- hierarchical
3- surrounding belt
5- Hackett
7- Kaas
9- planum polar
11- Uppenkamp
13- Griffiths

2- central core
4- lateral parabelt
6- Stepniewska
8- Heschls gyrus
10- Patterson
12- Johnsrude
14- Porro

اساس و همسو با نتایج دیگر مطالعات، ارائه قطعات موسیقی، موجب فعال‌شدگی بخشی از این مناطق شده است. اما در این پژوهش، فعالیت مغزی نواحی پس‌سری، قشر سینگولیت، پوتامن، سوپراماریچینال و دیگر مناطق دیده نشد که بخش اعظم این اختلاف به تفاوت این آزمون با آزمون‌های اجراشده برای موسیقی غربی مربوط است.

از طرف دیگر، نتایج حاضر را می‌توان به تفاوت آزمودنی‌ها مرتبط دانست. شناخت و عدم شناخت موسیقی از مداخلاتی است که می‌تواند تعمیم نتایج را با محدودیت مواجه سازد و از آنجا که مطالعه حاضر فقط روی گروه موسیقی دان انجام شده، یافته‌ها فقط به این طبقه تعمیم‌دانی است. در هر صورت، چون تاکنون در باب پردازش عصب‌شناختی موسیقی ایرانی هیچ مطالعه‌ای نشده، ارائه چنین نتایجی فرصت دیگری می‌طلبد تا یافته‌های بیشتری به دست آید و بدین وسیله بتوان با دانش بیشتری از موسیقی دستگاهی ایرانی به حیطه سلامت روان وارد شد.

سپاسگزاری

نویسندگان این مقاله تشکر و قدردانی خود را از موسیقی‌دانان شرکت‌کننده در پژوهش و همچنین عزیزانی که در بخش مرکز تصویربرداری بیمارستان امام خمینی^(د) در جمع‌آوری و آنالیز داده‌ها همکاری کردند، اعلام می‌کنند.

دریافت مقاله: ۱۳۸۸/۶/۱۲؛ پذیرش مقاله: ۱۳۸۹/۳/۳۱

- | | |
|---|----------------|
| 1- Suzuki | 2- Okamura |
| 3- Kawachi | 4- Tashiro |
| 5- Platel | 6- Baron |
| 7- Desgranges | 8- Bernard |
| 9- Eustachea | 10- Watanabe |
| 11- Yagishita | 12- Kikyo |
| 13- Braver | |
| 14- hemispheric encoding/retrieval asymmetry (HERA) | |
| 15- Tulving | 16- Kapur |
| 17- Craik | 18- Moscovitch |
| 19- Houle | |

تصور حرکت در قطعات ریتمیک ماهور، این ناحیه را فعال کرده است. اما وزن آزاد و فقدان ریتم در ماهور غیرریتمیک، فعالیتی در نواحی مرتبط حرکتی ایجاد نمی‌کرد.

مطالعات مربوط به فعال‌شدگی شکنج میانی پیشانی، بر نقش این ناحیه از نیمکره چپ در آکوردهای ماژور تأکید داشته‌اند (سوزوکی^۱، اکامرا^۲، کواچی^۳ و تاشیرو^۴، ۲۰۰۸). از آنجا که درجات گام در دستگاه ماهور بیشترین شباهت را با مد ماژور غربی دارد، انتظار فعالیت این ناحیه وجود دارد. اما بیشترین تأکید مطالعات روی دو ناحیه شکنج میانی گیجگاهی در بخش خلفی و شکنج میانی پیشانی، مربوط به اهمیت و نقش این نواحی در پردازش حافظه است. مطالعات انجام شده، بیانگر فعالیت بخش قدامی شکنج میانی گیجگاهی نیمکره چپ در حافظه معنایی موسیقی (پلاتل^۵، بارون^۶، دسگرانج^۷، برنارد^۸ و استاچیا^۹، ۲۰۰۳) و نقش آن در بازیابی موسیقی است (واتنب^{۱۰}، یاگیشیتا^{۱۱} و کیکو^{۱۲}، ۲۰۰۸).

دیگر مطالعات مؤید نقش شکنج میانی و تحتانی پیشانی در حافظه کاری است (براور^{۱۳} و همکاران، ۱۹۹۷). بدون شک این نواحی در پردازش موسیقی نقش دارند، اما از آنجا که در مطالعه حاضر، شرایط اجرایی سنجش موسیقی در جهت بررسی حافظه موسیقایی نبوده است، به‌درستی نمی‌توان از نقش موسیقی ایرانی در طول حافظه بحث کرد، اگرچه درگیری این نواحی در موسیقی مسلماً می‌تواند نقش اثرگذار موسیقی ایرانی را در نوع حافظه مطرح سازد. چه بسا بر اساس مدل HERA^{۱۴} که بر نقش نواحی پیش‌پیشانی هر دو نیمکره در حافظه تأکید دارد (تولونینگ^{۱۵}، کاپور^{۱۶}، کریک^{۱۷}، موسکوویچ^{۱۸} و هال^{۱۹}، ۱۹۹۴) و نیز یافته‌های حاضر در مورد نواحی پیش‌پیشانی دو نیمکره، بتوان برای هر دو بخش ریتمیک و غیرریتمیک ماهور، در مطالعه‌ای دیگر، درباره نوع موسیقی و اثر متغیرهای موسیقایی بر نوع حافظه به یافته‌های جدیدی دست یافت.

برانگیختگی فعالیت مغزی در طول ارائه قطعات موسیقی، مناطق وسیعی از چهار لب متفاوت مغزی را دربرگرفت. بر این

منابع

خالقی، ر. (۱۳۸۱). نظری به موسیقی. تهران: انتشارات محور.

- Ohnishi, T., Matsuda, H., Asada, T., Aruga, M., Hirakata, M., Nishikawa, M., Katoh, A., & Imabayashi, E. (2001). Functional anatomy of musical perception in musicians. *Cerebr Cortex*, 11(8), 754–760.
- Overy, K., Norton, A., Cronin, K., Winner, E., & Schlaug, G. (2005). Examining rhythm and melody processing in young children using fMRI. *Annals of the New York Academy of Sciences*, 1060, 210–218.
- Patterson, R. D., Uppenkamp, S., Johnsrude, I. S., & Griffiths, T. D. (2002). The processing of temporal pitch and melody information in auditory cortex. *Neuron*, 36(4), 767–776.
- Peretz, I., & Zatorre, R. J. (2004). Brain organization for music processing. *Annual Review of Psychology*, 56, 89–114.
- Pietro, M. D., Laganaro, M., Leemann, B., & Schnider, A. (2004). Receptive amusia: Temporal auditory processing deficit in a professional musician following a left temporo-parietal lesion. *Neuropsychologia*, 42(7), 868–877.
- Platel, H., Baron, J.-C., Desgranges, B., Bernard, F., & Eustachea, F. (2003). Semantic and episodic memory of music are subserved by distinct neural networks. *NeuroImage*, 20(1), 244–256.
- Polk, M., & Kertesz, A. (1993). Music and language in degenerative disease of the brain. *Brain Cognition*, 22(1), 98–117.
- Porro, C. A., Francescato, M. P., Cettolo, V., Diamond, M. E., Baraldi, P., Zuiani, C., Bazzocchi, M., & Prampero, P. E. (1996). Primary motor and sensory cortex activation during motor performance and motor imagery: A functional magnetic resonance imaging study. *Journal of Neuroscience*, 16(23), 7688–7698.
- Sakai, K., Hikosaka, O., Miyauchi, S., Takino, R., Tamada, T., Iwata, N. K., & Nielsen, M. (1999). Neural representation of a rhythm depends on its interval ratio. *Journal of Neuroscience*, 19(22), 10074–10081.
- Samson, S., Ehrlé, N., & Baulac, M. (2001). Cerebral substrates for musical temporal processes. *Annals of the New York Academy of Sciences*, 920, 166–178.
- Bengtsson, S. L., & Ullén, F. (2006). Dissociation between melodic and rhythmic processing during piano performance from musical scores. *NeuroImage*, 30(1), 272–284.
- Braver, T. S., Cohen, J. D., Nystrom, L. E., Jonides, J., Smith, E. E., & Noll, D. C. (1997). A parametric study of prefrontal cortex involvement in human working memory. *NeuroImage*, 5(1), 49–62.
- Chen, J. L., Zatorre, R. J., & Penhune, V. B. (2006). Interactions between auditory and dorsal premotor cortex during synchronization to musical rhythms. *NeuroImage*, 32(4), 1771–1781.
- Hackett, T. A., Stepniewska, I., & Kaas, J. H. (1998). Subdivisions of auditory cortex and ipsilateral cortical connections of the parabelt auditory cortex in macaque monkeys. *Journal of Comparative Neurology*, 394(4), 475–495.
- Halsband, U., Tanji, J., & Freund, H. J. (1993). The role of premotor cortex and the supplementary motor area in the temporal control of movement in man. *Brain*, 116(1), 243–246.
- Johnsrude, I. S., Penhune, V. B., & Zatorre, R. J. (2000). Functional specificity in the right human auditory cortex for perceiving pitch direction. *Brain*, 123(1), 155–163.
- Kaas, J. H., & Hackett, T. A. (2000). Subdivisions of auditory cortex and processing streams in primates. *Proceedings of the National Academy of Sciences*, 97(22), 11793–11799.
- Krumhansl, C. L. (2000). Rhythm and pitch in music cognition. *Psychological Bulletin*, 126, 159–179.
- Levitin, D. J., & Menon, V. (2005). The neural locus of temporal structure and expectancies in music: Evidence from functional neuroimaging at 3 tesla. *Music Perception*, 22(3), 563–575.
- Limb, J. C. (2006). Structural and functional neural correlates of music perception. *The Anatomical Record Part A: Discoveries in Molecular, Cellular, and Evolutionary Biology*, 288A(4), 435–446.

- Zatorre, R. J., & Belin, P. (2001). Spectral and temporal processing in human auditory cortex. *Cerebral Cortex*, 11(10), 946–953.
- Zatorre, R. J. (1998). Functional specialization of human auditory cortex for musical processing. *Cognitive Brain Research*, 121, 1817-1818.
- Zatorre, R. J., Chen, L. J., & Penhune, B. V. (2007). When the brain plays music: Auditory–motor interactions in music perception and production. *Nature Reviews Neuroscience*, 8, 547-558.
- Zatorre, R. J. (2001). Neural specializations for tonal processing. *Annals of the New York Academy of Sciences*, 930, 193–210.
- Satoh, M., Takeda, K., & Kuzuhara, S. (2007). A case of auditory agnosia with impairment of perception and expression of music: Cognitive processing of tonality. *European Neurology*, 58(2), 70-77.
- Suzuki, M., Okamura, N., Kawachi, Y., & Tashiro, M. (2008). Discrete cortical regions associated with the musical beauty of major and minor chords. *Cognitive, Affective, Behavioral Neuroscience*, 8(2), 126-131.
- Tulving, E., Kapur, S., Craik, F. I., Moscovitch, M., & Houle, S. (1994). Hemispheric encoding/retrieval asymmetry in episodic memory: Positron emission tomography findings. *Proceedings of the National Academy of Sciences*, 91(6), 2016–2020.
- Watanabe, T., Yagishita, S., & Kikyo, H. (2008).