

## بررسی نتایج و عوارض آسپیراسیون سوزنی ظریف تحت هدایت آندوسونوگرافی در بیماران با توده‌های پانکراس و ضایعات زیرمخاطی دستگاه گوارش

دکتر سید امیر میرباقری<sup>۱</sup>، دکتر سیاوش منصوری<sup>۲</sup>، دکتر مهدی ابوذری<sup>۳</sup>، دکتر حمید جزایری<sup>۴</sup>، دکتر کامبیز رادمهر<sup>۴</sup>،  
دکتر مهشید هرمزدی<sup>۵</sup>، دکتر ناصر رخشانی<sup>۵</sup>  
<sup>۱</sup> دانشیار، دانشگاه علوم پزشکی تهران  
<sup>۲</sup> پژوهشگر، بخش داخلی، بیمارستان شرکت نفت  
<sup>۳</sup> پژوهشگر، دانشگاه علوم پزشکی تهران  
<sup>۴</sup> پژوهشگر، بخش آسیب‌شناسی، بیمارستان شرکت نفت  
<sup>۵</sup> پژوهشگر، بخش آسیب‌شناسی، بیمارستان مهر

### چکیده

#### زمینه و هدف

ضرورت کاربرد آندوسونوگرافی خطی و کاربردهای متعدد تشخیصی درمانی آن در بیماریهای مختلف دستگاه گوارش روز به روز در حال گسترش است. هدف از این مطالعه بررسی نقش آسپیراسیون سوزنی ظریف توسط آندوسونوگرافی خطی\* (EUS-FNA) جهت بررسی توده‌های پانکراس و توده‌های زیرمخاطی دستگاه گوارش فوقانی بوده است.

#### روش بررسی

در این مطالعه توصیفی آینده‌نگر تمامی بیماران با ضایعات پانکراس یا ضایعات زیرمخاطی دستگاه گوارش ارجاع شده به مرکز آندوسکوپي بیمارستان شرکت نفت تهران جهت انجام آندوسونوگرافی خطی به مدت یک سال (تیرماه ۸۳ تا تیرماه ۸۴) تحت بررسی قرار گرفته‌اند و نتایج و عوارض حاصل از این روش معرفی شده است.

#### یافته‌ها

از مجموع ۴۰ بیمار ارجاع شده برای انجام آندوسونوگرافی خطی (linear EUS) بیشترین دلیل یعنی ۳۲ نفر (۸۰٪) مربوط به ضایعات پانکراس بودند، از این تعداد ۲۶ نفر (۸۱٪) جهت بیوپسی از تومور پانکراس ارجاع شده بودند که اکثر این تومورها (۷۳٪) در سر پانکراس بود. در تمام این ۲۶ نفر بیوپسی با موفقیت و بدون هیچ عارضه‌ای انجام شد و در ۱۶ بیمار (۶۱/۵٪) در همان جلسه پاسخ سیتوپاتولوژی تأییدکننده بدخیمی پانکراس بود. از ۱۰ بیمار باقیمانده ۵ مورد بدخیمی توسط آسیب‌شناسان مرکز دیگری تأیید شد و در ۵ مورد دیگر نمونه‌ها برای تشخیص قطعی کافی نبود. حساسیت و ویژگی این روش در مورد توده‌های پانکراس به ترتیب ۸۴٪ و ۱۰۰٪ بود. ۸ بیمار (۲۰٪) نیز به علت ضایعه زیرمخاطی دستگاه گوارش فوقانی ارجاع شده بودند که در ۷ بیمار تشخیص تومور استرومای دستگاه گوارش (GIST) و در یک بیمار تشخیص تومور کارسینوئید داده شد. حساسیت و ویژگی FNA توسط آندوسونوگرافی جهت تشخیص تومور\*\* GIST دستگاه گوارش ۱۰۰٪ بوده است. در هیچ‌کدام از موارد EUS-FNA عارضه‌ای رخ نداد.

#### نتیجه‌گیری

در مجموع می‌توان گفت که EUS-FNA روشی سالم است و اعتبار (accuracy) قابل قبولی در تشخیص و بررسی توده‌های پانکراس و توده‌های زیرمخاطی دستگاه گوارش دارد. هر چند آمار به دست آمده در این مطالعه با آمار موجود از سایر کشورها همخوانی دارد، هنوز انجام این کار نیاز به کسب تجربه بیشتر توسط متخصصین گوارش و آسیب‌شناس و حمایت بیشتر از طرف انجمنهای مختلف (از جمله گوارش و جراحی) دارد.

**کلید واژه:** آندوسونوگرافی خطی، آسپیراسیون سوزنی ظریف، ضایعات پانکراس، ضایعات زیرمخاطی دستگاه گوارش

گوارش / دوره ۱۰، شماره ۴، زمستان ۱۳۸۴، ۱۹۴-۱۹۸

#### زمینه و هدف

با وجود اینکه آندوسونوگرافی چرخشی (radial) به عنوان راه تشخیص استاندارد در بیماریهای سیستم پانکراتوبیلیاری و نیز برای

نویسنده مسئول: تهران، خیابان سعدی شمالی، بیمارستان امیراعلم

تلفن: ۶۶۷۰۳۸۱۹ نمابر: ۸۸۷۷۱۴۳۳

E-mail: mirbagherimd@yahoo.com

درجه‌بندی تومورهای مختلف دستگاه گوارش به‌طور گسترده‌ای مورد قبول قرار گرفته است(۱)، ولی با گذشت زمان و کسب تجربه، محدودیتهای تشخیصی آندوسونوگرافی و نیز عدم توانایی در اثبات نسجی یافته‌های تشخیص داده شده باعث شد که دانشمندان به فکر

\* Endoscopic Ultrasound Guided-Fine Needle Aspiration

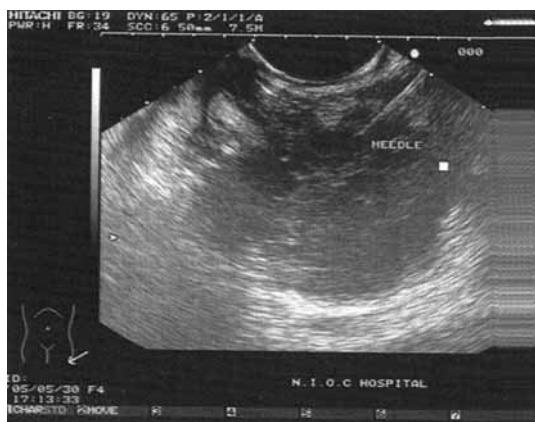\*\* Gastrointestinal Stromal Tumor

گزارش می‌شد اسلایدها به مرکز دیگری ارسال و توسط دو آسیب شناس دیگر مجدداً بررسی و در صورت لزوم رنگ آمیزی اختصاصی انجام می‌شد.

### یافته‌ها

مجموعاً ۴۰ بیمار جهت انجام EUS-FNA (چه تشخیصی و چه درمانی) به این مرکز ارجاع شدند که ۸ بیمار با کیست پانکراس از مطالعه خارج شدند. میانگین سنی ۲۶ بیمار با توده پانکراس ۵۹/۵ سال (محدوده سنی ۳۲ تا ۸۰ سال) و میانگین سنی ۸ بیمار با توده زیرمخاطی دستگاه گوارش ۵۷/۴ سال (محدوده سنی ۲۸ تا ۷۱ سال) بود.

۲۶ بیمار جهت گرفتن بیوپسی از تومور پانکراس (۱۷ مرد و ۹ زن) مورد مطالعه قرار گرفتند که ۳ نفر توده دم پانکراس، ۴ نفر توده تنه پانکراس و بقیه (۱۹ نفر) توده سر پانکراس داشتند. در تمام این ۲۶ نفر FNA با موفقیت انجام شد (شکل ۱) که در ۱۶ بیمار (۶۱/۵٪) در همان جلسه پاسخ سیتولوژی تأییدکننده تومور بدخیم پانکراس بود. اسلایدهای ۱۰ بیماری که در آنها نتیجه منفی گزارش شده بود، توسط دو آسیب شناس دیگر در مرکز دیگری مورد بررسی قرار گرفت که در ۵ مورد وجود تومور بدخیم تأیید شد اما در ۵ بیمار (۱۹٪) دیگر گزارش اسلایدها از نظر وجود تومور در هر دو مرکز و توسط هر چهار آسیب شناس منفی بود. از بین این ۵ بیمار اخیر تومور در سی تی اسکن و آندوسونوگرافی چهار نفر نشان داده شد و شکی در مورد وجود آن باقی نبود؛ اما در یک بیمار گواهی تصاویر مربوط به سی تی اسکن و آندوسونوگرافی پیشنهادکننده تومور بود ولی با توجه به الکی بودن بیمار تردید در تشخیص وجود داشت، لذا بیمار به جراح معرفی و تحت عمل قرار گرفت. جراح نیز در حین عمل تشخیص تومور داد و از آن بیوپسی نمود، اما پاسخ آن پانکراتیت مزمن بود. چهار بیمار باقیمانده نیز با توجه به قطعی بودن تشخیص سرطان



شکل ۱: تومور بدخیم در ناحیه سر پانکراس. سوزن بیوپسی مشخص است.

ساختن وسیله‌ای برای تکمیل این نقایص بیفتند. برای این کار ساختن نوعی آندوسکوپ که ضمن توانایی در ساطع کردن امواج سونوگرافی قادر به پوشش تصویری جهت گرفتن نمونه بافتی باشد، ضروری به نظر می‌رسید. لذا یک نوع دیگر از این وسیله به بازار عرضه شد که به آن نوع خطی (linear) و یا محدب (convex) می‌گویند. (۲)، هر چند از کاربرد و تکامل این وسیله در نقاط مختلف دنیا حدود ۱۵ سال می‌گذرد (۳)، کشور ما علی‌رغم جمعیت زیاد و لزوم فراهم بودن چنین وسیله‌ای در مراکز مختلف گوارش هنوز از داشتن آن محروم است. این وسیله برای نخستین بار در بیمارستان شرکت نفت تهران از تابستان سال ۱۳۸۳ فعالیت خود را آغاز نمود. هدف از این مطالعه بررسی نقش FNA توسط آندوسونوگرافی خطی جهت بررسی توده‌های پانکراس و توده‌های زیرمخاطی دستگاه گوارش فوقانی بوده است.

### روش بررسی

در این مطالعه که به صورت توصیفی، از نوع مورد بررسی (case-series) و آینده‌نگر می‌باشد، ۴۰ بیمار ارجاع شده به مرکز آندوسکوپ بیمارستان شرکت نفت تهران جهت آندوسونوگرافی خطی از تیر ماه سال ۱۳۸۳ تا تیر ماه سال ۱۳۸۴ مورد بررسی قرار گرفتند. در ۶ بیمار (۱۵٪) علت ارجاع وجود کیست پانکراس بود که به جهت آسپیراسیون محتویات کیست تحت آندوسونوگرافی خطی قرار گرفتند. بیماران فوق از این مطالعه خارج شدند. ۲۶ بیمار با توده پانکراس و ۸ بیمار با توده‌های زیرمخاطی دستگاه گوارش وارد مطالعه شدند.

آندوسونوگرافی خطی با دستگاه پنتاکس/هیتاچی (Pentax/Hitachi) از نوع UT/360 linear array-large channel و سیستم سونوگرافی داپلر رنگی Hitachi EG 3830 انجام می‌شد. قبل از انجام آسپیراسیون سوزنی ظریف تحت هدایت آندوسونوگرافی (EUS-FNA) بیماران از نظر انعقادی بررسی و داروهای ضد انعقاد آنها به مدت لازم (حداقل یک هفته) قطع می‌شد (برای مصرف‌کننده‌های وارفارین باید INR\* به کمتر از ۱/۲ می‌رسید). برای هر بیمار از ۵ میلی‌گرم میدازولام به صورت تزریق وریدی با و یا بدون پتیدین به عنوان خواب‌آور استفاده می‌شد و در طی آندوسونوگرافی پالس اکسیمتری برای همه انجام می‌شد. بیوپسی آسپیراسیون سوزنی ظریف تحت هدایت آندوسونوگرافی \*\* (FNAB) با سوزن Cook-Wilson ۱۳ میلی‌متری شماره ۲۲ انجام می‌شد. سوزن پس از وارد شدن به داخل تومور بین ۷ تا ۱۰ بار عقب و جلو می‌رفت. چنانچه نمونه خوبی روی اسلاید تهیه نمی‌شد این اقدام یک بار دیگر تکرار می‌شد. در تمام بیماران این اقدام به طور سرپایی انجام می‌گرفت و حداکثر ۲ ساعت پس از انجام کار بیمار تحت نظر گرفته و سپس مرخص می‌شد. نتایج حاصل از FNAB پس از تهیه اسلایدهای مختلف توسط دو آسیب شناس در همان مرکز و همان ساعت خوانده می‌شد. در صورتی که نتیجه منفی

\* International Normalized Ratio

\*\* Fine-Needle Aspiration Biopsy

دکتر میرباقری و همکاران

نکته جالب اینکه گزارش آسیب شناسی هر ۳ بیمار مبتلا به GIST معده پس از عمل با لیومیوسارکوم مطابقت داشت. یک بیمار هم ضایعه ای در انحنای کوچک معده داشت که از نظر آندوسونوگرافی با تومور کارسینوئید تطابق داشت و FNA نیز آن را تأیید نمود که پس از عمل جراحی نیز تومور کارسینوئید معده بر اساس گزارش آسیب شناسی تأیید شد. از ۴ بیمار با ضایعه مری، ۳ بیمار فقط پیگیری شدند و به جهت اندازه کوچک ضایعه اندیکاسیون عمل نداشتند و فقط یک بیمار که دختر جوانی بود و دیسفاژی شدید داشت، عمل جراحی شد که جواب پاتولوژی لیومیوم بود. در این مطالعه حساسیت و ویژگی FNA توسط آندوسونوگرافی جهت تشخیص تومور GIST دستگاه گوارش ۱۰۰٪ بوده است.

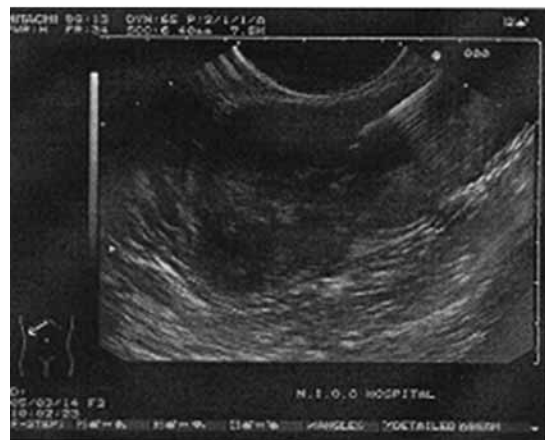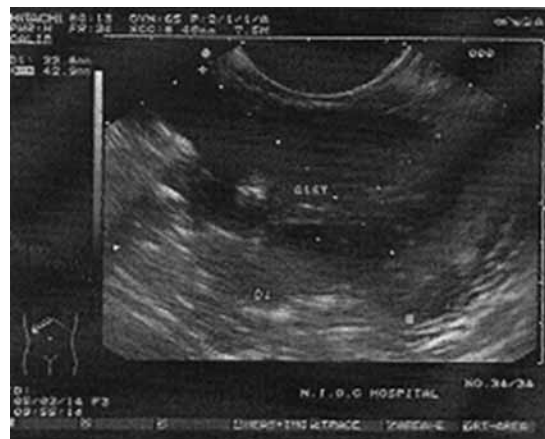
### بحث

به طور کلی موارد کاربرد EUS-FNA در دو راستای تشخیص و درمان می باشد. بررسی غدد لنفاوی اطراف تومورهای ریه، مری، پانکراس و رکتوم (۴)، اثبات درگیری غده لنفاوی سلیاک در تومور مری (۵)، بررسی ضایعات زیرمخاطی دستگاه گوارش (۶)، بررسی تومورهای اعضای توپر به خصوص تومور پانکراس (۷)، پاراستنوز تشخیصی مایع آسیت یا پلور (۸) و شناسایی مارکرهاي ملکولی در مواد به دست آمده از طریق FNA (۹) از جمله کاربردهای تشخیصی این روش می باشد. از جمله کاربردهای درمانی این روش تخلیه کیست کاذب پانکراس به روش سیستوگاستروستومی (۱۰)، بلوک شبکه سلیاک در بیماران مبتلا به سرطان پانکراس و یا پانکراتیت مزمن (۱۱)، تزریق سم بوتولینوم در بیماران مبتلا به آشالازی (۱۲) و کلانژیوپانکراتوگرافی تحت هدایت آندوسونوگرافی خطی (۱۳) می باشد. از تزریق ماده اسکروزان به درون واریس های مری (۱۴) و نیز تزریق تریامسینولون در تنگی شدید مری مقاوم به درمان آندوسکوپیک تحت هدایت آندوسونوگرافی (۱۵) به عنوان دو کاربرد دیگر این روش نام برده شده است.

در این مطالعه ۲۶ بیمار با توده پانکراس و ۸ بیمار با توده زیرمخاطی دستگاه گوارش جهت تشخیص نوع ضایعه تحت EUS-FNA قرار گرفتند که این روش در مورد توده های پانکراس ۸۴٪ حساسیت و ۱۰۰٪ ویژگی و در مورد تومور GIST در دستگاه گوارش حساسیت و ویژگی ۱۰۰٪ داشت. ضمن اینکه انجام این روش در هیچ یک از بیماران با عارضه خاصی همراه نبود. در مطالعات پیشین این روش در مورد توده های پانکراس حساسیت ۸۵-۸۰٪ و ویژگی ۱۰۰-۹۶٪ داشته است (۲۰-۱۶ و ۹) که با نتایج به دست آمده در این مطالعه قابل مقایسه می باشد. به طوری که در مطالعه الوبیدی\* و همکاران این روش در مورد توده های توپر پانکراس حساسیت ۸۴/۳٪ و ویژگی ۹۷٪ داشته است. (۷)، باید در نظر

پانکراس از نظر روشهای تصویربرداری (سی تی اسکن و آندوسونوگرافی) و با در نظر گرفتن وسعت ضایعه تحت عمل جراحی قرار نگرفتند که تا هنگام نگرارش این مقاله سه بیمار فوت کردند و یک بیمار همچنان تحت شیمی درمانی قرار دارد. شایان ذکر است که اندازه ضایعه و یا تعداد دفعات نمونه برداری در این چهار بیمار با سایر بیماران تفاوت چندانی نداشته است.

در صورتی که تشخیص سرطان پانکراس را در چهار بیماری که از نظر روشهای تصویربرداری این تشخیص برای آنها گذاشته شده بود و به علت غیرقابل عمل بودن تحت جراحی قرار نگرفتند بپذیریم، در نهایت می توان حساسیت FNA توسط آندوسونوگرافی خطی را جهت تشخیص تومورهای پانکراس ۸۴٪ و ویژگی آن را ۱۰۰٪ محاسبه کرد. ۸ بیمار به علت ضایعه زیرمخاطی دستگاه گوارش فوقانی ارجاع شدند که در ۷ بیمار (۸۸٪) تشخیص تومور استرومای دستگاه گوارش (GIST) داده شد (شکل ۲)، که در بین این گروه در ۴ بیمار ضایعه مری با اندازه حداقل ۹ و حداکثر ۳۴ میلی متر (۳ مرد و ۱ زن) و در ۳ بیمار ضایعه معده با اندازه حداقل ۱۷ و حداکثر ۴۲ میلی متر (۲ مرد و یک زن) وجود داشت که در تمامی آنها وجود سلول دوکی (spindle cell) تأیید شد.



شکل ۲: تومور زیر مخاطی معده که با GIST مطابقت داشت.

\* Eloubeidi

گزارشهایی از بروز باکتری می به دنبال EUS-FNA نیز وجود دارد (۲۳) که این میزان با میزان باکتری می حاصل از اقدامهای درمانی با آندوسکوپ معمولی (تزریق به درون زخم پپتیک برای کنترل خونریزی، اسکروتراپی، بیوپسی) برابر است. همچنین خونریزی نیز در اطراف محل عبور سوزن از جدار ممکن است رخ دهد (۲۴) که نیاز به اقدامهای درمانی خاصی نمی باشد.

از جمله محدودیتهای مطالعه حاضر می توان به تعداد کم بیماران تحت بررسی و پیگیری ناکافی بیماران اشاره کرد که در این راستا انجام مطالعات تکمیلی با حجم نمونه بزرگتر و پیگیری طولانی تر بیماران ضروری به نظر می رسد. همچنین گزارش نتایج این روش در مورد سایر ضایعات دستگاه گوارش می تواند در آینده به برخورد مناسب همکاران با این روش نوین در کشورمان کمک کند.

### نتیجه گیری

در مجموع می توان گفت که EUS-FNA روشی سالم است و اعتبار قابل قبولی در تشخیص و بررسی توده های پانکراس و توده های زیرمخاطی دستگاه گوارش دارد. حضور یک آسیب شناس با تجربه در کنار افراد انجام دهنده FNA به عنوان عضوی از انگشتان یک دست کاملاً ضروری است و عدم پاسخ مناسب می تواند در اثر نبود سوزنهای مناسب، تجربه ناکافی در گرفتن نمونه، تجربه ناکافی در آماده سازی اسلایدها و از همه مهمتر عدم تجربه کافی در خواندن آن به وسیله همکاران آسیب شناس باشد. هر چند آمار به دست آمده در این بررسی با آمار ارائه شده در اکثر مراکز معتبر دیگر جهان همخوانی دارد، این کار هنوز نیاز به کسب تجربه بیشتر توسط متخصصین گوارش و آسیب شناسان دارد. همچنین لزوم شناسایی این فن آوری به گروههای دیگر پزشکی به خصوص همکاران جراح به عنوان یک اقدام تکمیلی ضروری می باشد.

داشت که بیوپسی ضایعات کوچکتر از ۳ سانتی متر پانکراس (۱۶)، بدخیمیهای با درجه پایین مثل تومورهای نوروئندوکراین و ضایعات متاستاتیک پانکراس (۱۷) از مزایای این روش در مقایسه با بیوپسی تحت هدایت سی تی اسکن می باشد، در حالی که FNA بدخیمیهای کیستیک با این روش اعتبار (accuracy) کمتری در مقایسه با ضایعات توپر دارد. (۱۷)، در حدود ۶۰٪ موارد، نتایج حاصل از EUS-FNA باعث تغییر در نحوه برخورد با ضایعات پانکراس شده است و از انجام اعمال جراحی در بیماران غیر قابل عمل جلوگیری می کند. (۱۸)، از طرفی EUS-FNA در تشخیص بدخیمی پانکراس در بیماران مبتلا به زردی انسدادی اعتبار ویژه ای دارد (۱۹)، هر چند که موارد منفی کاذب آن می تواند منجر به تأخیری ناخواسته در جراحی این دسته از بیماران گردد. (۲۰)، از طرفی حساسیت و ویژگی به دست آمده در این مطالعه در مورد توده های زیرمخاطی دستگاه گوارش با نتایج مطالعات پیشین همخوانی دارد. (۶ و ۲۱)

درباره عوارض EUS-FNA باید گفت که علاوه بر عوارض شناخته شده در هر نوع آندوسکوپ (سوراخ شدگی، آسپیراسیون، حوادث قلبی-ریوی)، عوارض خاص این کار به خصوص در مقایسه با ERCP\* بسیار کم می باشد. در مطالعه ویرسما\* و همکاران از مجموع ۵۵۴ بیماری که به علت وجود تومورهای شکم و مدیاستن تحت EUS-FNA قرار گرفتند، فقط در ۵ مورد عارضه گزارش شده است که ۲ بیمار سوراخ شدگی (یکی دوازدهه و دیگری مری پس از اتساع برای عبور دادن دستگاه آندوسونوگرافی) و ۳ بیمار ارتباط مستقیم به خود انجام EUS-FNA داشتند. (۲۱)، این ۳ مورد کیست پانکراس داشتند که دچار تب و خونریزی شدند و در ۲ نفر از آنها کار به عمل جراحی کشیده شد. در این مطالعه عارضه کلی حدود ۱/۱٪ بود. در مطالعه دیگری اتول\*\*\* و همکاران ۵ مورد عارضه را در ۳۲۲ بیمار گزارش کردند که ۴ نفر از آنها کیست پانکراس داشتند و یکی نیز دچار پنومونی آسپیراسیون شد. در این گزارش عارضه کلی ۱/۶٪ بود. (۲۲)، در هر دو مطالعه هیچ گونه عارضه ای در تومورهای توپر مدیاستن و یا پانکراس گزارش نشد که از این بابت با نتایج به دست آمده در این مطالعه همخوانی دارد.

\* Endoscopic Retrograde cholangiopancreatography

\*\* Wiersema

\*\*\* OToole

## References

- McLean A, Fairclough P. Endoscopic ultrasound-current applications. *Clin Radiol* 1996; 51: 83-98.
- Stotland BR, Kochman ML. Diagnostic and therapeutic endosonography: Endoscopic ultrasound-guided fine-needle aspiration in clinical practice. *Gastrointest Endosc* 1997; 45: 329-31.
- Hawes RH. New approaches in interventional EUS. *Gastrointest Endosc* 2002; 56: 62-3.
- Wallace MB, Kennedy T, Durkalski V, Eloubeidi MA, Etamad R, Matsuda K, et al. Randomized controlled trial of EUS-guided fine-needle aspiration techniques for the detection of malignant lymphadenopathy. *Gastrointest Endosc* 2001; 54: 441-7.
- Eloubeidi MA, Wallace MB, Reed CE, Hadzizahic N, Lewin DN, Van Velse A, et al. The utility of EUS and EUS-guided fine-needle aspiration in detecting celiac lymph node metastasis in patients with esophageal cancer: A single center experience. *Gastrointest Endosc* 2001; 54: 714-9.



6. Rosch T. Endoscopic ultrasonography in upper gastrointestinal submucosal tumors: A literature review. *Gastrointest Endosc* 1995; 5: 609-14.
7. Eloubeidi MA, Chen VK, Eltoun IA, Jhala D, Chhieng DC, Jhala N, *et al.* Endoscopic ultrasound-guided fine needle aspiration biopsy of patients with suspected pancreatic cancer: Diagnostic accuracy and acute and 30-day complications. *Am J Gastroenterol* 2003; 98: 2663-8.
8. Nguyen P, Chang KJ. EUS in the detection of ascites and EUS-guided paracentesis. *Gastrointest Endosc* 2001; 54: 336-9.
9. Anderson MA, Ji B, Simeone DM, Weinman B, Scheiman J, Logsdon CD. Pancreatic cancer associated gene expression from FNA samples differentiates neoplastic pancreatic masses from normal pancreas and chronic pancreatitis [abstract]. *Gastroenterology* 2004; 126: A 654.
10. Chan AT, Heller SJ, Van Dam J, Carr-Locke DL, Banks PA. Endoscopic cystgastrostomy: Role of endoscopic ultrasonography. *Am J Gastroenterol* 1996; 91: 1622-5.
11. Gunaratnam NT, Sarma AV, Norton ID, Wiersema MJ. A prospective study of EUS-guided celiac plexus neurolysis for pancreatic cancer pain. *Gastrointest Endosc* 2001; 54: 316-24.
12. Hoffman BJ, Knapple WL, Bhutani MS, Verne GN, Hawes RH. Treatment of achalasia by injection of botulinum toxin under endoscopic ultrasound guidance. *Gastrointest Endosc* 1997; 45: 77-9.
13. Wiersema MJ, Sandusky D, Carr R, Wiersema LM, Erdel WC, Frederick PK. Endosonography - guided cholangiopancreatography. *Gastrointest Endosc* 1996; 44: 102-6.
14. Lahoti S, Catalano MF, Alcocer E, Hogan WJ, Geenen JE. Obliteration of esophageal varices using EUS-guided sclerotherapy with color Doppler. *Gastrointest Endosc* 2000; 51: 331-3.
15. Bhutani MS, Usman N, Shenoy V, Qarqash A, Singh A, Barde CJ, *et al.* Endoscopic ultrasound miniprobe-guided steroid injection for treatment of refractory esophageal strictures. *Endoscopy* 1997; 29: 757-9.
16. Chang KJ, Nguyen P, Erickson RA, Durbin TE, Katz KD. The clinical utility of endoscopic ultrasound-guided fine-needle aspiration in the diagnosis and staging of pancreatic carcinoma. *Gastrointest Endosc* 1997; 45: 387-93.
17. Fritscher-Ravens A, Izbicki JR, Sriram PV, Krause C, Knoefel WT, Topalidis T, *et al.* Endosonography-guided, fine-needle aspiration cytology extending the indication for organ-preserving pancreatic surgery. *Am J Gastroenterol* 2000; 95: 2255-60.
18. Frazee RC, Singh H, Erickson RA. Endoscopic ultrasound for peripancreatic masses. *Am J Surg* 1997; 174: 596-8; discussion 598-9.
19. Agarwal B, Abu-Hamda E, Molke KL, Correa AM, Ho L. Endoscopic Ultrasound-Guided Fine Needle Aspiration and Multidetector Spiral CT in the Diagnosis of Pancreatic Cancer. *Am J Gastroenterol* 2004; 99: 844-50.
20. Nakamura R, Machado R, Amikura K, Ruebner B, Frey CF. Role of fine needle aspiration cytology and endoscopic biopsy in the preoperative assessment of pancreatic and peripancreatic malignancies. *Int J Pancreatol* 1994; 16: 17-21.
21. Wiersema MJ, Vilmann P, Giovannini M, Chang KJ, Wiersema LM. Endosonography-guided fine-needle aspiration biopsy: Diagnosis accuracy and complication assessment. *Gastroenterology* 1997; 112: 1087-95.
22. O'Toole D, Palazzo L, Arotcarena R, Dancour A, Aubert A, Hammel P, *et al.* Assessment of complication of EUS-guided fine-needle aspiration. *Gastrointest Endosc* 2001; 53: 470-4.
23. Barawi M, Gottlieb K, Cunha B, Portis M, Gress F. A prospective evaluation of incidence of bacteremia associated with EUS-guided fine-needle aspiration. *Gastrointest Endosc* 2001; 53: 189-92.
24. Affi A, Vazquez-Sequeiros E, Norton ID, Clain JE, Wiersema MJ. Acute extraluminal hemorrhage associated with EUS-guided fine needle aspiration: frequency and clinical significance. *Gastrointest Endosc* 2001; 53: 221-5.

## Results and Complications of Endoscopic Ultrasound Guided-FNA in Patients with Pancreatic and Gastrointestinal Submucosal Lesions

### ABSTRACT

**Background:** Linear endoscopic ultrasonography (EUS) is a proven modality for the diagnosis and treatment of different gastrointestinal lesions. The aim of this study was to describe the role of EUS-FNA in the evaluation of pancreatic and submucosal lesions.

**Materials and Methods:** Over a 1-year period, in a prospective descriptive study, patients referred to Naft Hospital, underwent linear EUS.

**Results:** Of the 40 linear EUS performed, 32 (80%) patients had pancreatic lesions which 26 (81%) of these cases were referred for pancreatic tumor biopsy. The most of these tumors (73%) were in the head of pancreas. EUS-guided fine-needle aspiration biopsy was performed in all 26 patients successfully without complications, which in 16 (61.5%) of them the diagnosis of pancreatic malignancy confirmed cytopathologically. Sensitivity and specificity of this method in pancreatic lesions were 84% and 100%, respectively. Eight patients (20%) were referred because of submucosal upper gastrointestinal lesions which in 7 (87.5%) of them GIST were diagnosed. Sensitivity and specificity of EUS-FNA in submucosal lesions was 100%. No adverse effect of EUS-FNA was observed.

**Conclusions:** EUS-FNA is a safe method with an acceptable accuracy in the evaluation and diagnosis of pancreatic and submucosal lesions. The results of this study are similar to that reported previously from other countries. Performing this new method requires more gastroenterologists and pathologists experience as well as more support from different societies (such as gastroenterology and surgery). *Govaresh/* Vol. 10, No. 4, Winter 2005; 194-198

**Keywords:** Linear EUS, FNA, Pancreatic lesions, Submucosal lesions

**Mirbagheri SA**

Amir-Alam Hospital, Tehran  
University of Medical Sciences

**Mansouri S**

Naft Hospital, Tehran

**Abouzari M**

Tehran University of Medical  
Sciences

**Jazayeri H**

Department of Pathology, Naft  
Hospital, Tehran

**Radmehr K**

Department of Pathology, Naft  
Hospital, Tehran

**Hormazdi M**

Department of Pathology,  
Mehr Hospital, Tehran

**Rakhshani N**

Gastrointestinal and Liver  
Disease Research Center, Iran  
University of Medical Sciences

**Corresponding Author:**

Seyed Amir Mirbagheri M.D.,  
Saadi-e-Shomali Ave., Amir-Alam  
Hospital, Tehran, Iran.  
Tel: +98 21 66703819  
Fax: +98 21 88771433  
E-mail:  
mirbagherimd@yahoo.com