

مقاله گزارش مورد

گزارش تومور کلسیفیه پانکراس در یک مرد ۴۱ ساله

دکتر همایون واحدی^۱، دکتر مسعود ستوده^۲، دکتر گلرخ الفتی^۳

^۱ استادیار، مرکز تحقیقات بیماریهای گوارش و کبد، دانشگاه علوم پزشکی تهران

^۲ دانشیار، مرکز تحقیقات بیماریهای گوارش و کبد، دانشگاه علوم پزشکی تهران

^۳ پژوهشگر، مرکز تحقیقات بیماریهای گوارش و کبد، دانشگاه علوم پزشکی تهران

چکیده

تومورهای اندوکراین پانکراس*، تومورهای نادری با منشأ نورواندوکراین هستند. گزارش ما در مورد آقای ۴۱ ساله است که از حدود ۶ ماه قبل، احساس توده سردل همراه با درد مبهم شکمی، کاهش اشتها و کاهش وزنی حدود ۳-۲ کیلوگرم داشته است. در معاینه، توده‌ای در اپی‌گاستر و قسمت فوقانی چپ شکم** لمس شد. در عکس ایستاده شکمی، توده‌ای کلسیفیه در LUQ و در سی‌تی اسکن شکمی نیز توده کلسیفیه بزرگی در دم پانکراس گزارش گردید. در نهایت، به کمک شاخصهای ایمونوهیستوشیمی، تومور نورواندوکراین پانکراس تأیید شد. علی‌رغم نادر بودن کلسیفیکاسیون این تومورها، در برخورد با یک توده بزرگ کلسیفیه در پانکراس لازم است علل بدخیم نیز مدنظر قرار گیرند.

کلید واژه: تومور نورواندوکراین، پانکراس، کلسیفیکاسیون

گوارش / دوره ۱۱، شماره ۲، تابستان ۱۳۸۵، ۱۰۵-۱۰۸

تاریخ پذیرش: ۸۵/۶/۱۵

تاریخ اصلاح نهایی: ۸۵/۶/۱۵

تاریخ دریافت: ۸۵/۳/۲۹

پانکراس است که علی‌رغم نادر بودن کلسیفیکاسیون این نوع تومورها، با یافته اولیه کلسیفیکاسیون تظاهر یافته است.

گزارش مورد

بیمار آقای ۴۱ ساله است که از شش ماه قبل، احساس سنگینی و توده‌ای در سردل همراه با درد مبهم شکمی داشته است. این درد ارتباطی با غذا خوردن و دفع مدفوع نداشت. بیمار درد شبانه را نیز ذکر نمی‌کرد. در این فاصله بیمار از کاهش وزنی حدود ۳-۲ کیلوگرم به همراه کاهش اشتها، شاکی بود. اجابت مزاج وی طبیعی بود و سابقه‌ای از تب، لرز، ادرار پر رنگ، زردی و خارش را ذکر نمی‌کرد. بیمار سابقه مصرف الکل، سیگار یا اعتیاد به ماده خاصی را نیز نداشت. در معاینات به عمل آمده، توده‌ای در اپی‌گاستر و LUQ لمس شد. علائم حیاتی بیمار طبیعی بود. آزمایشهای به عمل آمده به شرح زیر بودند:

کلسترول تام (Total cholesterol): ۱۶۰ mg/dl

تری‌گلیسرید (TG): ۱۲۰ mg/dl

میزان رسوب گلبول قرمز (ESR): ۵۵

کراتینین (Cr): ۰/۳ mg/dl

نیترژن اوره خون (BUN): ۲۵ mg/dl

آمیلاز: ۵۰ U/L

لیپاز: ۳۰ U/L

* Islet-cell tumors

** Left Upper Quadrant

زمینه و هدف

کلسیفیکاسیون عنوان شاخصی از یک فرایند پاتولوژیک در بدن می‌باشد. کلسیفیکاسیون آشکار (از نظر رادیولوژیک) در تومورهای دستگاه گوارش بسیار نادر است. با این حال، ظاهر اختصاصی این کلسیفیکاسیونها می‌تواند در رسیدن به تشخیص صحیح کمک‌کننده باشد. از شایعترین تومورهای پانکراس که کلسیفیکاسیون در آنها اتفاق می‌افتد، می‌توان به تومورهای سیستیک، سروزی و موسینی اشاره کرد. یکی از تومورهای پانکراس که کلسیفیکاسیون به ندرت در آن اتفاق می‌افتد، تومور نورواندوکراین پانکراس است. با وجود این، تومورهای بدخیم این نوع، ممکن است کلسیفیکاسیونهایی به صورت نامنظم، خشن و نامشخص داشته باشند. (۱)، این تومورها، تومورهای نادری با منشأ نورواندوکراین هستند که ۸۵٪ آنها مواد فعال بیولوژیکی ترشح می‌کنند که منجر به علائم اختصاصی بالینی می‌شود؛ از شایعترین تومورهای این رده می‌توان به انسولینوما و گاسترینوما اشاره کرد. ۱۵٪ این تومورها نیز فاقد عملکرد هستند و تنها در صورت بزرگ شدن، با القای اثر توده‌ای خود، علامت‌دار می‌شوند. (۲)

موردی که در مقاله حاضر گزارش می‌شود، یک تومور نورواندوکراین

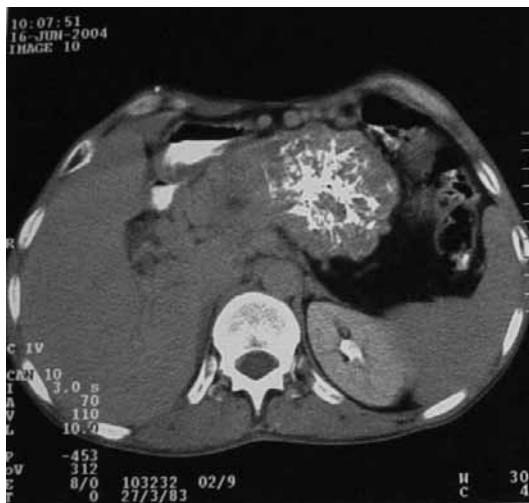نویسنده مسئول: تهران، خیابان کارگر شمالی، بیمارستان شریعتی، مرکز

تحقیقات بیماریهای گوارش و کبد

تلفن و نمابر: ۸۸۰۱۲۹۹۲

E-mail: vahedi@ams.ac.ir

دکتر واحدی و همکاران



شکل ۲: تصویر سی تی اسکن شکم بیمار

که به وسیله بافت پیوندی پر از عروق کوچک از هم جدا شده بودند (شکل ۳-الف). شاخصهای ایمونوهیستوشیمی (سیتوکراتین، آنتی ژن غشایی اپی تلیال ***، S-100 و سیناپتوفیزین) نیز در سلولهای سرطانی مثبت بود و تشخیص کارسینوم نورواندوکرین پانکراس مورد تأیید قرار گرفت (شکل ۳-ب، ج، د).

در پیگیری چند ماه پس از عمل، در معاینه شکمی، توده‌ای لمس نشد. در ضمن علائمی دال بر کم‌خونی، بزرگی کبد و طحال مشاهده نگردید. وزن بیمار قبل از عمل ۶۲ کیلوگرم بود، لیکن شش ماه پس از عمل جراحی، وزن وی به ۷۰ کیلوگرم افزایش یافت. در حال حاضر، پس از گذشت حدود یک سال از عمل جراحی، وضعیت عمومی بیمار رضایت‌بخش است و شکایت خاصی هم ندارد.

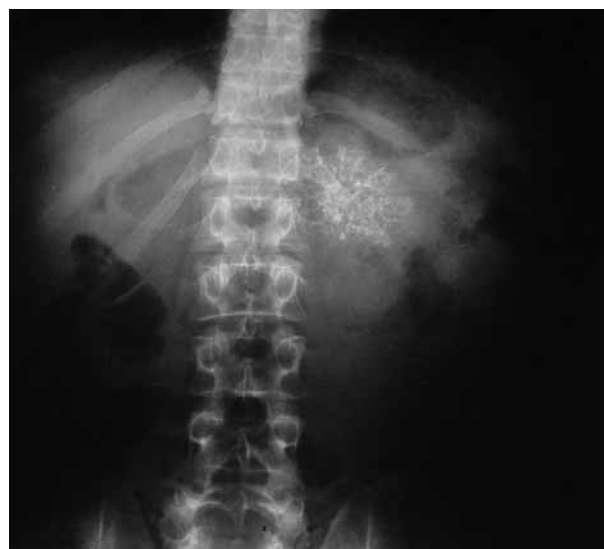بحث

کلسیفیکاسیون می‌تواند نشانه‌ای از یک فرآیند پاتولوژیک باشد. اولین بار در سال ۱۹۱۴، لاکوتره **** و کاربونل ****، کلسیفیکاسیون پانکراس را با استفاده از روشهای پرتوشناسی تشخیصی، نشان دادند. (۳)، در برخورد با یک ضایعه کلسیفیه در پانکراس، تشخیصهای افتراقی متعددی مطرح می‌گردد که به ترتیب شیوع تظاهر کلسیفیکاسیون در جدول ۱ نشان داده شده‌اند. کلسیفیکاسیون پانکراس پس از تروما و انفارکتوس هم به وجود می‌آید که در این شرایط خونریزی در داخل پارانشیم آن مشهود است. در بیش از ۹۵ درصد بیمارانی که در عکس رادیولوژی آنها کلسیفیکاسیون

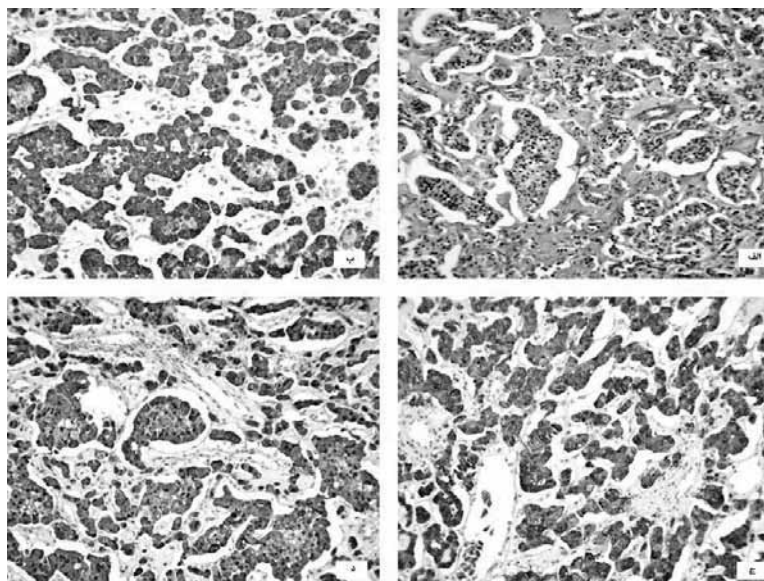
- * Carcino Embryonic Antigen
- ** Carbohydrate Antigen 19-9
- *** Epithelial Membrane Antigen
- **** Lacoutre
- ***** Charbonnel

قند سرمی ناشتا (FBS): ۷۵ mg/dl
گلبولهای سفید (WBC): ۵۴۰۰ mm³
هموگلوبین (Hb): ۱۴ g/dl
آسپارات آمینوترانسفراز (AST): ۲۴ U/L
آلانین آمینوترانسفراز (ALT): ۱۸ U/L
آلکالن فسفاتاز (ALP): ۱۲۴ IU/L
لاکتات دی هیدروژناز (LDH): ۱۶۰ U/L

سطح سرمی *CEA، **CA 19-9 و گاسترین ناشتا نیز طبیعی بود. در گاستروسکوپی انجام شده برای بیمار، زخم پپتیک و توده خاصی مشاهده نگردید. عکس قفسه سینه (CXR) هم، طبیعی بود. در عکس ایستاده شکمی، یک توده کلسیفیه در LUQ مشاهده شد (شکل ۱). جهت بررسی بیشتر، سی تی اسکن شکم انجام شد که در آن یک توده بزرگ کلسیفیه به قطر تقریبی ۶/۵×۷/۵ سانتی‌متر در ناحیه دم پانکراس گزارش گردید (شکل ۲). بیمار تحت آسپیراسیون سوزنی از پانکراس قرار گرفت و در پاتولوژی وی کارسینوم سلول شفاف (clear cell carcinoma) گزارش شد. بیمار تحت لاپاراتومی تشخیصی قرار گرفت. پس از لاپاراتومی، پانکراس با اندازه ۱۵×۱۵ سانتی‌متر، به‌صورت سفت و کلسیفیه مشاهده شد. امنتوم در روی پانکراس چسبندگی داشت. چسبندگی جدا شد و پس از لیگاتور کردن عروق خونی، پانکراس از ناحیه دم به سمت سر آزاد گردید. نمونه‌های متعدد گرفته شد و تمام پانکراس به جز ناحیه سر آن خارج گردید. در نهایت نمونه‌های گرفته شده جهت مطالعات ایمونوهیستوشیمی ارسال گردید. در بزرگنمایی متوسط از تومور، سلولهای توموری (با شکل و اندازه یکنواخت) به‌صورت دسته‌های کوچک و مجتمع مشاهده شدند



شکل ۱: عکس شکمی بیمار



شکل ۳: یافته‌های بافت‌شناسی تومور. الف، سلولهای توموری با هسته گرد و یکنواخت و آتیپی مختصر به صورت دستجات کوچک دیده می‌شوند. (رنگ‌آمیزی هماتوکسیلین و ائوزین، بزرگنمایی ۱۰۰×) ب، ج و د، رنگ‌آمیزی ایمونوهیستوشیمی، به ترتیب واکنش قوی سیتوبلاسمی برای سیتوکراتین، سیناپتوفیزین و S-100 را نشان می‌دهد (بزرگنمایی ۱۰۰×).

سیستادنوم سروزی است. الگوی کلسیفیکاسیون به صورت انفجار نور مرکزی (central sun burst)، برای این تومور اختصاصی است. در ۳۰٪ موارد سیستادنوم موسینی پانکراس نیز کلسیفیکاسیون‌های محیطی دیده می‌شود. در بقیه تومورهای پانکراس، حضور کلسیفیکاسیون نادر است. یکی از تومورهای ناشایع پانکراس از نظر وجود کلسیفیکاسیون، تومور نورواندوکراین پانکراس می‌باشد (۱)، این تومورها، با میزان شیوع ۱/۱۰۰۰۰۰ نفر در جمعیت عمومی، ۵-۱ درصد کل تومورهای پانکراس را تشکیل می‌دهند و به دو دسته عملکردی و غیر عملکردی تقسیم می‌گردند (۷ و ۸)، تومورهای عملکردی به دلیل ایجاد علائم، از طریق افزایش مفرط هورمون‌ها، رشد موضعی یا گسترش متاستاتیک، زودتر تشخیص داده می‌شوند و به طور معمول قطری کمتر از ۲ سانتی‌متر دارند، اما تومورهای غیرعملکردی که ۵۲-۱۵ درصد تومورهای نورواندوکراین پانکراس را تشکیل می‌دهند، از آنجا که هیچ هورمون پلی‌پتیدی فعالی ترشح نمی‌کنند سندرم بالینی خاصی را نیز ایجاد نمی‌کنند. این تومورها به طور معمول در زمان تشخیص بزرگتر هستند و تنها در صورت بزرگ شدن با القای اثر توده‌ای خود، علامت‌دار می‌شوند (۲، ۷، ۸، ۹)، با این حال در سالهای اخیر با توجه به پیشرفت تکنیک‌های رادیولوژیکی، تومورهای غیرعملکردی نورواندوکراین پانکراس حتی در بیماران بدون علامت نیز تشخیص داده می‌شوند (۹)، اولتراسونوگرافی و سی‌تی‌اسکن روشهای تشخیصی خوبی در این

جدول ۱: تشخیص‌های افتراقی کلسیفیکاسیون پانکراس

پانکراتیت ارثی
پانکراتیت الکلی
نفروز کلسینوز
هیپر پارا تیروئیدسم
سیستیک فیبروزیس
دیابت شیرین
سوء تغذیه پروتئین
کارسینوم پانکراس
لمفانژیوما غاری
پانکراتیت ایدیوپاتیک
هیپر لیپیدمی

پانکراس دیده می‌شود، بیمار بهای خوش خیم وجود دارد و تنها در ۴-۲ درصد موارد تشخیص تومور پانکراس مطرح می‌گردد (۴)، با این حال، در یک مطالعه توسط پولینو-نتو* و همکاران، در ۲۰ درصد بیماران که کلسیفیکاسیون پانکراس داشتند، سرطان پانکراس گزارش شد (۵)، در مطالعه دیگری توسط جانسون و زینتل**، ۶۷۷ بیمار با کلسیفیکاسیون پانکراس بررسی شدند و تنها در ۳/۷ درصد از آنها، سرطان پانکراس وجود داشت (۶)، یکی از تومورهای پانکراس که به طور شایع (۱۸ درصد موارد) در آن کلسیفیکاسیون اتفاق می‌افتد،

* Paulino-Netto

** Johnson & Zintel

مطالعات، پیش‌آگهی بدی برای تومورهای غیرعملکردی پانکراس ذکر شده است و از طرفی به علت شیوع بالای بیماری متاستاتیک در این افراد، رزکسیون علاج بخش جراحی تنها در تعداد اندکی از بیماران در نظر گرفته می‌شود. (۱۳)، با این حال، در مطالعه‌ای توسط بارتش* و همکاران، بیماران مبتلا به تومور غیرعملکردی پانکراس، که تحت رزکسیون وسیع جراحی (به‌عنوان یک روش درمان علامتی) قرار گرفته بودند، سالهای زیادی بدون هیچ علامت خاصی زنده مانده بودند. (۸)، در بررسی دیگری نیز توسط فوروکاوا*** و همکاران بر روی ۱۶ بیمار مبتلا به تومور غیرعملکردی پانکراس، ۱۴ بیماری که تحت رزکسیون جراحی تومور قرار گرفته بودند بدون هیچ‌گونه عودی در پیگیری ۵ ساله، زنده مانده بودند. (۹)، بیمار ما نیز، به خوبی تحت عمل جراحی قرار گرفت و حتی ۶ ماه پس از عمل جراحی، افزایش وزنی حدود ۸ کیلوگرم پیدا کرد.

نتیجه‌گیری

تشخیص تومورهای نورو اندوکراین پانکراس به دلیل تأخیر در شروع علائم و از طرفی نادر بودن آنها مشکل است که خود موجب تأخیر در درمان می‌گردد. بنابراین در برخورد با یک توده کلسیفیه بزرگ در پانکراس همیشه لازم است بدخیمیها، علی‌رغم نادر بودن، مد نظر قرار گیرند.

* Procacci

** Bartsch

*** Furukawa

تومورها به حساب می‌آیند، اگرچه اختصاصی نیستند. در یک مطالعه توسط پروکاسی* و همکاران حساسیت و ویژگی سی‌تی‌اسکن ماریچی در تشخیص تومور غیرعملکردی نورو اندوکراین پانکراس به ترتیب ۶۶/۶ و ۸۲/۷ درصد گزارش گردید. (۱۰)، از طرفی رابطه مستقیمی بین اندازه تومور نورو اندوکراین پانکراس و ایجاد کلسیفیکاسیون وجود دارد. از بین دو زیررده (عملکردی و غیرعملکردی)، در تومورهای غیرعملکردی، کلسیفیکاسیون بیشتر دیده می‌شود؛ گرچه در انسولینوما، شایعترین تومور عملکردی نورو اندوکراین پانکراس، حتی تا ۲۰ درصد نیز کلسیفیکاسیون گزارش شده است. (۱۱)، در مطالعه ما، تظاهر این تومور، در بیمار به صورت یک توده کلسیفیه بزرگ در پانکراس بود که در ابتدا با توجه به اندازه بزرگ، قرارداداشتن آن در دم پانکراس و علائم بالینی بیمار، یکی از تشخیصهای احتمالی ما، تومورهای سیستمیک موسینی و سروزی پانکراس بود که بعد از جراحی بیمار و فرستادن نمونه برای بررسیهای ایمونوهیستوشیمی، تشخیص کارسینوم نورو اندوکراین پانکراس تأیید شد. شواهدی که به نفع این تشخیص در بیمار ما می‌باشند، اندازه بزرگ تومور (بزرگتر از ۵ سانتی‌متر)، منفرد بودن و قرارگیری آن در دم پانکراس است. از تشخیصهای افتراقی یک تومور نورو اندوکراین بزرگتر از ۳ سانتی‌متر در پانکراس می‌توان به تومورهای غیرعملکردی، ویپوما و گلوکونوما اشاره کرد. (۱۲)، با توجه به فقدان علائم بالینی (دال بر سندرمد خاصی از تومورهای عملکردی) و طبیعی بودن آزمایشها و بررسیهای به عمل آمده از بیمار (از جمله سطوح قند خون متوالی، سطح گاسترین ناشتا و گاستروسکوپی) تشخیص در این مورد بیشتر به نفع یک کارسینوم غیرعملکردی نورو اندوکراین پانکراس است. در بسیاری از

References

- 1- Iwasaki Y, Kadota Y, Kyoto Y, Kusano SH. Imaging of calcification in abdominal and pelvic tumors. *Radiologist* 2002; 9: 21-9.
- 2- Snow ND, Liddle RA. Neuroendocrine tumors. In: Rastigi, AK, editors. Gastrointestinal cancers: biology, diagnosis, and therapy. 2nd ed. Philadelphia: Lippincott-Raven; 1995. p. 585.
- 3- Lacoutre P, Charbonnel R. Retroduodenal pancreatectomy. *Rev.de chir* 1914; 1: 28-50.
- 4- Ring E, Boyd Eaton S, Ferrucci J, Short W. Differential diagnosis of pancreatic calcification. *Am J Roentgenology* 1973; 117: 446-52.
- 5- Paulino-Netto A, Dreiling D, Baronofsky I. Relationship between pancreatic calcification and cancer of pancreas. *Ann Surg* 1960; 151: 530-37.
- 6- Johnson J, Zintel H. Pancreatic calcification and cancer of pancreas. *Surg Gynec Obst* 1963; 117: 585-88.
- 7- Oberg K, Eriksson B. Endocrine tumors of the pancreas. *Best Pract Res Clin Gastroenterol* 2005; 19: 753-81.
- 8- Bartsch DK, Schilling T, Ramaswamy A, Gerdes B, Celik I, Wanger HJ, et al. Management of nonfunctioning islet cell carcinomas. *World J Surg* 2000; 24: 1418-24.
- 9- Furukawa H, Mukai K, Kosuge T, Kanai Y, Simada K, Yamamoto J, et al. Nonfunctioning islet cell tumors of the pancreas: clinical imaging and pathological aspects in 16 patients. *Jpn Clin Oncol* 1998; 28: 255-61.
- 10- Procacci C, Carbognin G, Accordini S, Biasiutti C, Bicego E, Romano L, et al. Nonfunctioning endocrine tumors of the pancreas: possibility of spiral CT characterization. *Eur Radio* 2001; 11: 1175-83.
- 11- Lesniak R, Hohenwarter M, Taylor A. Spectrum of causes of Pancreatic calcification. *Am J Roentgenology* 2002; 178: 79-86.
- 12- King CM, Reznick RH, Dacie JE. Imaging islet cell tumors. *Clin Radiol* 1994; 49:295.
- 13- Jenson R. Endocrine tumors of the pancreas. In: Branwald E, Fauci AS, Kasper DL, editors. *Harrisons Principals of Internal Medicine*. 16th ed. New York : McGraw Hill; 2005. p. 2225-9.

Case Report: Calcified Pancreatic Tumor in a 41 Year-old Male

ABSTRACT

Endocrine tumors of the pancreas (Islet-cell tumors) are rare with neuroendocrine origin. The patient was a 41- year- old man, admitted with chief complains of epigastric mass feeling, dull abdominal pain, lack of appetite and weight loss up to 2-3 kg since 6 months ago. In physical examination, a mass was detected in epigaster and left upper quadrant (LUQ). In abdominal x-ray, a calcified mass was seen in LUQ. For better evaluation, abdominal CT was performed in which, a large calcified mass in pancreas tail was reported. Finally, by means of immunohistochemical markers, the neuroendocrine carcinoma of the pancreas was confirmed. In spite of the rareness of calcification in these tumors, it is also necessary to consider malignancies when encountering a large calcified mass in pancreas. *Govaresh/ Vol. 11, No. 2, Summer 2006; 105-108*

Vahedi H

Digestive Disease Research
Center, Tehran University of
Medical Sciences

Sotoudeh M

Digestive Disease Research
Center, Tehran University of
Medical Sciences

Olfati G

Digestive Disease Research
Center, Tehran University of
Medical Sciences

Corresponding Author:

*Homayoon Vahedi M.D.,
Digestive Disease Research
Center, Shariati Hospital,
Kargar-e-Shomali Ave.,
Tehran, Iran.
Telefax: +98 21 88012992
E-mail: vahedi@ams.ac.ir*

Keywords: Neuroendocrine tumor, Pancreas, Calcification