

گزارش یک مورد: آرتریت تاکایاسو همزمان با بیماری کرون

دکتر ناصر ابراهیمی دریانی^۱، دکتر معزالدین جواد رفیعی^۲، دکتر آتوسا نیرحبیبی^۳، دکتر محمد بشاشتی^۳، دکتر محمدرضا کرامتی^۳

^۱استاد، گروه گوارش بیمارستان امام خمینی، دانشگاه علوم پزشکی تهران

^۲پژوهشگر، مرکز تصویربرداری بابک

^۳پژوهشگر، بیمارستان امام خمینی، دانشگاه علوم پزشکی تهران

چکیده

به نظر می‌رسد همزمانی آرتریت تاکایاسو و بیماری کرون پدیده‌ای نادر باشد. بنا بر دانسته‌های ما، تا کنون در ایران هیچ موردی از ابتلای همزمان به هردو بیماری گزارش نشده است. در گزارش موردی، دختر ایرانی ۲۲ ساله‌ای معرفی می‌شود که مورد شناخته‌شده بیماری کرون بوده و متعاقباً به آرتریت تاکایاسو مبتلا شده است.

کلید واژه: آرتریت تاکایاسو، بیماری کرون

گوارش / دوره ۱۲، شماره ۲، تابستان ۱۳۸۶، ۹۸-۱۰۱

تاریخ پذیرش: ۸۶/۶/۷

تاریخ اصلاح نهایی: ۸۶/۶/۷

تاریخ دریافت: ۸۶/۵/۱۷

مقدمه

یافته‌های بیوپسی کولون (شامل التهاب مخاط، واکنش هیستوسیتیک موضعی، تخریب التهابی اپیتلیوم و کریپت‌ها و تعداد زیاد سلولهای پننت)، برای بیمار تشخیص بیماری کرون مطرح شد. لازم به ذکر است که بیمار در آن زمان فاقد علائم خارج گوارشی مرتبط با بیماریهای التهابی روده بود. در بررسیهای آزمایشگاهی به جز افت هموگلوبین (Hb=۹/۹g/dl) مورد دیگری یافت نشد. آنتی بادی بر ضد (ASCA) *Saccharomyces Cerevisiae* Ag با تیتراژ ۱/۱۶۰ (تیتراژ نرمال = تیتراژ کمتر از ۱/۲۰) مثبت بود. به دنبال تشخیص، بیمار تحت درمان با سولفاسالازین و آزاتیوپرین قرار گرفت.

به دنبال شروع درمان بیمار دچار چند نوبت عود به صورت علائمی چون تب، کاهش وزن، اسهال و درد مفصلی (به صورت تک مفصلی در ناحیه مچ پا و با الگوی التهابی) شد. در آخرین نوبت عود نیز بیمار با شکایاتی چون ناخوشی، کاهش وزن (۷ کیلوگرم در عرض ۶ ماه)، دفع مدفوع خونی و درد مفصلی (به صورت درگیری هردو زانو به طور قرینه و با الگوی التهابی) مراجعه کرد. در معاینه جسمانی، علائم حیاتی طبیعی بود و بیمار تب نداشت. تمامی نبضها از جمله نبض رادیال طبیعی و قرینه بودند. بر روی آئورت شکمی بروئی شنیده می‌شد، ولی سمع کاروتید نرمال بود. این علائم با الگوی معمول عود در این بیمار متفاوت بودند.

در بررسیهای آزمایشگاهی انجام شده متوجه افزایش قابل توجه ESR (۱۰ mm/h)، شمارش گلبولهای سفید (۷/۸ THSD/CU MM)، هموگلوبین (۱۰ g/dl) و شمارش پلاکت (۵۰۰ THSD/CU MM) شدیم. باقیمانده نتایج آزمایشگاهی از قبیل آزمونهای عملکرد کبدی و

همزمانی آرتریت تاکایاسو (Takayasu's Arteritis) و بیماری کرون (Crohn's Disease) بسیار نادر است و باعث طرح نظراتی راجع به مکانیسمهای مشابه اتیولوژیک در این دو بیماری می‌شود. (۱)، تخمین زده می‌شود که شانس همزمانی این دو بیماری، یک مورد در هر ۱۰۱۰ فرد باشد. (۲)، مطالعات اخیر نشان می‌دهند که تاکایاسومی تواند در ۳ تا ۹ درصد از مبتلایان به بیماری کرون ایجاد شود (۴-۲). بنا بر دانسته‌های ما، تا کنون در ایران هیچ بیماری که به طور همزمان مبتلا به کرون و آرتریت تاکایاسو باشد گزارش نشده است. در این گزارش، بیماری ایرانی معرفی می‌شود که مورد شناخته‌شده بیماری کرون بوده و متعاقباً مبتلا به آرتریت تاکایاسو شده است.

معرفی مورد

بیمار خانم ۲۲ ساله‌ای است که از ۲ سال پیش مورد شناخته‌شده بیماری کرون بوده است. شروع بیماری از یک سال قبل از مراجعه و همراه با درد شکمی و رکتوراژی متناوب بوده است. برای بررسی بیشتر برای بیمار کولونوسکوپی و بیوپسی انجام گرفت. با توجه به مشاهده التهاب منطقه‌ای و زخم در مخاط روده بزرگ به خصوص در سیگموئید، به همراه مناطق سالم بین آنها در کولونوسکوپی انجام شده و نیز

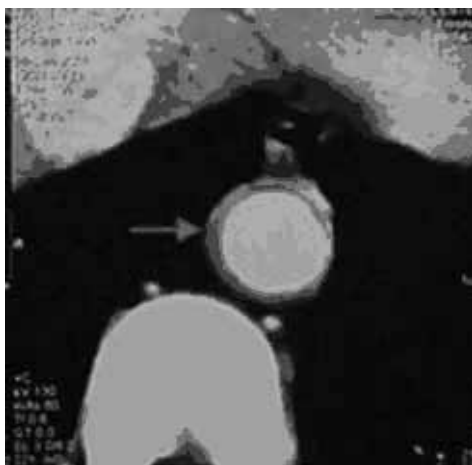
نویسنده مسئول: خیابان ولی عصر، بالاتر از ظفر، نبش کوچه شهید

ناصری، پلاک ۱۳۰، طبقه دوم

تلفن: ۸۸۷۹۳۸۹۶، نمابر: ۸۸۷۹۹۸۴۰

E-mail: nasere@yahoo.com

همراهی آرتریت تاکایاسو و بیماری کرون



شکل ۲: سی تی آنژیوگرافی بیمار مبتلا به آرتریت تاکایاسو: افزایش ضخامت جدار آئورت توراسیک به صورت محیطی به همراه نمای هدف (لکه‌های متناوب با دانسیته هیپو و هیپر) در جدار شریان

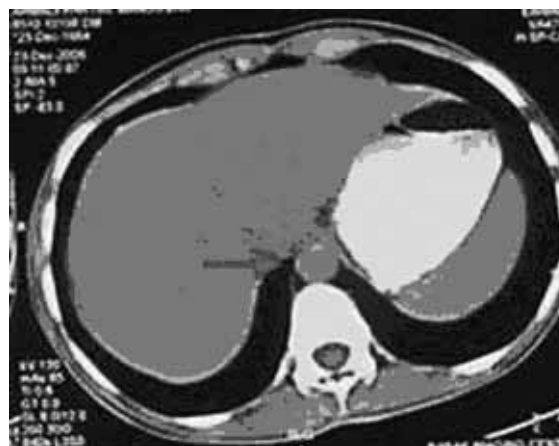دخیل می‌باشند. فرآیند التهابی در این بیماری تمام جدار است و شیوع عوارض خارج روده‌ای در آن نشان‌دهنده ماهیت سیستمیک بیماری است. (۵)، آرتریت تاکایاسو یک واسکولیت مزمن با علت نامشخص است. زنان در طیف سنی بین ۱۰ تا ۳۰ سال، ۸۰ تا ۹۰ درصد از موارد ابتلا را تشکیل می‌دهند که بیمار ما نیز در این محدوده سنی قرار می‌گیرد. (۶)، این بیماری، شریان آئورت و شاخه‌های اصلی آن را درگیر می‌سازد. التهاب حاصل از این بیماری می‌تواند محدود به قسمتی از آئورت توراسیک یا شکمی باشد یا تمام طول آئورت را شامل شود. (۷)، این فرآیند التهابی باعث افزایش ضخامت شریانهای درگیری می‌شود. (۸) اولین مورد گزارش همزمانی آرتریت تاکایاسو و بیماری التهابی روده در سال ۱۹۹۱، در خانمی ۳۵ ساله و مبتلا به کولیت اولسرو بوده است. (۹)، بنا بر دانسته‌های ما، از آن زمان تاکنون ۳۷ بیمار مبتلا به کولیت اولسرو و تاکایاسو به طور همزمان، گزارش شده‌اند. مروری بر مقالات نشان می‌دهد که تاکنون ۲۵ مورد همزمانی کرون و تاکایاسو گزارش شده است. گرچه همزمانی این دو بیماری پدیده نادری است، اما وجود آن غیرقابل انتظار نمی‌باشد. (۴،۳)، از سال ۲۰۰۰ تاکنون ما حدود ۱۲۰ بیمار مبتلا به کرون را در این مرکز درمانی ثبت کرده‌ایم و این اولین مورد ابتلای همزمان به بیماری کرون و آرتریت تاکایاسو است.

مانند مورد معرفی شده در این مقاله، در مقالات قبلی نیز سندرم تاکایاسو اغلب خود را به طور همزمان و یا پس از تظاهرات بیماری کرون نشان می‌دهد و بروز علائم آن قبل از تظاهرات علائم بیماری کرون نادر است. به نظر می‌رسد که یکی از این دو بیماری باعث شعله‌ور شدن یا شدیدتر شدن دیگری می‌شود. (۲)، متأسفانه، هیچ مطالعه آینده‌نگری که بتواند بطور اختصاصی این پدیده را توجیه کند، انجام نشده است. اغلب بیماران گزارش شده زنان جوان با تظاهرات ابتدایی تاکایاسو-

کلیوی نیز طبیعی گزارش شدند. شاخصهای ایمنی از جمله ANA، Anti-DNA، ANCA، و نیز سطوح IgG، IgM و IgA در محدوده طبیعی بودند. در بررسیهای بیشتر، ترانزیت باریم انجام شده وضعیت روده را طبیعی نشان داد.

جهت بررسی احتمال بروز عوارض داخل شکمی ناشی از بیماری کرون، برای بیمار سی تی اسکن شکم و لگن انجام شد. برطبق گزارش CT، افزایش محیطی ضخامت جدار آئورت توراسیک تحتانی و شکمی (۴mm) و تنگی دو طرفه شریانهای کلیوی به همراه افزایش خفیف در ضخامت دیواره کولون سیگموئید گزارش شد که احتمال وجود آرتریت تاکایاسو را مطرح کردند (شکل ۱). بقیه اعضای داخل شکمی از جمله کبد و مجاری صفاوی طبیعی بودند. جهت بررسی دقیقتر یافته‌های مشاهده شده در CT، برای بیمار سی تی آنژیوگرافی انجام شد که در گزارش مربوط افزایش قابل توجه ضخامت دیواره شاخه‌های قوس آئورت (شریانهای سابکلواوین طرف چپ) به صورت محیطی، افزایش ضخامت جدار شریان بی نام طرف راست، قوس آئورت و آئورت نزولی، به همراه نمای هدف (لکه‌های متناوب با دانسیته هیپو و هیپر) در آئورت نزولی گزارش شد که با آرتریت تاکایاسو (نوع ۴، درگیری منتشر) مطابقت داشت (شکل ۲).

بنابراین، با تشخیص آرتریت تاکایاسوی همراه با بیماری کرون، بیمار تحت درمان با کورتیکواستروئید خوراکی (۳۰mg/day) و نیز ادامه درمانهای قبلی قرار گرفت.



شکل ۱: سی تی اسکن بیمار مبتلا به آرتریت تاکایاسو: افزایش ضخامت آئورت شکمی

بحث

بیماری کرون، نوعی بیماری التهابی است که می‌تواند تمام مناطق لوله گوارش را درگیر سازد. عوامل عفونی و خودایمنی در اتیولوژی آن

جدول ۱: یافته‌های بالینی و پاراکلینیکی در بیمار

علائم بالینی	کاهش وزن (۷ کیلوگرم در عرض ۶ ماه)، دفع مدفوع خونی درد مفصلی (به صورت درگیری هر دو زانو به طور قرینه و با الگوی التهابی)
یافته‌های مثبت در معاینات	سمع بروئی بر روی آنورت شکمی
یافته‌های آزمایشگاهی	ESR = 100 mm/h WBC = 7.8 THSD/CU MM Hgb = 10 g/dl Plt = 500 THSD/CU MM ASCA = 1/160 (positive)
یافته‌های تصویربرداری:	
CT اسکن شکمی	افزایش محیطی ضخامت جدار آنورت توراسیک تحتانی و شکمی (۴mm) و تنگی دو طرفه شریانهای کلیوی به همراه افزایش خفیف در ضخامت دیواره کولون سیگموئید
CT آنژیوگرافی آنورت توراسیک	افزایش قابل توجه ضخامت دیواره شاخه‌های قوس آنورت (شریانهای سابکلونین طرف چپ) به صورت محیطی، افزایش ضخامت جدار شریان بی‌نام طرف راست، قوس آنورت و آنورت نزولی، به همراه نمای target (لقه‌های متناوب با دانسیته هیپو و هیپر) در آنورت نزولی که با آرتريت تاکیاسو (نوع ۴، درگیری منتشر) مطابقت دارد

نتیجه‌گیری

آرتريت تاکیاسو و بیماری کرون می‌توانند به طور همزمان در یک بیمار ایجاد شوند. بنابراین، تشخیص زودرس در چنین بیمارانی از اهمیتی حیاتی برخوردار است. شک بالینی، استفاده از روشهای تصویربرداری مناسب و در نظر گرفتن تشخیصهای افتراقی، پایه‌های تشخیص صحیح و برخورد مناسب با سندرم کرون - تاکیاسورا تشکیل می‌دهند.

کرون بوده اند. (۱۰ و ۲)، از آنجایی که تاکیاسو بیشتر در زنان جوان ایجاد می‌شود، می‌توان چنین عنوان کرد که بیماران مبتلا به بیماریهای التهابی روده، تظاهرات تاکیاسورا با همان الگوی سنی - جنسی بیماری تاکیاسو نشان می‌دهند.

اگرچه به طور کلی تاکیاسو خود را با فقدان نبض رادیال، وجود تب، درد مفصلی، تعریق شبانه و درد عضلانی (۱۱) نشان می‌دهد، در بیماری کرون ممکن است این علائم بالینی بروز نیابند. (۲)، برای مثال در این مورد نیز بیمار با علائم تاحدی مشابه با عود قبلی کرون مراجعه کرده بود، ولی با توجه به وجود چند یافته غیراختصاصی از جمله کاهش وزن شدید و ESR بسیار بالا و شک به عوارض داخل شکمی کرون، برای او CT شکم و لگن درخواست شد که با توجه به نتایج آنها تشخیص اولیه تاکیاسو مطرح گردید. به علت درگیری شریان آنورت و شاخه‌هایش، تاکیاسومی تواند به صورت خونریزی گوارشی ظاهر شود. (۱۰)، اغلب این تظاهرات می‌توانند تظاهرات بیماری کرون هم باشند که موجب مشکل تشخیصی در صورت همزمانی بیماری کرون و تاکیاسومی شود.

یافته‌های CT اسکن در آرتريت تاکیاسو شامل افزایش ضخامت دیواره شریان در اوایل ابتلا به بیماری و انسداد و آنوریسم در مراحل بعدی است. همان طور که ملاحظه شد، در بیمار ما نیز در CT اسکن شکمی و CT آنژیوگرافی افزایش ضخامت شریان آنورت گزارش شده است (جدول ۱). (۱۲)

وجود هاپلوتاایپ‌های HLA (DR2)، DW12، B25 و HLA-25، درگیری کمپلکس‌های ایمنی و آنتی‌بادی‌های اختصاصی اعضا گزارش شده‌اند. (۱۴ و ۱۳، ۲۱)، در بیمار ما نیز به جز ASCA، بقیه شاخصهای ایمنی و خودایمنی طبیعی بودند. اگرچه هیچ نوع ارتباط ژنتیکی در ابتلا به آرتريت تاکیاسو گزارش نشده است، ولی مطالعات بیشتر روی این فرضیه پیشنهاد می‌شود. (۲)، گرانولوماها و واسکولیت‌های گرانولوماتوز در هر دو بیماری کرون و تاکیاسو دیده می‌شوند که پیشنهادکننده یک پاتوفیز یولوژی مشترک در دو بیماری می‌باشند. (۱۰)

References

1. Houman MH, Doghri A, Boubaker J, Kchir MN, Mahdhaoui A, Filali A, et al. Takayasu disease in Crohn disease: an exceptional association. *Ann Gastroenterol Hepatol*. 1996; 31: 337-40.
2. Reny JL, Paul JF, Lefebvre C, Champion K, Emmerich J, Bletry O, et al. Association of Takayasu's arteritis and Crohn's disease. Results of a study on 44 Takayasu patients and review of the literature. *Ann Med Interne* 2003;154: 85-90.
3. Hall S, Barr W, Lie JT, Stanson AW, Kazmier FJ, Hunder GG. Takayasu arteritis. A study of 32 North American patients. *Medicine* 1985; 64: 89-99.
4. Kerr GS, Hallahan CW, Giordano J, Leavitt RY, Fauci AS, Rotten M, et al. Takayasu arteritis. *Ann Intern Med* 1994; 120: 919-29.
5. Ohlsson B, Sundkvist G, Lindgren S. Subclinical sympathetic neuropathy appears early in the course of Crohn's disease. *BMC Gastroenterol* 2007; 7: 33.
6. Arend WP, Michel BA, Bloch DA, Hunder GG, Calabrese LH, Edworthy SM, et al. The American College of Rheumatology 1990 criteria for the classification of Takayasu arteritis. *Arthritis Rheum* 1990; 33:1129-34.
7. Cid MC, Font C, Coll-Vinent B, Grau JM. Large vessel vasculitides. *Curr Opin Rheumatol* 1998; 10:18-28.
8. Sharma BK, Jain S, Sagar S. Systemic manifestations of Takayasu arteritis: The expanding spectrum. *Int J Cardiol* 1997; 54(Suppl):149-54.
9. Klippel JH, Weyand CM, Wortmann RL. Takayasu's arteritis. In: Klippel JH, ed. *Primer on the rheumatic diseases*. 11th ed. Atlanta: Arthritis Foundation; 1991.P.294-5.
10. Levitsky J, Harrison JR, Cohen RD. Crohn's disease and Takayasu's arteritis. *J Clin Gastroenterol* 2002; 34: 454-6.
11. Mubashir Ahmed M, Wolf RE. Takayasu Arteritis [<http://www.emedicine.com/MED/topic2232.htm>]
12. Gotway MB, Araoz PA, Macedo TA, Stanson AW, Higgins CB, Ring EJ, et al. Imaging findings in Takayasu's arteritis. *Am J Roentgenol* 2005; 184:1945-50
13. Sato R, Sato Y, Ishikawa H, Oshima Y, Suzuki T, Watanabe S, et al. Takayasu's disease associated with ulcerative colitis. *Int Med* 1994; 33:759-63.
14. Todini AR, Heinzmann MM, Antignani PL, Paiella ML: Association between Takayasu's arteritis and Crohn's disease in two young women: case report. *J Mal Vasc* 1999; 24: 373-6.

Association of Takayasu's Arteritis and Crohn's Disease: Report of a Case

ABSTRACT

Takayasu's arteritis and Crohn's disease co morbidity seems to be rare. To our knowledge, no patient with Crohn - Takayasu syndrome has been reported yet from our region. Herein we present a 22 year old Iranian woman previously diagnosed with Crohn's disease with subsequent development of Takayasu's arteritis. *Govaresht*/ Vol. 12, No. 2, Summer 2007; 98-101

Ebrahimi Daryani N

Imam Khomeini Hospital,
Medical Sciences University of
Tehran

Rafiee MJ

Babak Imaging Center

Nayerhabibi A

Imam Khomeini Hospital,
Medical Sciences University of
Tehran

Bashashati M

Imam Khomeini Hospital,
Medical Sciences University of
Tehran

Keramati MR

Imam Khomeini Hospital,
Medical Sciences University of
Tehran

Corresponding Author:

Nasser Ebrahimi Daryani
M.D., No. 37, Second Floor,
Shahid Naseri Avenue,
Vali-e-Asr Street, Tehran.
Tel: +98 21 88793896
Fax: +98 21 88799840
E-mail: nasere@yahoo.com

Keywords: Takayasu's arteritis, Crohn's disease