

کولیت سیتومگالوویروس با نمای آندوسکوپی مشابه کولیت پسودوممبرانو در بیماری بافت همبند

محمد رضا پاشایی^۱، ناصر ابراهیمی دریانی^۲، حسین اژدرکش^۳، میترا عاملی^۴

^۱دستیار بیماری های داخلی، دانشگاه علوم پزشکی تهران، تهران، ایران

^۲استاد، دانشگاه علوم پزشکی تهران، بیمارستان امام خمینی (ره)، تهران، ایران

^۳استادیار، دانشگاه علوم پزشکی ایران، مرکز تحقیقات گوارش و کبد، تهران، ایران

^۴استادیار، دانشگاه علوم پزشکی ایران، مرکز تحقیقات گوارش و کبد، تهران، ایران

چکیده

عفونت سیتومگالوویروس (CMV) می تواند موجب کولیت شود. کولیت ناشی از سیتومگالوویروس به صورت تب، کاهش وزن، بی اشتها و درد شکم تظاهر پیدا می کند. اسهال آبکی انفجاری می تواند به عنوان تنها تظاهر بیماری باشد. معمولاً تشخیص عفونت سیتومگالوویروس را نمی توان تنها بر اساس یافته های بالینی با اطمینان مطرح کرد، به طوری که حتی از نظر نمای آندوسکوپی می تواند کاملاً شبیه کولیت پسودوممبرانو باشد. این مقاله بیماری را با تب و اسهال آبکی معرفی می کند که به علت ابتلا به آرتریت روماتوئید تحت درمان با داروهای تضعیف کننده سیستم ایمنی بوده و بیشتر تحت درمان آنتی بیوتیکی قرار گرفته است. در کولونوسکوپی انجام گرفته نمای کولیت پسودوممبرانو دیده شد و بیمار تحت درمان با وانکومیسین و مترونیدازول قرار گرفت ولی بهبود پیدا نکرد. در نهایت آنتی بادی علیه سیتومگالوویروس مثبت شد و توسط آنتی ژن سیتومگالوویروس، عفونت سیتومگالوویروس برای بیمار تایید شده تحت درمان قرار گرفت.

کلیدواژه: کولیت سیتومگالوویروس، کولیت پسودوممبرانو، والگانسیکلوویر

گوارش / دوره ۱۴، شماره ۳، پاییز ۱۳۸۸، ۱۶۴-۱۶۹

سابقه یا زمینه

کولیت سیتومگالوویروس به صورت تب، بی اشتها، احساس ضعف و بی حالی، کاهش وزن، درد شکم، اسهال آبکی، تهوع و استفراغ و خونریزی گوارشی می تواند تظاهر پیدا کند (۵و۴). درگیری دستگاه گوارش توسط سیتومگالوویروس بر اساس علائم بالینی، زخم ها و خراشیدگی های مخاطی^{**} در نمای آندوسکوپی، شواهد تخریب بافتی و وجود اجسام انکلیوزیونی^{****} و ویروسی در پاتولوژی می تواند تشخیص داده شود، تشخیص سریع عفونت سیتومگالوویروس با ارزیابی آنتی ژن سیتومگالوویروس و شناسایی سیتومگالوویروس در خون یا مایعات دیگر توسط واکنش زنجیره ای پلی مرز (PCR)^{*****} مقدور است.

نمای آندوسکوپی کولیت سیتومگالوویروس می تواند نمای کولیت پسودوممبرانو را کاملاً تقلید کند. در این مقاله نیز یک مورد کولیت

درگیری سیستم گوارش توسط سیتومگالوویروس یکی از عوارض جدی و نادر در بیماران مبتلا به بیماری های بافت همبند است که تحت درمان با داروهای تضعیف کننده سیستم ایمنی قرار دارند. البته درگیری دستگاه گوارش توسط سیتومگالوویروس بیشتر در افرادی که پیوند ارگان های مختلف داشته یا مبتلا به عفونت با ویروس نقص سیستم ایمنی (HIV)^{**} هستند، مشاهده می شود (۱). روده بزرگ بعد از شبکه شایع ترین ارگان درگیر ناشی از سیتومگالوویروس در بیماران مبتلا به ایدز است (۲). درگیری دستگاه گوارش توسط سیتومگالوویروس می تواند موضعی یا منتشر باشد (۳).

نویسنده مسئول: خیابان ولی عصر، بالاتر از ظفر، نبش کوچه ناصری،

پلاک ۱۳۰، طبقه دوم

نمابر: ۸۸۷۹۹۸۴۰ - ۰۲۱

تلفن: ۸۸۷۹۳۸۹۶ - ۰۲۱

پست الکترونیک: nasere@yahoo.com

تاریخ دریافت: ۸۸/۱۲/۴

تاریخ پذیرش: ۸۸/۱۲/۵

* Cytomegalovirus

** Human immunodeficiency virus

*** Mucosal erosions

**** Inclusion Body

***** Polymerase Chain Reaction

کولیت پسودوممبرانوشی از سیستمگالوویروس

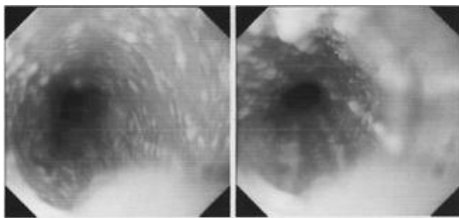
جدول ۲: نتایج آزمایش های انجام شده برای بیمار
۵ روز بعد از دریافت و الکانسیکلوویر (۱۰ روز بعد از بستری)

محدوده طبیعی	واحد	میزان	تست های آزمایشگاهی
۴۵۰۰-۱۱۰۰	میلی متر مکعب	۱۳۰۰۰	WBC
۴-۵/۲	میلی متر مکعب / $\times 10^6$	۴/۱۰	RBC
۱۲-۱۶	دسی لیتر / گرم	۱۲/۴	Hb
۳۶-۴۶	درصد	۳۷/۴	Hct
۷۸-۱۰۲	fL	۹۳/۳	MCV
۲۶-۳۴	Pg	۳۰/۹	MCH
۳۱-۳۷	دسی لیتر / گرم	۳۳/۲	MCHC
۱۱/۵-۱۴/۵	درصد	۱۳/۴	RDW
۱۵۰۰۰-۴۵۰۰۰	میلی متر مکعب	۳۹۰۰۰	Platelets
کمتر از ۲۵	ساعت / میلی لیتر	۳۷	ESR 1 st hr
برای سن بالای ۵۰ سال			
۱۷-۴۳	دسی لیتر / میلی گرم	۳۲	اوره
۰/۵-۱/۵	دسی لیتر / میلی گرم	۰/۸	کراتینین
۱۳۶-۱۴۵	لیتر / میلی اکی والان	۱۴۲	سدیم
۳/۵-۵	لیتر / میلی اکی والان	۴/۳	پتاسیم

جدول ۳: نتیجه آزمایش مدفوع

نتایج	تست
شل	قوام
قهوه ای	رنگ
۶-۸	گلبول سفید
۲-۳	گلبول قرمز
دیده نشد	قارچ
دیده نشد	انگل یا تخم انگل
دیده نشد	کیست پروتوزوا

آزمایش های رایب (Wright) و ویدال (Widal) نیز منفی گزارش شد.
بیمار تحت آندوسکوپی فوقانی قرار گرفت که طی آن از فوایت مونیلیایی
(monilia esophagitis) گزارش شد (شکل ۱).



شکل ۱: نمای از فوایت مونیلیایی در آندوسکوپی فوقانی

و هم چنین برای بیمار کولونوسکوپی و نمونه برداری نیز
انجام شد که در کولونوسکوپی نمای کولیت پسودوممبرانوی شدید
(Severe Pseudomembranous Colitis) داشت که توسط پاتولوژیست
نیز تایید شد (شکل ۲).

سیستمگالوویروس که به صورت نمای آندوسکوپی کولیت پسودوممبرانو
تظاهر پیدا کرده است، گزارش می شود.

شرح مورد

بیمار خانم ۶۲ ساله ای است که با شکایت تب و لرز و اسهال آبکی (۲۰ بار در روز) از ۵ روز قبل مراجعه کرده است. بیمار مورد شناخته شده آرتریت روماتوئید از حدود ۴ سال قبل است که تحت درمان با متوترکسات ۱۰ میلی گرم در هفته بوده و حدود چند ماه قبل آزاتیوپرین ۵۰ میلی گرم در روز به رژیم درمانی بیمار اضافه شده است. هم چنین بیمار ۴ ماه قبل درمان ۴ دارویی هلیکوباکتر پیلوری را با مترونیدازول، کلاریتر و مایسین و رانیتیدین قرار دریافت کرده است. بیمار درد شکم مختصری را ذکر می کرد که ربطی به غذا خوردن نداشت ولی شکایتی از استفراغ و دفع خون در مدفوع نداشت. علایم حیاتی بیمار در هنگام ورود عبارت بودند از: درجه حرارت: ۳۷/۸ درجه سانتی گراد، تعداد تنفس ۲۰ بار در دقیقه، تعداد ضربان قلب ۹۰ بار در دقیقه و فشار خون ۱۱۰/۶۰ میلی متر جیوه (بدون تغییرات وضعیتی فشار خون). در معاینه بیمار بی حال (ill) بوده ولی توکسیک نبود. در معاینه سر و گردن، ملتحمه مختصری رنگ پریده بود، ولی اسکلرا اکتیک نبود. در معاینه قفسه سینه نکته مشکوک یا پاتولوژیکی مشاهده نشد. در سمع قلب، سوفل یا صدای اضافی سمع نشد. سمع ریه ها نیز پاک بود و رال، کراکل یا صدای اضافی وجود نداشت. شکم تا اندازه ای نرم بوده، اورگانومگالی وجود نداشت. فقط تندر نس مختصری در کل شکم وجود داشت ولی ریباندوگاردینگ واضح وجود نداشت. نتایج تست های آزمایشگاهی انجام شده برای بیمار در جداول ۱ و ۲ خلاصه شده است.

جدول ۱: نتایج آزمایش های انجام شده برای بیمار در موقع ورود به بیمارستان

محدوده طبیعی	واحد	میزان	تست های آزمایشگاهی
۴۵۰۰-۱۱۰۰	میلی متر مکعب	۱۵۰۰۰	WBC
۴-۵/۲	میلی متر مکعب / $\times 10^6$	۳/۶۹	RBC
۱۲-۱۶	دسی لیتر / گرم	۱۱/۸	Hb
۳۶-۴۶	درصد	۳۵/۲	Hct
۷۸-۱۰۲	fL	۹۳	MCV
۲۶-۳۴	Pg	۳۲	MCH
۳۱-۳۷	دسی لیتر / گرم	۳۴/۴	MCHC
۱۱/۵-۱۴/۵	درصد	۱۲/۵	RDW
۱۵۰۰۰-۴۵۰۰۰	میلی متر مکعب	۲۰۵۰۰	Platelets
کمتر از ۲۵	ساعت / میلی لیتر	۵۵	ESR 1st hr
برای سن بالای ۵۰ سال			
۷۵-۱۱۵	دسی لیتر / میلی گرم	۸۶	قند خون ناشتا
۱۷-۴۳	دسی لیتر / میلی گرم	۲۸	اوره
۱۳۶-۱۴۵	لیتر / میلی اکی والان	۱۳۴	سدیم
۳/۵-۵	لیتر / میلی اکی والان	۴	پتاسیم
۰/۳-۱	دسی لیتر / میلی گرم	۰/۸	تام
۰/۱-۰/۳	دسی لیتر / میلی گرم	۰/۲	بیلی روبین
< ۳۵	لیتر / واحد	۱۴	(AST)SGOT
< ۳۵	لیتر / واحد	۳۰	(ALT)SGPT
۶۴-۳۰۶	لیتر / واحد	۲۵۶	آلکالن فسفاتاز

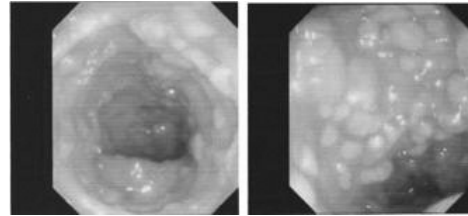
ضعیف هستند، مثلاً متعاقب پیوند اعضا، بدخیمی ها، نقص ایمنی مادرزادی یا اکتسابی، درمان با استروئید یا کموتراپی را درگیر می کند ولی موارد محدودی از کولیت سیتومگالوویروس در افرادی که از نظر سیستم ایمنی سالم هستند، گزارش شده است (۱۲-۶). عفونت حاد سیتومگالوویروس در افراد با سیستم ایمنی سالم معمولاً بدون علامت بوده و ویروس به صورت نهفته در بدن باقی می ماند و خطر فعال شدن در تمام طول زندگی وجود دارد (۱۳).

کولیت سیتومگالوویروس در افراد با سیستم ایمنی ضعیف تقریباً همیشه ثانویه به علت فعال شدن عفونت نهفته اتفاق می افتد ولی در افراد بدون ضعف ایمنی معمولاً وابسته به علت عفونت اولیه است (۷).

در بیماران با سیستم ایمنی سالم کولون سیگموئید درگیری بیشتری نسبت به سایر مناطق دارد در حالی که در افراد دچار ضعف سیستم ایمنی، درگیری سکوم شایع تر است. از لحاظ کلینیکی کولیت سیتومگالوویروس با تریاد اسهال، تب و درد شکمی تظاهر پیدا می کند (۹). در حالی که طبق مقالات مرور شده (۱۲-۶)، کولیت سیتومگالوویروس در افراد با سیستم ایمنی سالم در ۸۲٪ موارد با اسهال خودش را نشان می دهد که می تواند خونی (۵۳٪) یا آبکی (۲۹٪) باشد. تب در ۷۶٪ و درد شکم در ناحیه رکتوم در ۵۳٪ از این بیماران گزارش شده است (۱۰). علایم دیگر این بیماران احساس زورپیچ (tenesmus)، ضعف و بی حالی، بی اشتها و کاهش وزن است. اگرچه برخی از بیماران (با سیستم ایمنی سالم) خودبخود بهبود پیدا می کنند ولی اکثر بیماران بدون درمان دچار عوارض شدیدی مانند سوراخ شدن روده، خونریزی از دستگاه گوارش و مگا کولون توکسیک می شوند.

علایم و نشانه های کولیت سیتومگالوویروس می تواند کولیت ایسکمیک، کولیت پسودوممبرانو و کولیت همراه با سایر پاتوژنهارا تقلید کند. بنابراین در هر بیماری که اسهال آبکی یا خونی، تب، درد شکم و کشت مدفوع منفی دارد باید به کولیت سیتومگالوویروس به عنوان یکی از تشخیص افتراقی های مهم فکر کنیم (۱۴). در مقاله مان نیز بیمار با اسهال آبکی مراجعه کرده بود و با توجه به مصرف آنتی بیوتیک در چند ماه قبل از مراجعه و نمای کولونوسکوپی و گزارش پاتولوژی با شک قوی به کولیت پسودوممبرانو تحت درمان قرار گرفت. در بیماران مبتلا به ایدز، زخم های بزرگ منتشر شایع ترین یافته آندوسکوپی در مبتلایان به سیتومگالوویروس به شمار می آید (۱۶-۱۵). در واقع یافته های آندوسکوپی را می توان به صورت زیر طبقه بندی کرد: کولیت همراه با اولسر (۳۹٪)، اولسر تنها (۳۸٪) و کولیت تنها (۲۰٪). اندازه اولسرها از ۳/۰ تا ۱۰ سانتی متر متفاوت است.

در توصیف مشخصات کولیت سیتومگالوویروس خونریزی زیر اپی تلیال بارزترین یافته در نظر گرفته شد ولی ویلکوکس* و همکاران بیماری را گزارش کردند که نمای مخاطی نرمال داشت و در بیوپسی تشخیص کولیت



شکل ۲: نمای کولیت پسودوممبرانو شدید در کولون عرضی

گزارش پاتولوژی به صورت زیر بود:

ادم و التهاب در لامینا پروپریا همراه با انفیلتراسیون سلول های التهابی مزمن که تشخیص کولیت پسودوممبرانو پیشنهاد می شود.

برای بیمار سونوگرافی شکم و لگن نیز انجام شد که البته نکته پاتولوژیکی گزارش نشد. در عکس قفسه سینه (CXR) نیز مورد مشکوکی مشاهده نشد. در ضمن سی تی اسکن اسپیرال شکم و لگن با تزریق نیز انجام شد که طی آن افزایش ضخامت دیواره کولون نزولی همراه با ادم و آسیت دیده شد این یافته ها در نهایت به نفع کولیت پسودوممبرانو گزارش شد.

بنابراین برای بیمار درمان کلستریدیوم دیفسیل (C.Difficile) با مترونیدازول وریدی، وانکومایسین خوراکی و درمان مونیلیازیس با قطره نیستاتین و فلوکونازول شروع شد.

ولی برخلاف درمان حال عمومی بیمار فرقی نکرده، اسهال بیمار قطع نشد، جواب نمونه مدفوع نیز از نظر توکسین کلستریدیوم دیفسیل منفی گزارش شد. بنابراین با شک به کولیت سیتومگالوویروس برای بیمار آنتی بادی CMV (IgG و IgM) چک شد که CMV Ab (IgG) با تیترا بالا مثبت گزارش شد. (۲۶۷ IU/mL).

برای بیمار در این مرحله نمونه خون از نظر آنتی ژن سیتومگالوویروس فرستاده شد که مثبت گزارش شد. بر طبق اطلاعات فوق درمان با والگانسیکلوویر (Valganciclovir) خوراکی برای بیمار شروع شد. ۴ روز بعد از شروع والگانسیکلوویر علایم بیمار به طور کامل از بین رفت.

بحث

سیتومگالوویروس یکی از اعضای گروه بتا هرپس ویروس ها است و دارای یک DNA داورشته ای، ۴ رشته RNA m یک لیپید پروتئینی و یک پوشش لیپوپروتئین است. همانند سازی ویروس با تولید انکلوژیون داخل هسته ای بزرگ و انکلوژیونهای سیتوپلاسمی کوچکتر همراه است. از نظر پاتولوژی، سلولهای سیتومگالیک داخل بدن (که احتمالاً سلول های اپی تلیال آلوده هستند) از سلولهای مجاور خود ۲ تا ۴ برابر بزرگترند و اغلب حاوی یک انکلوژیون هسته ای ۱۰-۸ میکرومتری واقع در محیط هسته اند که توسط یک هاله واضح که نمای چشم جغد ایجاد می کنند، احاطه شده اند (۳).

عفونت جدی با سیتومگالوویروس معمولاً افرادی که از نظر سیستم ایمنی

* Wilcox

اگرچه این دوروش تصویربرداری حساسیت بالائی دارند ولی یافته های آنها برای تشخیص کولیت سیتومگالوویروس غیراختصاصی بوده و می توانند در سایر موارد کولیت نیز مثبت شوند (۲۶-۲۵) در بیمار ما نیز ادم و افزایش ضخامت مخاطی در کولون نزولی وجود داشت. برای درمان عفونت سیتومگالوویروس از گانسیکلوویر، والگانسیکلوویر، فوسکارنت و سیدوفوویر (Cidofovir) می توان استفاده کرد. گانسیکلوویر یک مشتق گوانوزینی است که به عنوان مهارکننده انتخابی DNA پلیمرز سیتومگالوویروس عمل می کند. والگانسیکلوویر پیش داری خوراکی است که به سرعت در بافت های روده و کبد به گانسیکلوویر متابولیزه می شود. تقریباً ۶۰٪ دوز خوراکی والگانسیکلوویر جذب می شود. سطح خونی گانسیکلوویر که به دنبال تجویز دوز ۹۰۰ میلی گرم والگانسیکلوویر خوراکی ایجاد می شود، مشابه تجویز گانسیکلوویر وریدی با دوز ۵ میلی گرم به ازای هر کیلوگرم وزن بدن است. فوسکارنت نیز به وسیله مهار DNA پلی ویروسی علیه عفونت سیتومگالوویروس عمل می کند. از آنجایی که این دارو برای فعالیت نیازی به فسفوریلاسیون ندارد، علیه نمونه های سیتومگالوویروس مقاوم به گانسیکلوویر نیز موثر است. سیدوفوویر یک آنالوگ نوکلئوزیدی با نیمه عمر داخل سلولی طولانی است که این نیمه عمر طولانی تجویز متناوب دارو را به صورت وریدی امکان پذیری می سازد (۳).

نتیجه گیری

این مقاله، نشان می دهد که نمای پسودوممبرانوم مخصوصاً در افراد با سیستم ایمنی ضعیف شده پاتوگنومونیک کلاستریدیوم دیفسیل نیست و باید پاتوژن هائی که در بالا اشاره شدند کنار گذاشته شوند. اگرچه نمای پسودوممبرانو در عفونت با سیتومگالوویروس ناشی است ولی نشان داده شد که باید به این موضوع دقت کرد و از آنجایی که تشخیص سریع عفونت سیتومگالوویروس مهم است توصیه می شود که در بیماران که سیستم ایمنی ضعیف دارند، آنتی ژن سیتومگالوویروس به روش PCR و آنتی بادی IgM علیه CMV (IgM anti-CMV) باید بررسی شود تا عفونت سیتومگالوویروس تشخیص داده شده، از عوارض جدی این عفونت جلوگیری شود.

* Plesiomonas Shigelloides

** Polymeras Chain Reaction

REFERENCES

1. Nobuhiro T, Sotaro S, Yoshifumi K, Toshiyuki S, Masaya M, Seiei M, et al: Gastrointestinal Cytomegalovirus Infection in Collagen Diseases. *Tokai J Exp Clin Med* 2003; 1: 35-8.
2. Buckner FS, Pomeroy C. Cytomegalovirus disease of the gastrointestinal tract in patients without AIDS. *Clin Infect Dis* 1993; 17: 644-56.
3. Fauci AS, Kasper DL, Longo DL, et al. Harrison's PRINCI

سیتومگالوویروس داده شد (۱۶).

بیمارمانمای آندوسکوپیک واضح کولیت پسودوممبرانو را داشت و ارزیابی سیتوتوکسین کلاستریدیوم دیفسیل که حساسیت ۱۰۰-۹۴٪ دارد، منفی گزارش شد. اگر مروری به مقالات در سال های گذشته بکنیم، تنها ۵ مورد گزارش شده است که عفونت با سیتومگالوویروس موجب کولیت پسودوممبرانو شود (۱۹-۱۵).

اگرچه نمای پسودوممبرانو، پاتوگنومونیک کلاستریدیوم دیفسیل در نظر گرفته می شود ولی می تواند با عفونت سایر پاتوژن ها مانند شیگلا (۲۰) ای کولای (E. coli 0157:H7) (۲۱)، پلسیوموناس شیگلوئیدس* (۲۲)، ایسکمی (۲۴) و مصرف داروهایی مانند طلا (gold) (۲۳) و دیکلوفناک (۲۴) همراه شود. روش های مختلفی برای تشخیص کولیت سیتومگالوویروس وجود دارد که شامل آنالیز سرولوژیک، کشت ویروس، تعیین آنتی ژن توسط واکنش زنجیره ای پلی مرز (PCR)** روش های تصویربرداری و بررسی پاتولوژیک نمونه های بافتی گرفته شده توسط آندوسکوپ است. روش استاندارد تشخیص تعیین اجسام انکلیوزیونی سیتومگالوویروس در بافت های درگیری است (۱۴) ولی همان طوری که قبلاً گفته شد شناسایی آنتی ژن های سیتومگالوویروس (PP65) در لکوسیت های خون محیطی یا سیتومگالوویروس DNA در خون یا بافت ها ممکن است تشخیص بیماری سیتومگالوویروس را تسریع کند. رد پای CMV DNA توسط واکنش زنجیره ای پلی مرز (PCR) حساس ترین روش تشخیصی سیتومگالوویروس در خون و سایر مطالعات بدن است (۳).

البته لازم به ذکر است که به علت شیوع بالای آنتی بادی بخب علیه CMV (IgG anti-CMV) بالا بودن برای کولیت سیتومگالوویروس تشخیصی نیست. وجود آنتی بادی IgM علیه CMV (CMV-IgM anti) با عفونت اخیر سیتومگالوویروس مطابقت دارد ولی تشخیص بیماری مهاجم بافتی را اثبات نمی کند. علاوه بر این در بیش از ۱۰٪ بیماران با عفونت فعال سیتومگالوویروس جواب آزمایش IgM منفی است (۱۴). در بیمار ما نیز آنتی بادی IgG با تیترا بالای مثبت گزارش شد ولی آنتی بادی IgM منفی گزارش شده بود و مثبت گزارش شدن آنتی ژن سیتومگالوویروس تشخیص را تایید کرد. سی تی اسکن شکم و باریم انما برای تشخیص کولیت سیتومگالوویروس مفید هستند، یافته های کلاسیک عبارتند از افزایش ضخامت دیواره روده، تنگی های لومن روده، زخم و نامنظمی مخاطی.

PLES OF INTERNAL MEDICINE 17 ed. United States of America. McGraw-Hill Companies; Chapter 175; 2008: 1109-13.

4. AU - Dieterich DT; Rahmin M SO - J. Cytomegalovirus colitis in AIDS: presentation in 44 patients and a review of the literature. *J Acquir Immune Defic Syndr* 1991;4 Suppl 1: 529-35.
5. Orenstein JM, Dieterich DT. The histopathology of 103

- consecutive colonoscopy biopsies from 82 symptomatic patients with acquired immunodeficiency syndrome: original and look-back diagnoses. *Arch Pathol Lab Med* 2001; 125: 1042-6.
6. Hamlin PJ, Shah MN, Scott N, Wyatt JI, Howdle PD. Systemic cytomegalovirus infection complicating ulcerative colitis: a case report and review of the literature. *Portgrad Med J* 2004; 80:233-5.
 7. Klauber E, Briski LE, Khatib R. Cytomegalovirus colitis in the immunocompetent host: an overview. *Scand J Infect Dis* 1998; 30: 559-64.
 8. Galiatsatos P, Schrier I, Lamoureux E, Szilagyi A. Meta-analysis of outcome of cytomegalovirus colitis in immunocompetent hosts. *Dig Dis Sci* 2005; 50: 609-16.
 9. Siegal DS, Hamid N, Cunha BA. Cytomegalovirus colitis mimicking ischemic colitis in an immunocompetent host. *Heart Lung* 2005; 34: 291-4.
 10. Karakozis S, Gongora E, Caceres M, Brun E, Cook JW. Life-threatening cytomegalovirus colitis in the immunocompetent patient: report of a case and review of the literature. *Dis Colon Rectum* 2001; 44: 1716-20.
 11. Lee CS, Low AH, Ender PT, Bodenheimer HC Jr. Cytomegalovirus colitis in an immunocompetent patient with amebiasis: case report and review of the literature. *Mt Sinai J Med* 2004; 71: 347-50.
 12. Ng FH, Chau TN, Cheung TC, King C, Wong SY, Ng WF, et al. Cytomegalovirus colitis in individuals without apparent cause of immunodeficiency. *Dig Dis Sci* 1999; 44: 945-52.
 13. Goodgame RW. Gastrointestinal cytomegalovirus disease. *Ann Intern Med* 1993; 119: 924-35.
 14. Mong-Wei L, Jin-Tung L, King-Jen C, Po-Huang L, Been-Ren L.; Cytomegalovirus Colitis in an Immunocompetent Patient: Report of a Case and Review of the Literature. *J Soc Colon Rectal Surgeon (Taiwan)* March 2008.
 15. Rene E, Marche C, Chevalier T, Rouzioux C, Regnier B, Saimont AG, et al. Cytomegalovirus colitis in acquired immunodeficiency syndrome. *Dig Dis Sci* 1988; 33: 741-50.
 16. Wilcox M, Chalasani N, Lazenby A, Schwartz D. Cytomegalovirus colitis in acquired immunodeficiency syndrome: a clinical and endoscopic study. *Gastrointest Endosc* 1998; 48: 39-43.
 17. Beaugeria L, Ngo Y, Goujard F, Gharakhanian S, Carbonnel F, Luboinski J, et al. Etiology and management of toxic megacolon in patients with HIV infection. *Gastroenterology* 1994; 107: 858-63.
 18. Franco J, Massey BT, Komorowski R. Cytomegalovirus infection causing pseudomembranous colitis. *Am J Gastroenterol* 1994; 89: 2246-7.
 19. Erdozain JC, Lizasoain J, Martin-de-Argila C, Presa M, Munoz F. Cytomegalovirus colitis in a patient carrying the human immunodeficiency virus: The endoscopic image similar to pseudomembranous colitis. *Rev Esp Enferm Dig* 1995; 87: 247-9.
 20. Kelber M, Ament ME. Shigella dysenteriae: a forgotten cause of pseudomembranous colitis. *J Pediatr* 1976; 89: 595-6.
 21. Hunt CM, Harvey JA, Youngs ER, Irwin ST, Reid TM. Clinical and pathologic variability of infection by enterohaemorrhagic (Vero cytotoxin producing) Escherichia coli. *J Clin Pathol* 1989; 42: 847-52.
 22. Van Loon FP, Rahim Z, Chowdhury KA, Kay BA, Rahman SA. Case report of Plesiomonas shigelloides-associated persistent dysentery and pseudomembranous colitis. *J Clin Microbiol* 1989; 27: 1913-5.
 23. Reinhart WH, Kappeler M, Halter F. Severe pseudomembranous and ulcerative colitis during gold therapy. *Endoscopy* 1983; 15: 70-2.
 24. Gentric A, Pennee YL. Diclofenac-induced pseudomembranous colitis. *Lancet* 1992; 340: 126-7.
 25. Teixidor HS, Honig CL, Norsoph E, Albert S, Mouradian JA, Whalen JP. Cytomegalovirus infection of the alimentary canal: radiologic findings with pathologic correlation. *Radiology* 1987; 163: 317-23.
 26. Cho SR, Tisnado J, Liu CI, Beachley MC, Shaw CI, Kipreos BE, Schneider V. Bleeding cytomegalovirus ulcers of the colon: barium enema and angiography. *AJR AM J Roentgenol* 1981; 11: 241-6.

Cytomegalovirus Colitis with Similar Endoscopic Pattern of Pseudomembranous Colitis in Collagen Vascular Disease

Pashaei M¹, Ebrahimi-Daryani N², Ajdarkosh H³, Ameli M³

¹ Resident of Internal Medicine, Tehran University of Medical Sciences, Tehran, Iran

² Professor, Tehran University of Medical Sciences, Tehran, Iran

³ Assistant Professor, Iran University of Medical Sciences, Tehran, Iran

ABSTRACT

Cytomegalovirus (CMV) infection can cause colitis which is usually manifested with fever, weight loss, anorexia and abdominal pain. Watery diarrhea can be the only manifestation. CMV colitis usually can not be diagnosed according to the clinical findings. Moreover, endoscopic appearance can exactly mimic pseudo-membranous colitis. Here by, we are presenting a patient with fever and watery diarrhea receiving immunosuppressive treatment due to rheumatoid arthritis who had received antibiotics. Pseudo-membranous colitis was revealed during colonoscopy and subsequently metronidazole and vancomycine treatment initiated but no improvement was observed. Finally, according to the positive CMV antibody and the presence of CMV antigen diagnosis was confirmed and valganciclovir for CMV colitis was administered.

Keywords: Cytomegalovirus coliti, Pseudo-membranous colitis, Valganciclovir

Govareh/ Vol. 14, No.3, Autumn 2009; 164-169

Corresponding author:

Second floor of Jam-E-Jam, No. 130, Next to Zafar
Cross, Vali-E-Asr Ave, Tehran, Iran

Tel: +98 21 88799446 Fax: +98 21 88799840

Email: nasere@yahoo.com

Received: 5 Jul. 2009 **Edited:** 23 Feb. 2010

Accepted: 23 Feb. 2010