

## درگیری دستگاه گوارش و کبد در لوپوس اریتماتوی سیستمیک

امیرعلی سهراب پور<sup>۱</sup>، رضا ملک‌زاده<sup>۲</sup>

<sup>۱</sup>استادیار، گروه داخلی، پژوهشکده بیماری‌های گوارش و کبد، بیمارستان دکتر شریعتی، دانشگاه علوم پزشکی تهران، تهران، ایران  
<sup>۲</sup>استاد، پژوهشکده بیماری‌های گوارش و کبد، بیمارستان دکتر شریعتی، دانشگاه علوم پزشکی تهران، تهران، ایران

### چکیده

درگیری دستگاه گوارش و کبد در مبتلایان به بیماری لوپوس اریتماتوی سیستمیک (SLE) شیوع کمی ندارد. مشکلات دستگاه گوارش و کبد در این بیماران از علائم غیراختصاصی تا عوارض مهم و تهدیدکننده حیات را شامل می‌گردد که نیازمند درمان فوری هستند. علاوه بر درگیری مستقیم دستگاه گوارش توسط خود بیماری، عوارض بسیاری از داروها و نیز عفونت‌های فرصت‌طلبی که در سیر درمان این بیماران عارض می‌گردند، تظاهراتی در دستگاه گوارش و کبد ایجاد می‌کنند. از سوی دیگر، یافته‌های اتوپسی حاکی از شیوع بالای درگیری تحت‌بالینی دستگاه گوارش در بیماران مبتلا به لوپوس است. در این مقاله مروری، عوارض گوارشی و کبدی دارای اهمیت بالینی بیشتر مورد بررسی قرار گرفته‌اند. کلید واژه: تظاهرات گوارشی، کبد، لوپوس اریتماتوی سیستمیک

گوارش / دوره ۱۶، شماره ۳ / پاییز ۱۳۹۰ - ۱۷۵-۱۸۶

### مقدمه:

درگیری دستگاه گوارش در مبتلایان به بیماری لوپوس اریتماتوی سیستمیک (SLE) شایع است. حدود نیمی از بیماران لوپوس دچار درگیری ارگان‌های توخالی یا سالیید دستگاه گوارش هستند (۱)، شایع‌ترین علائم گوارشی عبارتند از تهوع، استفراغ و درد شکم، هرچند اسهال، سوءجذب، انسداد کاذب، پریتونیت، پانکراتیت، انتروپاتی پروتئین‌تراوا، و آسیت نیز گاه اتفاق می‌افتند. دو علت شایع تظاهرات گوارشی این بیماران، عوارض جانبی داروها و عفونت‌ها هستند. سپتوم‌های گوارشی ناشی از خود بیماری لوپوس شیوع چندانی ندارند. در یک مطالعه اتوپسی، ۶۰ تا ۷۰ درصد بیماران SLE شواهد پریتونیت داشتند، در حالی که تنها ۱۰٪ آنها در بالین تشخیص داده شده بود (۲)، شایان ذکر است که واسکولیت گوارشی و ترمبوز ممکن است سبب ایسکمی تهدیدکننده حیات، پرفوراسیون و انفارکت روده شوند و در صورت عدم درمان سریع با داروهای سرکوبگر ایمنی، مداخله جراحی معمولاً ضروری

### نویسنده مسئول:

گروه داخلی، پژوهشکده بیماری‌های گوارش و کبد، بیمارستان دکتر

شریعتی، دانشگاه علوم پزشکی تهران، تهران، ایران

تلفن: ۰۲۱-۸۲۴۱۵۱۰۴

نمابر: ۰۲۱-۸۲۴۱۵۰۰۰

پست الکترونیک: malek@ams.ac.ir

تاریخ دریافت: ۹۰/۳/۱۸

تاریخ اصلاح نهایی: ۹۰/۵/۲۶

تاریخ پذیرش: ۹۰/۵/۲۷

خواهد بود. در این فصل، عوارض گوارشی دارای اهمیت بالینی مورد بررسی قرار گرفته‌اند.

### دیسفاژی

دیسفاژی شایع‌ترین شکایت بیماران لوپوسی با درگیری مری است و معمولاً محصول اختلال حرکتی مری می‌باشد. (۳)، اختلال حرکتی مری اغلب دائمی نیست و به خصوص در دوره‌های استرس شدیدتر است. اختلال عملکرد مری در بیماران لوپوس با پدیده رینود و وجود آنتی‌بادی anti-RNP همراهی دارد. (۴)

مکانیسم ایجاد اختلال حرکتی مری در لوپوس شناخته نشده است. ممکن است واکنش التهابی در عضلات مری یا تغییرات ایسکمیک یا واسکولیتی شبکه عصبی مری علت این مشکل باشند.

علل احتمالی دیگر دیسفاژی در بیماران لوپوس عبارتند از: تنگی مری، ریفلاکس معده به مری، کاندیدیاز مری، و ازوفاجیت دارویی.

### تشخیص

بررسی‌های مبتنی بر رادیوگرافی، مانومتري و اندوسکوپي معمولاً علل قابل درمان دیسفاژی را تشخیص می‌دهند.

### درمان

درمان علایم برخاسته از مری به علت بستگی دارد. اختلال حرکتی مری ممکن است به سیزاپراید پاسخ دهد. در صورت استفاده از این دارو باید به تداخلات مهم دارویی توجه نمود. تنگی‌های مری را می‌توان با اتساع اندوسکوپیک و توصیه به مصرف وعده‌های پرتعداد و کم‌حجم غذایی قابل‌تحمل‌تر نمود. درمان‌های غیردارویی و دارویی ریفلاکس در تخفیف علایم ناشی از آن مؤثرند. کاندیدیاز مری توسط فلوکونازول درمان می‌شود.

### درد شکم

قریب به ۳۰٪ بیماران لوپوس دچار درد شکم همراه با تهوع و استفراغ می‌شوند. (۵)، تشخیص‌های افتراقی درد شکم در این بیماران تفاوت عمده‌ای با افراد دیگر ندارد. با این وجود باید به اختلالات مرتبط با لوپوس شامل عفونت‌ها، پریتونیت، زخم پپتیک، واسکولیت مزانتریک لوپوسی، پانکراتیت و بیماری التهابی روده توجه ویژه شود. در افراد دچار نقص ایمنی، عفونت سیتومگالوویروس ممکن است سبب درد شکم و خونریزی گوارشی گردد. (۶)

علت درد شکم معمولاً با استفاده از سیتی اسکن، اندوسکوپي، بررسی با باریم، سونوگرافی، آنژیوگرافی و/یا پاراسنتز شکم مشخص می‌شود.

یک علت درد شکم در بیماران لوپوس که اغلب کمتر به آن توجه می‌شود، پریتونیت است. با آن که پریتونیت بالینی به ندرت در این بیماران دیده می‌شود، بررسی‌های اتوپسی نشان داده‌اند که حدود ۶۰٪ بیماران لوپوس حداقل یک‌بار سابقه حمله پریتونیت را داشته‌اند. اگر شک به پریتونیت وجود داشته باشد (مثلاً در صورتی که ریباند تندرین در معاینه فیزیکی

مشهود باشد) و سیتی اسکن نشان‌دهنده مایع داخل حفره صفاقی باشد، پاراسنتز مایع برای رد عفونت لازم خواهد بود.

آسیت در لوپوس شایع نیست. بیماران لوپوس دچار آسیت باید تحت آسپیراسیون مایع آسیت قرار گیرند و از نظر پریتونیت و/یا پرفوراسیون بررسی شوند. سایر علل احتمالی آسیت مرتبط با لوپوس شامل نارسایی احتقانی قلب و هیپوآلبومینمی است که خود می‌تواند محصول سندرم نفروتیک یا گاستروانتروپاتی پروتئین تراوا باشد.

### زخم پپتیک

زخم پپتیک (معمولاً زخم معده) در ۲۱-۴ درصد بیماران لوپوسی دیده می‌شود. (۷)، این عارضه در بیمارانی که داروهای ضدالتهابی غیراستروئیدی (NSAID) دریافت می‌کنند شایع‌تر است. علاوه بر این، به نظر می‌رسد خود لوپوس بیماران را مستعد زخم پپتیک می‌کند. (۸)، دلیل این موضوع روشن نیست. خونریزی از زخم پپتیک در لوپوس شایع نیست و پرفوراسیون به ندرت اتفاق می‌افتد.

### درمان

بیمارانی که دچار دیس‌پپسی و علایم مطرح‌کننده زخم پپتیک هستند معمولاً اندوسکوپي می‌شوند. گاهی با قطع داروهای مسبب زخم، مشکل بیمار حل می‌شود. در صورتی که ادامه درمان ضروری باشد، می‌توان همزمان از داروهای مسدودکننده H<sub>2</sub> یا مهارکننده‌های پمپ پروتون استفاده کرد و یا به جای آن، در صورت نداشتن منع مصرف، مهارکننده‌های انتخابی COX-2 را تجویز کرد. (۹ و ۱۰) ترک سیگار و پرهیز از مصرف الکل باید توصیه شود.

### واسکولیت مزانتریک لوپوسی

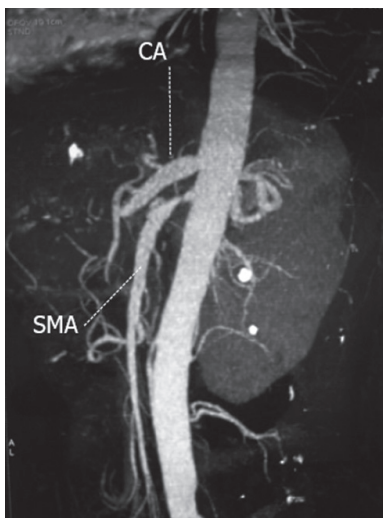
واسکولیت مزانتریک لوپوسی یکی از علل اصلی درد حاد شکم در بیماران SLE است. این عارضه شامل انتريت حاد ایسکمیک، که عمدتاً روده باریک را درگیر می‌کند، و اولسره‌های مزمن متعدد، که عمدتاً در کولون مشاهده می‌شوند، می‌گردد. (۱۱)، بین ۸ تا ۴۰ درصد بیماران SLE در مرحله فعال بیماری خود دچار درد حاد شکم می‌شوند. (۱۲) اما واسکولیت مزانتریک لوپوسی عموماً وضعیت شایعی نیست. به نظر می‌رسد شیوع این عارضه در آسیا بیشتر از امریکا باشد. (۱۳ و ۱۴) شیوع واسکولیت مزانتریک لوپوسی در کل بیماران SLE بین ۰/۲ تا ۹/۷ درصد و در میان بیماران لوپوسی دچار درد حاد شکم بین ۲۹ تا ۶۵ درصد است. (۱۵)، این عارضه تقریباً همیشه در دوره‌های فعالیت بیماری دیده می‌شود. (۱۶)

عوامل بروز دهنده واسکولیت مزانتریک لوپوسی عبارتند از عفونت‌های باکتریایی تغییر دهنده فلور روده، عفونت سیتومگالوویروس، اتوزینوفیلی، مصرف داروهای NSAID، برخی مواد شیمیایی و غبار فلزات سنگین، عفونت‌های ناشی از کرم، مصرف کافئین، داروهای مهارکننده

درگیری گوارش و کبد در لوپوس اریتماتوی  
سیستمیک

است و تقریباً همیشه علامتی از وجود واسکولیت می باشد. سونوگرافی نیز هم در تشخیص و هم در پیگیری بیماران واسکولیت مزانتریک لوپوسی کاربرد دارد. ادم و ضخیم‌شدگی جدار روده باریک را می توان در سونوگرافی تشخیص داد. ضخیم‌شدگی نامنظم و برجسته شدن چین‌های روده در سگمان‌های متعدد دوازدهه و ترمینال ایلئوم به همراه علامت «اثر شست»<sup>۲</sup> در رادیوگرافی دابل کنتراست مطرح کننده تغییرات ایسکمیک هستند. گاستروسکوپی و کولونوسکوپی می توانند تغییرات ایسکمیک و اولسراتیو را نشان دهند. با این حال، بیوپسی با اندوسکوپی ممکن است نتواند به تشخیص قطعی واسکولیت مزانتریک لوپوسی بینجامد چرا که عروق درگیر معمولاً در مناطق غیر قابل دسترس واقع شده اند. لاپاروسکوپی می تواند در تشخیص واسکولیت مزانتریک لوپوسی به کار رود.

درمان تشخیص زودرس و مداخله مناسب می تواند از عوارض بالقوه کشنده واسکولیت مزانتریک لوپوسی پیشگیری کند. از آنجایی که ضایعه اولیه در واسکولیت مزانتریک لوپوسی واسکولیت ایسکمیک التهابی است، درمان شدید ضدالتهابی سرکوبگر ایمنی باید بلافاصله بعد از تشخیص واسکولیت مزانتریک لوپوسی آغاز گردد. درمان شامل انفوزیون تزریقی دوز بالای متیل پردنیزولون یا داروی مشابه، و استراحت کامل روده است. در مورد بیمارانی که به طور مکرر دچار واسکولیت مزانتریک لوپوسی می گردند و نیز بیمارانی که پاسخ کافی به پردنیزولون و ویدی تنها نداده اند، سیکلوفسفامید تزریقی باید شروع شود. دوز ابتدایی سیکلوفسفامید ۱ mg/kg است و دوز دارو بعد از پایدار شدن وضع بیمار به تدریج کاهش می یابد. ضخامت جدار روده بیش از ۹ میلی متر یک ریسک فاکتور مهم برای عود واسکولیت است.<sup>(۱۹)</sup>



شکل ۱: تنگی شریان مزانتریک فوقانی (SMA) در بیماری با لوپوس اریتماتوی سیستمیک. CA: شریان سلیاک

فسفودی استراز-۴، و برخی غذاها و داروهای گیاهی.<sup>(۱۶)</sup> واسکولیت التهابی ناشی از رسوب کمپلکس ایمنی و ترمبوز عروق روده توسط آنتی فسفولیپید آنتی بادی ها به عنوان مکانیسم های پاتوژنتیک مطرح شده اند.<sup>(۱۷ و ۱۸)</sup> هر یک از این دو مکانیسم قادر است دیگری را فعال سازد و مجموعه ای از روند واسکولیتی و ترمبوتیک را ایجاد نماید. واسکولیت مزانتریک لوپوسی تظاهرات ماکروسکوپی متفاوتی را ایجاد می کند، از جمله ادم سگمنتال، اولسراسیون، گانگرن و پرفوراسیون.<sup>(۱۵)</sup> هم آرتريت شریان های کوچک و هم ونولیت در جریان واسکولیت مزانتریک لوپوسی مشاهده می شود.

خصوصیات بالینی

نتیجه واسکولوپاتی التهابی و ترمبوتیک عروق روده، ایسکمی مزانتز خواهد بود. واسکولیت مزانتریک لوپوسی می تواند علائم و نشانه های شدید شکمی ایجاد کند و گاه به صورت شکم حاد جراحی ظاهر می یابد. به طور معمول، درد شکم ناشی از واسکولیت مزانتریک لوپوسی الگوی منتشر دارد و در برخی بیماران با ریباند تندرینس و گاردینگ عضلات شکم همراه است. علائم واسکولیت مزانتریک لوپوسی طیف وسیعی از علائم، شامل درد خفیف و غیراختصاصی شکم، نفخ یا شل شدن مدفوع، نکروز و پرفوراسیون روده که سبب خونریزی گسترده و شدید گوارشی یا شکم حاد جراحی می شود را در بر می گیرد. سایر تظاهرات واسکولیت مزانتریک لوپوسی شامل بی اشتهایی، تهوع، استفراغ، دیسفاژی، هماتمز، احساس پُری بعد از صرف غذا، اسهال و ملنا می باشد.

تشخیص

برای درمان به موقع و پیشگیری از مداخلات جراحی غیرضروری، تشخیص دقیق واسکولیت مزانتریک لوپوسی بسیار اهمیت دارد. از آنجایی که علائم بالینی و یافته های آزمایشگاهی غیراختصاصی هستند، و نمونه بیوپسی روده همیشه در دست نیست، تشخیص واسکولیت مزانتریک لوپوسی مبتنی بر انجام سی تی اسکن شکم است که هم جدار شکم و هم عروق شکم را نشان می دهد. پیشرفت های فناوری سی تی اسکن در شناسایی ایسکمی و ارزیابی علت درد شکم اهمیت فوق العاده پیدا کرده است.

یافته های معمول در سی تی اسکن بیماران واسکولیت مزانتریک لوپوسی عبارتند از روده های متسع، ضخیم‌شدگی کانونی یا منتشر جدار روده، اختلال در تشدید (enhancement) تصاویر جدار روده که به آن «علامت هدف»<sup>۱</sup> هم گفته می شود، ادم مزانتریک، تنگی یا برجستگی عروق مزانتریک که به آن «علامت شانه»<sup>۲</sup> هم گفته می شود، و آسیت (شکل ۱). درگیری سگمنتال یا چندکانونی حلقه های روده باریک و کولون با سگمان های طبیعی در فواصل آنها نشانگر تغییرات ایسکمیک

1. target sign
2. comb sign

3. thumb print sign

و سوء جذب است. در سال‌های اخیر، سینتی‌گرافی با آلومین  $Tc-99m$  رایج‌ترین روش تشخیصی مورد استفاده شده است. این روش غیرتهاجمی و بی‌خطر، تراوش آلومین خون به درون لومن روده نشان می‌دهد. همچنین ممکن است محل نشست پروتئین را نشان دهد و می‌تواند در پایش تأثیر درمان نیز به کار رود. اندوسکوپی معمولاً تشخیصی نیست و ۵۰٪ موارد PLGE ناشی از لوپوس در بدو مراجعه ادم غیراختصاصی جدار روده دارند و اندوسکوپی در ۱۰٪ آنان یافته غیرطبیعی را نشان نمی‌دهد. (۲۳)، در هیستولوژی، لنفانژکتازی، ویلی‌های ادماتوس و التهاب غیراختصاصی در جدار روده مشاهده می‌شود، اما به دلیل آن که نواحی درگیر گاهی در شعاع تشخیصی اندوسکوپی نیستند، هیستولوژی گاهی طبیعی گزارش می‌شود. بالا بودن سطح آلفا-۱ آنتی‌تریپسین مدفوع نیز می‌تواند یک راه تشخیصی جایگزین باشد. (۲۴)

درمان

به دلیل تعداد کم بیماران، تاکنون کارآزمایی بالینی شاهداری برای تعیین تأثیر درمان در PLGE ناشی از لوپوس انجام نشده است. استروئیدها اساس درمان هستند. پاسخ به استروئید در بیش از ۶۰٪ بیماران عالی است. در افراد مقاوم به استروئید، داروهای سرکوبگر ایمنی نظیر آزاتیوپرین، سیکلوسپورین A و سیکلوفسفامید را می‌توان به رژیم درمانی اضافه کرد. انفوزیون آلومین، حمایت تغذیه‌ای و درمان با دیورتیک‌ها بعنوان اقدامات مکمل درمان انجام می‌شود. اکثریتاید می‌تواند جریان خون مویرگی روده را کاهش دهد، از تولید موضعی لنف بکاهد و اتساع مجاری لنفاوی را تخفیف دهد و از همین رو در درمان PLGE کاربرد دارد. علاوه بر این، اکثریتاید با اتصال اختصاصی به گیرنده خود آثار ایمونومودولاتوری بر جای می‌گذارد. در بیماران دچار دفع شدید و مستمر پروتئین، بخصوص در حضور آنتی‌فسفولیپید آنتی‌بادی‌ها، پروفیلاکسی برای عوارض ترمبومبولیک با وارفارین باید مد نظر قرار گیرد. (۲۱ و ۲۵)

پیش‌آگهی

پایامد اغلب موارد PLGE ناشی از لوپوس در مجموع خوب است چون بیشتر بیماران به درمان استروئید پاسخ خوبی می‌دهند. در بیمارانی که فقط تحت درمان نگهدارنده با دوز اندک پردنیزولون قرار می‌گیرند عود PLGE در ۲۰ تا ۳۰٪ بیماران مشاهده می‌شود، اما چنین مواردی به افزایش دوز استروئید پاسخ می‌دهند. درمان نگهدارنده طولانی مدت با دوز کم پردنیزولون بعلاوه آزاتیوپرین می‌تواند میزان عود را کاهش دهد. (۲۲)

#### انسداد کاذب روده

انسداد کاذب روده<sup>۵</sup> (IPO) ناشی از لوپوس یک سندرم بالینی توصیف شده نادر است که محصول اختلال عملکرد عضلات صاف احشایی، اعصاب انتریک و/یا سیستم اعصاب خودکار احشایی است. (۲۶)، در ۶۳٪ از این بیماران، اورتروهایدرونفروز وجود دارد. (۲۷)، همراهی با سیستمیت بینابینی و اتساع مجاری صفراوی (مگاکلدوک) نیز گزارش شده است.

5. Intestinal pseudo-obstruction

در صورتی که پاسخ سریع به درمان سرکوبگر ایمنی حاصل نشود، مداخله جراحی برای درمان پرفوراسیون احتمالی یا ایسکمی وسیع روده بایستی مد نظر قرار گیرد. لاپاروتومی در عرض ۲۴ تا ۴۸ ساعت اول، نقش مهمی در تعیین پیش‌آگهی مبتلایان به واسکولیت مزانتریک لوپوسی دارد. در یک مطالعه، ۱۰ نفر از ۱۱ بیماری که بعد از ۴۸ ساعت تحت عمل جراحی قرار گرفتند زنده نماندند، در حالی که هیچ‌یک از ۳۳ بیماری که در کمتر از ۴۸ ساعت جراحی شدند فوت نکردند. (۲۰)

پیش‌آگهی

پیش‌آگهی واسکولیت مزانتریک لوپوسی به گستردگی درگیری عروقی، شروع سریع درمان سرکوبگر ایمنی، و زمان انجام جراحی بستگی دارد.

#### گاستروانتروپاتی پروتئین تراوا

در گاستروانتروپاتی پروتئین تراوا<sup>۴</sup> (PLGE)، دفع مقادیر زیاد پروتئین‌های سرمی از دستگاه گوارش سبب هیپوآلبومینمی و ادم شدید می‌شود، به طوری که افتراق آن از سندرم نفروتیک در بالین مشکل است. در جریان SLE، گاستروانتروپاتی پروتئین تراوا در حدی که اهمیت بالینی داشته باشد، چندان شایع نیست. تاکنون کمتر از ۶۰ بیمار مبتلا به PLGE ناشی از لوپوس در متون پزشکی گزارش شده‌اند که عمده آنها آسیایی تبار بوده‌اند. این عارضه در هر سنی محتمل است و در زنان شیوع بیشتری دارد. در اغلب موارد، تظاهرات معمول PLGE قبل از تشخیص لوپوس پدیدار شده‌اند.

خصوصیات بالینی

مهم ترین تظاهر بالینی PLGE ادم گوده‌گذار شدید محیطی است. ممکن است بیماران به دلیلی هیپوآلبومینمی شدید دچار افیوژن جنب و پریکارد و آسیت باشند. تهوع، استفراغ و اسهال نیز در این بیماران شایع است. اسهال در ۵۰٪ موارد وجود دارد و ممکن است تا ۲۰ بار دفع در روز همراه باشد، اما استئاتوره وجود ندارد. (۲۱)، ایجاد PLGE با اتوانتی‌بادی خاصی همراهی ندارد. هیپوآلبومینمی شدید و کاهش سطح کمپلمان خون مهم ترین یافته های آزمایشگاهی در PLGE هستند. یک مطالعه نشان داده است که هیپرکلسترولمی در PLGE مرتبط با لوپوس شایع، اما در فرم ایدیوپاتیک نادر است. (۲۲)، دلیل این یافته ممکن است نشأت از لیپوپروتئین غنی از کلسترول در لنف روده باشد. از آنجایی که ایمونوگلوبولین نیز به داخل لومن روده نشأت می‌کند، اکثر بیماران دچار هیپوگلوبولینمی نیز هستند. بیماران لوپوس مبتلا به PLGE از نظر وجود آنتی‌بادی‌های anti-dsDNA و anti-ENA تفاوتی با سایر بیماران لوپوس ندارند. هشتاد درصد موارد PLGE در مرحله فعال لوپوس روی می‌دهد و در تمامی نمونه‌های پاتولوژیک اخذ شده، التهاب مزمن غیراختصاصی مشاهده می‌شود.

تشخیص PLGE ناشی از لوپوس عمدتاً بر مبنای رد سایر علل هیپوآلبومینمی نظیر نفریت لوپوسی، اختلال کبد، کاهش تولید پروتئین

4. Protein losing gastroenteropathy

زیاده‌بakterیها<sup>۷</sup> و تحریک فارماکولوژیک حرکت روده باریک، گزینه‌های درمانی طبی برای IPO ناشی از لوپوس هستند. تشخیص به موقع و مداخله سریع در بازتوانی فعالیت پرستالتیک دستگاه گوارش و نیز مجاری ادراری نقش اساسی دارند؛ در صورت تأخیر در درمان، با فیبروز و آتروفی جدار روده، اختلالات ثانوی شبکه میانتریک هم ایجاد می‌شود. (۲۸)، IPO ناشی از لوپوس معمولاً به خوبی به دوز بالای استروئید پاسخ می‌دهد. اریترومایسین با دارا بودن اثر پروکینتیک، آنتی‌بیوتیک مناسبی در این بیماران است. سایر داروهای پروکینتیک نظیر سیزاپراید و اکرتوتاید نیز در القای حرکات روده باریک مفید به نظر می‌رسند. آزاتیوپرین، سیکلوفسفامید و سیکلوسپورین A، عوامل سرکوبگر ایمنی هستند که می‌توانند به عنوان یک جزء رژیم درمانی نگهدارنده به همراه استروئیدهای خوراکی تجویز شوند.

#### پیش‌آگهی

استروئید با دوز بالا در اکثر بیماران اثربخش است و سبب رفع بیماری بالینی و از بین رفتن یافته‌های تصویربرداری می‌شود. پیامدهای طولانی‌مدت گوناگونی برای IPO ناشی از لوپوس گزارش شده است. برخی بیماران به رغم درمان نگهدارنده استروئید و داروهای سرکوبگر ایمنی، بدون آن که درگیری اعضای حیاتی دیگر را پیدا کنند، دچار حملات مکرر IPO می‌شوند. میزان مرگ و میر ۱۸٪ گزارش شده است. تشخیص و درمان سریع در تعیین پیامد بیماران تعیین کننده است.

#### پانکراتیت

پانکراتیت یک عارضه نادر، اما تهدیدکننده حیات در لوپوس است. (۳۲ و ۳۳) بر اساس برخی آمارها، حدود ۳۰٪ بیماران لوپوس بدون علامت، آمیلاز سرم افزایش یافته دارند. (۳۴)، بروز پانکراتیت بالینی در زمینه لوپوس حدود ۱٪ گزارش شده است. (۳۵) در اکثر بیماران، پانکراتیت حاد در مرحله فعال لوپوس ایجاد می‌شود. علاوه بر عوامل خطر متعارف نظیر هیپرتری‌گلیسریدمی، مصرف استروئید و آزاتیوپرین در بیماران لوپوس یک علت مهم پانکراتیت هستند. با این حال برخی مطالعات نتوانسته‌اند ارتباطی میان تجویز استروئید و/یا آزاتیوپرین و ایجاد پانکراتیت پیدا کنند. (۳۶) پانکراتیت پانکراتیت در لوپوس ناشناخته است. به نظر می‌رسد آسیب عروقی علت این عارضه باشد. مکانیسم‌های احتمالی مطرح شده عبارتند از واسکولیت نکروزان، انسداد شریان‌ها و شریانچه‌ها توسط ترمبوس در زمینه پرفشاری شدید خون یا سندرم آنتی‌فسفولیپید، تکثیر و ضخیم‌شدگی انتیما و رسوب کمپلکس‌های ایمنی و فعال شدن کمپلمان در جدار شریان‌های پانکراس. در یک بررسی پاتولوژیک موارد پانکراتیت در بیماران لوپوس، شواهد التهاب و نکروز در تمام نمونه‌ها دیده شد، اما واسکولیت تنها در یک مورد مشاهده گردید. (۳۵)، احتمال دارد پدیده‌های ایمنی غیر از واسکولیت مسؤؤل واکنش التهابی باشد.

7. Bacterial overgrowth

(۲۸) IPO ممکن است در سیر بیماری لوپوس ایجاد شود اما می‌تواند اولین تظاهر بیماری باشد. (۲۹) معمولاً بیماران دارای لوپوس فعال به این عارضه مبتلا می‌شوند.

پاتوژن IPO شناخته شده نیست. شواهد هیستوپاتولوژیک آسیب لیومیوسیت‌ها مطرح کننده یک فرایند اتوایمنی سیستمیک علیه سلول‌های عضله صاف است. یک مکانیسم احتمالی دیگر، واسکولیت و ایسکمی مزمن عضلات صاف روده است و سبب آسیب عضلانی و هیپوموتیلیتی می‌گردد. ارتباط IPO با اورترویدرونفروز مطرح کننده نوعی اختلال عضلات صاف ناشی از میوپاتی یا اختلال نورونیک ثانوی به پدیده اتوایمنی است. در نمونه‌های بیوپسی شده، فیبروز و آتروفی لایه موسکولاریس، کاهش تعداد سلول‌های عضلانی صاف و ارتشاح سلول‌های التهابی به همراه رسوب فیبرینوئید بوده است که حکایت از فرایند واسکولیتی دارد. (۲۹)

#### خصوصیات بالینی

انسداد کاذب روده به طور معمول با حرکات دودی غیرمؤثر روده در حضور علائم بالینی انسداد روده مشخص می‌شود، در حالی که هیچ ضایعه انسدادی در بیمار یافت نمی‌گردد. بیماران دچار اتساع شکم و عدم پرستالتیسم هستند. مانومتری آنتروئودونال نشان دهنده هیپوموتیلیتی روده و آپریستالتیسم مری است. علائم IPO شامل شروع تحت‌حادث درد شکم، تهوع و استفراغ، اتساع شکم، بیبوست، اسهال و کاهش وزن است. یافته‌های آزمایشگاهی غیراختصاصی هستند. آنتی‌بادی‌های anti-PC-NA<sup>۶</sup> و آنتی‌بادی‌های anti-Ro و anti-RNP در بیماران لوپوس مبتلا به IPO شایع تر از سایر بیماران لوپوس است. (۳۰ و ۳۱)

در بررسی رادیولوژیک ممکن است حلقه‌های روده متسع حاوی مایع، ضخامت جدار روده و سطوح متعدد مایع و هوا مشاهده شود. در مواردی که اورترویدرونفروز هم وجود دارد، اتساع دوطرفه حالب‌ها با کاهش حجم مثانه مشهود است. سی تی اسکن شکم اغلب اتساع روده باریک و کولون را با افزایش ضخامت روده نشان می‌دهد.

در بررسی پاتولوژیک دستگاه گوارش در IPO ناشی از لوپوس، نکروز منتشر میوسیت‌ها در لایه موسکولاریس پروپریا به همراه ارتشاح فعال سلول‌های التهابی، آتروفی شدید لایه موسکولاریس، سروزیت فعال با ضخیم‌شدگی و فیبروز سروزی دیده می‌شود، اما شواهدی از واسکولیت یا ترمبومبولی مشاهده نمی‌شود.

#### تشخیص

تشخیص این سندرم بالینی بر اساس یافته‌های تصویربرداری است. سایر علل انسداد روده باید رد شوند. از اقدامات تشخیصی تهاجمی باید پرهیز شود. درمان

استروئیدها، داروهای سرکوبگر ایمنی و اقدامات حمایتی نظیر تغذیه وریدی، آنتی‌بیوتیک‌های خوراکی وسیع‌الطیف برای از بین بردن رشد

6. Anti-proliferative cell nuclear antigen antibody

خصوصیات بالینی

بیش از ۸۰٪ مبتلایان به پانکراتیت ناشی از لوپوس دچار درد شکم هستند؛ تنها در ۲۰٪ آنها، درد به پشت تیر می‌کشد. دو سوم بیماران به تهوع و استفراغ دچارند و نیمی از آنها تبار هستند. اسهال ناشی است و گاهی بیماران همزمان به پانیکولیت هم مبتلا هستند.

افزایش آمیلاز و لیپاز سرم شایع ترین یافته‌های آزمایشگاهی هستند. سایر تغییرات آزمایشگاهی عبارتند از هیپوآلبومینمی، اختلال آزمون‌های عملکرد کبد، افزایش کراتی نین سرم و هیپوکلسمی. تنها آنتی‌بادی ای که با این عارضه ارتباط داشته، آنتی‌بادی anti-La بوده است. (۳۷)

تشخیص

تشخیص بر مبنای شواهد آزمایشگاهی افزایش آمیلاز و لیپاز سرم است. علائم بالینی و یافته‌های مطرح کننده تشخیص در سی تی اسکن می‌توانند کمک کننده باشند. با این همه، بیماران لوپوس ممکن است در نتیجه عللی غیر از بیماری لوپوس نظیر علل مکانیکی (مثل سنگ صفراوی)، مواد شیمیایی و سموم (الکل و برخی داروها)، هیپرتری‌گلیسریدمی و هیپوکلسمی، و یا به دنبال عفونت‌های ویروسی یا سپسیس ایجاد شود. تشخیص پانکراتیت ناشی از لوپوس تنها با رد علل احتمالی دیگر تأیید می‌گردد.

درمان

در صورتی که اطمینان حاصل شود علت پانکراتیت، مصرف استروئید نبوده است، باید از همین گروه دارویی در درمان بیماران استفاده شود. از داروهای سرکوبگر ایمنی نظیر آزاتیوپرین یا سیکلوفسفامید می‌توان در ترکیب با استروئیدها استفاده کرد. در موارد شدید، پلاسمافرز و انفوزیون IVIG می‌تواند کمک کننده باشد.

پیش‌آگهی

بیش از نیمی از بیماران مبتلا به پانکراتیت ناشی از لوپوس، در صورت عدم درمان سریع دچار عوارض پانکراتیت می‌گردند. بسیاری از این عوارض می‌توانند جان بیمار را تهدید کنند. میزان مرگ و میر در صورت بروز این عوارض به ۴۵٪ هم می‌رسد، حال آن که حداکثر ۳٪ موارد بدون عارضه فوت می‌کنند. فعالیت بیماری لوپوس ارتباط معنی‌داری با افزایش مرگ و میر دارد. پانکراتیت ناشی از لوپوس در بیمارانی که همزمان درگیری قلب و سیستم اعصاب مرکزی دارند، مرگ و میر بالاتری دارد. عوامل خطر افزایش مرگ و میر عبارتند از افزایش کراتینین سرم، هیپوآلبومینمی، آنتی‌بادی anti-DNA، ترمبوسیتوپنی، کاهش سطح کمپلمان سرم، هیپوکلسمی، هیپرگلیسمی و افزایش آنزیم‌های کبدی. حدود ۲۰٪ بیماران ممکن است دچار حملات مکرر پانکراتیت حاد شوند، در ۱۲٪ آنها سودوسیست پانکراس ایجاد می‌شود، و حدود ۱۰٪ به پانکراتیت مزمن تبدیل می‌گردند. (۳۷)

## سایر بیماری‌های دستگاه گوارش

### بیماری سلیاک

برخی بیماران لوپوس دچار دفع چربی در مدفوع و اختلال در آزمون تنفسی D-زایولز می‌شوند. این یافته‌ها ممکن است با صاف شدن ویلی‌ها یا تغییر شکل آنها و ارتشاح التهابی در بیوپسی دوازدهه همراه باشند. (۳۸) همزمانی لوپوس و بیماری سلیاک ندرتاً اتفاق می‌افتد. هر دو بیماری ماهیت اتوایمنی دارند و در هر دوی آنها HLA-B8 و HLA-DR3 یافت می‌شود. (۳۹)، اکثر بیماران آنتی‌بادی آنتی‌گلیادین مثبت دارند و یافته‌های هیستولوژیک سلیاک در بیوپسی دوازدهه مشهود است. پاسخ بیماران به استروئید همزمان با رژیم عاری از گلوتن عالی است. پیش‌آگهی هم عموماً خوب است.

### بیماری التهابی روده

برخی داروهای مورد استفاده در بیماری التهابی روده می‌توانند لوپوس دارویی ایجاد کنند. شیوع تخمینی کولیت اولسراتیو (UC) در بیماران لوپوس حدود چهار دهم درصد است. (۴۰)، تعداد موارد بیماری کرون از این هم کمتر بوده است. عمده بیماران پاسخ خوبی به ترکیب استروئید و هیدروکسی‌کلروکین یا آزاتیوپرین می‌دهند. با این حال، برخی مبتلایان به بیماری کرون به خونریزی شدید گوارشی دچار می‌شوند و به دوزهای بالای متیل‌پردنیزولون نیاز پیدا می‌کنند. (۴۱)، پیش‌آگهی بیماری التهابی روده در زمینه لوپوس معمولاً خوب است.

### اسهال عفونی

سالمونلای غیرتیفوئیدی، پاتوژن شایعی است که در بیماران لوپوس اسهال عفونی ایجاد می‌کند. (۴)، کشت خون در تشخیص انتریت سالمونلایی حساسیت بیشتری از کشت مدفوع دارد. عوامل خطر عفونت باکتریایی عبارتند از مصرف استروئید یا سایر داروهای سرکوبگر ایمنی، کاهش سطح کمپلمان سرم، هیپواسپنسیسم عملکردی، و همولیز. (۴۲)، تشخیص سریع و درمان مناسب آنتی‌بیوتیکی از اهمیت زیادی برخوردار است.

### انتریت ائوزینوفیلیک

انتریت ائوزینوفیلیک یک وضعیت بالینی نادر است که گاهی در بیماران لوپوس مشاهده می‌گردد. علائم بالینی شامل درد شکم، تهوع، استفراغ و گاهی اسهال است. هیپرائوزینوفیلی محیطی در اغلب بیماران مشهود است. تشخیص بر پایه علائم بالینی و بیوپسی روده است که ارتشاح ائوزینوفیل‌ها را در لایه‌های عمقی جدار روده نشان می‌دهد. رژیم درمانی مورد توصیه عبارت است از پردنیزولون ۱-۵ mg/kg/day در دوزهای منقسم به مدت ۱۰-۷ روز و متعاقب آن درمان با پردنیزولون به مدت ۲-۳ ماه که به تدریج قطع می‌شود. در بیماران دچار عود یا افراد مقاوم به

استروئید می‌توان از داروهای سرکوبگر ایمنی استفاده کرد.

### پنوماتوز سیستوئید روده

در این اختلال نادر، در جدار دستگاه گوارش گاز دیده می‌شود. شایعترین بیماری روماتولوژیک که با پنوماتوز سیستوئید روده<sup>۸</sup> (PCI) همراه است، اسکروز سیستمیک است. همراهی PCI با لوپوس شایع نیست. حداقل نیمی از این موارد در پاتولوژی شواهد واسکولیت دارند. افزایش فشار داخل لومن روده، آسیب مخاطی و تولید گاز توسط باکتری‌ها در مخاط مکانیسم‌های احتمالی PCI ناشی از لوپوس هستند. تشخیص بر مبنای یافته‌های شکمی در سی تی اسکن است که شامل ضخیم‌شدگی جدار روده و نواحی رادیولوسنت خطی یا سیستمیک متعدد می‌باشد. راهبرد درمانی در هر مورد PCI باید جداگانه تعیین گردد. استنشاق اکسیژن یا درمان با اکسیژن هایپوباریک بر اساس برخی گزارش‌ها سبب تخلیه گاز از سیست‌ها شده است. مصرف آنتی‌بیوتیک با کاهش جمعیت باکتریایی و کاهش تولید گاز همراه است. استراحت به روده و داروهای پروکینتیک از دیگر اقدامات حمایتی مورد استفاده در درمان PCI ناشی از لوپوس هستند.

### درگیری کبد در لوپوس

اختلال آزمون‌های کبدی

اختلال آزمون‌های کبدی ممکن است در آزمایش‌های بیماران لوپوس که برای بررسی‌های دوره‌ای مراجعه می‌کنند مشاهده شود. این تغییرات معمولاً خفیف و غیراختصاصی هستند، و به عوامل متعددی قابل انتساب هستند، از جمله اسپیرین، NSAID، آزاتیوپرین و متوترکسات؛ ارتشاح چربی در کبد ناشی از مصرف استروئید، دیابت قندی و چاقی، یا هپاتیت و الکلیسم. اختلال پایدار و شدید آزمون‌های کبدی شایع نیست، اما نیازمند بررسی بیشتر توسط سونوگرافی و بیوپسی کبد است تا علل زمینه‌ای تشخیص داده شوند.

در یک مطالعه که بر روی ۲۰۶ بیمار لوپوسی انجام شده، ۶۰٪ بیماران آزمون‌های کبدی مختل داشته‌اند. اما تنها در ۲۱٪ آنها بیماری مهم کبدی وجود داشت. بیوپسی کبد در ۳۳ بیمار نشان‌دهنده کبد چرب (۳۶٪)، سیروز (۱۲٪)، هپاتیت گرانولوماتوز مزمن (۹٪)، نکروز مرکز لبولی (۹٪)، و میکروآبسه (۶٪) بود. (۴۳)، در مطالعه دیگری بر روی ۸۱ بیمار لوپوس، ۵۵٪ بیماران اختلال آزمون‌های کبدی داشتند. در عمده این بیماران نیز، اختلال عملکرد کبدی خفیف بود. (۴۴)

### هپاتیت اتوایمیون

هپاتیت اتوایمیون<sup>۹</sup> (AIH) نوعی بیماری کبدی است که با interface hepatitis و ارتشاح پلاسماسل‌ها در ناحیه پورت در هیستولوژی، و

8. Pneumatosis cyctoides intestinalis

9. Autoimmune hepatitis

هیپرگاماگلوبولینمی و وجود اتوانتی‌بادی علیه آنتی‌ژن‌های کبدی یا پروتئین‌های میکروزومال کبدی-کلیوی نظیر ANA، ASMA و anti-LKM شناخته می‌شود. (۴۵)، مشکلات بیماران AIH معمولاً با علائم غیراختصاصی نظیر خستگی، ضعف و بی‌اشتهایی شروع می‌شود. بزرگی کبد، زردی و آسیت ممکن است در موارد شدید وجود داشته باشد. گاهی نیز AIH خود را با خصوصیات شبیه لوپوس، مانند ANA مثبت، هیپرگاماگلوبولینمی و علائم مفصلی نشان می‌دهد. با این حال، بیماران AIH به ندرت معیارهای کالج روماتولوژی آمریکا<sup>۱۰</sup> (ACR) برای تقسیم‌بندی لوپوس را کامل می‌کنند. (۴۶)، اصطلاح «هپاتیت لوپوسی» را فقط باید در مورد بیمارانی به کار برد که شروع تدریجی هپاتیت مزمن، ارتشاح لنفوسیتی نواحی اطراف پورت در هیستولوژی، و معیارهای تشخیصی ACR برای لوپوس در آنها وجود داشته باشد. در کنار این تشخیص، باید سایر علل اختلال عملکرد کبد شامل عفونت ویروسی، الکلیسم، بیماری‌های متابولیک و ژنتیک کبد و تأثیر داروها رد شوند.

میزان دقیق بروز AIH در بیماران لوپوس مشخص نیست چرا که بسیاری از بیماران هرگز بیوپسی کبد نمی‌شوند. در یک مطالعه، شواهد هپاتیت مزمن در ۴/۷٪ بیمارانی که معیارهای لوپوس ACR را پر کرده بودند وجود داشت. (۴۷)، در تحلیل بانک داده‌های اتوپسی بیماران ژاپنی مبتلا به لوپوس، شیوع هپاتیت مزمن ۲/۴٪ گزارش شده است. (۴۸)، در مقایسه با بیماران بدون لوپوس، احتمال وجود اتوانتی‌بادی anti-dsDNA، an-anti-ribosomal P و ti-Sm در بیماران لوپوس مبتلا به AIH بالاتر است. (۴۹ و ۵۰)

اساس درمان در AIH، دوز بالای پردنیزولون یا دوزهای کمتر پردنیزولون در ترکیب با آزاتیوپرین است. (۴۵)، بیماری در ۸۰٪ بیماران ظرف ۳ سال خاموش می‌شود و بقای ۱۰ و ۲۰ ساله بیماران بالای ۸۰٪ است. استفاده از آزاتیوپرین و دوزهای پایین‌تر استروئید با عوارض کمتر همراه است. در بیمارانی که عودهای مکرر را تجربه کرده‌اند، درمان نگهدارنده با دوز اندک پردنیزولون و آزاتیوپرین توصیه می‌شود. درمان‌های دیگر شامل سیکلوسپورین، تاکرولیموس، سل‌سپت، و پیوند کبد هستند.

### هپاتیت مزمن ویروسی

شیوع هپاتیت B مزمن، حتی در مناطق اندمیک بیماری، در بیماران لوپوس با جمعیت عادی تفاوتی نمی‌کند. (۵۳-۵۱) در برخی مطالعات، شیوع عفونت HBV در بیماران لوپوسی کمتر از جمعیت عادی گزارش شده است. (۵۴ و ۵۵) بیماران لوپوس مبتلا به عفونت مزمن ویروس HBV، میزان پروتئینوری و تیترا آنتی‌بادی anti-dsDNA پایین‌تری نسبت به سایر بیماران لوپوس دارند. (۵۴)، به تازگی در یک بررسی گذشته نگر در سنگاپور، ۳۸ بیمار دچار عفونت مزمن هپاتیت B که همزمان به بیماری روماتولوژیک سیستمیک مبتلا بودند (۴۲) بیمار آرتریت روماتوئید، ۹ بیمار لوپوس، و بقیه سایر بیماری‌های روماتولوژیک سیستمیک) به طور

10. American College of Rheumatology

### سایر بیماری‌های کبدی

اختلالات ترمبومبولیک کبد، به‌خصوص در حضور آنتی‌فسفولیپید آنتی‌بادی‌ها، ممکن است در بیماران لوپوس اتفاق بیفتد. سندرم بود-کیاری، بیماری ناشی از انسداد وریدهای کبدی است که با پرفشاری ورید پورت، سیروز ثانوی و آسیت همراه است. بیماری انسداد وریدی کبد<sup>۱۲</sup> در بیماران لوپوس و سندرم آنتی‌فسفولیپید ثانویه گزارش شده است. (۷۰-۶۸) تا کنون یک مورد اثبات شده انفارکتوس کبد نیز در یک بیمار لوپوس همودیالیزی گزارش شده است. (۷۱)

هیپرپلازی ندولار رژنراتیو<sup>۱۳</sup> (NRH) اختلالی شامل ندولاریتی منتشر کبد بدون فیروز است. بسیاری از بیماران مبتلا به NRH کبد بی‌علامتند و عملکرد کبدی طبیعی دارند. با این حال، این بیماری یکی از علل پرفشاری پورت غیرسیروزی است و می‌تواند منجر به آسیت و خونریزی از واریس مری شود. موارد NRH گاهی در بیماران لوپوس و سندرم آنتی‌فسفولیپید اولیه یافت می‌شوند. (۷۲ و ۷۳) در یک مطالعه اتوپسی بر روی ۱۶۰ کبد، از هفت مورد NRH یافت شده، ۵ مورد در بیماران لوپوس بودند. (۷۴)، در هر بیمار لوپوس که به دلیل نامعلومی دچار پرفشاری ورید پورت است، باید به NRH فکر کرد. تشخیص این وضعیت با MRI کبد مطرح و با بیوپسی تأیید می‌شود. (۷۲)، درمان باید در جهت کنترل پرفشاری ورید پورت و عوارض ناشی از آن باشد. (۷۵)

با آن که سیروز صفراوی اولیه (PBC) معمولاً با بیماری‌های اتوایمیون مرتبط است، همراهی PBC و لوپوس نادر است. (۷۸-۷۶) کلانژیوپاتی اتوایمیون (PBC) به همراه آنتی‌بادی آنتی‌میتوکندریال منفی) در یک بیمار لوپوس گزارش شده است. (۷۹)، کلانژییت اسکروزان اولیه، اختلال نادری که با بیماری‌های التهابی روده مرتبط است نیز در بیماران لوپوس گزارش شده است. (۸۰)

سایر بیماری‌های نادر کبدی که در بیماران لوپوس گزارش شده، شامل همانژیوم‌های کاورنوس زان، لنفوم اولیه کبد، آمیلوئیدوز ثانویه کبد و آنوریسم شریان هپاتیک هستند. (۸۴-۸۱)

متوسط به مدت ۶ سال پیگیری شدند. در ابتدای تشخیص بیماری روماتولوژیک، همه بیماران آنزیم کبدی نرمال داشتند. آنزیم‌ها در سیر بیماری در حدود یک سوم بیماران تا حدّ بیش از دوبرابر افزایش یافت. هفت بیمار نیازمند دریافت درمان ضد ویروس HBV شدند. در مدت پیگیری، ۳ بیمار به علل غیر مرتبط با هپاتیت B و تنها یک بیمار به دلیل فعالیت مجدد HBV و سپتی‌سمی متعاقب آن فوت کردند. (۵۶)

در برخی مطالعات شیوع هپاتیت C مزمن در بیماران لوپوس برابر جمعیت عادی (۵۷) و در برخی دیگر بالاتر گزارش شده است. (۵۸) در بیماران لوپوس آلوده به هپاتیت C، درگیری پوستی و تیترا آنتی‌بادی anti-dsDNA شیوعی کمتر، و درگیری کبد، کاهش سطح کمپلمان سرم و کرایوگلوبولینمی بی‌علامت شیوعی بیشتر از سایر بیماران لوپوس دارد. به نظر نمی‌رسد خود لوپوس یا درمان آن با استروئید، وضعیت هپاتیت C را در بیماران بدتر کند. (۵۹)، در مطالعاتی که از روش PCR در تشخیص هپاتیت C استفاده کرده‌اند، موارد مثبت کاذب آلودگی به هپاتیت C، هم با آزمون ELISA و هم با ایمونوبلات، در بیماران لوپوس گزارش شده است. (۶۰)، گزارش‌هایی از بروز یا شعله‌وری بیماری لوپوس در مبتلایان به هپاتیت مزمن C که تحت درمان با ترکیبات اینترفرون قرار گرفته‌اند منتشر شده است. برخی از این موارد بسیار شدید بوده و سلامت بیمار را تهدید می‌کنند. (۶۱ و ۶۲)

### هپاتیت دارویی

بسیاری از داروهای مورد استفاده در درمان لوپوس می‌توانند سبب مسمومیت کبد شوند. آسپیرین، داروهای NSAID، متوترکسات و لفلونوماید قادرند آنزیم‌های کبدی را افزایش دهند و سبب هپاتیت گردند. استروئیدها می‌توانند کبد چرب غیرالکلی<sup>۱۱</sup> (NASH) ایجاد کنند. آزانوپرین و هیدروکسی کلروکین می‌توانند علت هپاتیت باشند.

مینوسیکلین، دارویی که در درمان آرتریت روماتوئید و آکنه کاربرد دارد، ندرتاً با سندرمی متشکل از لوپوس دارویی (راش، پلی‌آرتریت، هیپرگلوبولینمی و ANA مثبت) و هپاتیت اتوایمیون همراه است. (۶۳)، این عارضه در زنان جوان شیوع بیشتری دارد و در بیمارانی ایجاد می‌شود که به مدت بیش از ۶ ماه مینوسیکلین مصرف کرده‌اند. بیماری کبدی در این عارضه شدید است و برخی بیماران را به کام مرگ می‌کشد و برخی دیگر را به پیوند کبد نیازمند می‌سازد. (۶۴)، پیشرفت به سیروز هم گزارش شده است. (۶۵)، درمان شامل قطع دارو و در صورت تأخیر در بهبودی، تجویز استروئید است. (۶۶)

امروزه بسیاری از بیماران لوپوس از داروهای گروه استاتین استفاده می‌کنند. موارد نادر سندرم شبه لوپوس به همراه هپاتیت در مصرف‌کنندگان استاتین گزارش شده است. (۶۷)

12. Venocclusive disease  
13. Nodular regenerative hyperplasia

11. Nonalcoholic steatohepatitis



## REFERENCES

1. Bailey M, Chapin W, Licht H, Reynolds JC. The effects of vasculitis on the gastrointestinal tract and liver. *Gastroenterol Clin North Am* 1998;27:747-82.
2. Takeno M, Ishigatsubo Y. Intestinal manifestations in systemic lupus erythematosus. *Intern Med* 2006;45:41-2.
3. Gutierrez F, Valenzuela JE, Ehresmann GR, Quismorio FP, Kitridou RC. Esophageal dysfunction in patients with mixed connective tissue diseases and systemic lupus erythematosus. *Dig Dis Sci* 1982;27:592-7.
4. Sultan SM, Ioannou Y, Isenberg DA. A review of gastrointestinal manifestations of systemic lupus erythematosus. *Rheumatology (Oxford)* 1999;38:917-32.
5. Hoffman BI, Katz WA. The gastrointestinal manifestations of systemic lupus erythematosus: a review of the literature. *Semin Arthritis Rheum* 1980;9:237-47.
6. Ramos-Casals M, Cuadrado MJ, Alba P, Sanna G, Brito-Zeron P, Bertolaccini L, et al. Acute viral infections in patients with systemic lupus erythematosus: description of 23 cases and review of the literature. *Medicine (Baltimore)* 2008;87:311-8.
7. Saab S, Corr MP, Weisman MH. Corticosteroids and systemic lupus erythematosus pancreatitis: a case series. *J Rheumatol* 1998;25:801-6.
8. Ginzler EM, Aranow C. Prevention and treatment of adverse effects of corticosteroids in systemic lupus erythematosus. *Baillieres Clin Rheumatol* 1998;12:495-510.
9. Graham DY, Agrawal NM, Campbell DR, Haber MM, Collis C, Lukasik NL, et al. Ulcer prevention in long-term users of nonsteroidal anti-inflammatory drugs: results of a double-blind, randomized, multicenter, active- and placebo-controlled study of misoprostol vs lansoprazole. *Arch Intern Med* 2002;162:169-75.
10. Cullen D, Bardhan KD, Eisner M, Kogut DG, Peacock RA, Thomson JM, et al. Primary gastroduodenal prophylaxis with omeprazole for non-steroidal anti-inflammatory drug users. *Aliment Pharmacol Ther* 1998;12:135-40.
11. Endo H, Kondo Y, Kawagoe K, Ohya TR, Yanagawa T, Asayama M, et al. Lupus enteritis detected by capsule endoscopy. *Intern Med* 2007;46:1621-2.
12. Prouse PJ, Thompson EM, Gumpel JM. Systemic lupus erythematosus and abdominal pain. *Br J Rheumatol* 1983;22:172-5.
13. Lee CK, Ahn MS, Lee EY, Shin JH, Cho YS, Ha HK, et al. Acute abdominal pain in systemic lupus erythematosus: focus on lupus enteritis (gastrointestinal vasculitis). *Ann Rheum Dis* 2002;61:547-50.
14. Buck AC, Serebro LH, Quinet RJ. Subacute abdominal pain requiring hospitalization in a systemic lupus erythematosus patient: a retrospective analysis and review of the literature. *Lupus* 2001;10:491-5.
15. Ju JH, Min JK, Jung CK, Oh SN, Kwok SK, Kang KY, et al. Lupus mesenteric vasculitis can cause acute abdominal pain in patients with SLE. *Nat Rev Rheumatol* 2009;5:273-81.
16. Kwok SK, Seo SH, Ju JH, Park KS, Yoon CH, Kim WU, et al. Lupus enteritis: clinical characteristics, risk factor for relapse and association with anti-endothelial cell antibody. *Lupus* 2007;16:803-9.
17. Helliwell TR, Flook D, Whitworth J, Day DW. Arteritis and venulitis in systemic lupus erythematosus resulting in massive lower intestinal haemorrhage. *Histopathology* 1985;9:1103-13.
18. Cervera R, Espinosa G, Cordero A, Oltra MR, Unzueta A, Rossinol T, et al. Intestinal involvement secondary to the antiphospholipid syndrome (APS): clinical and immunologic characteristics of 97 patients: comparison of classic and catastrophic APS. *Semin Arthritis Rheum* 2007;36:287-96.
19. Kim YG, Ha HK, Nah SS, Lee CK, Moon HB, Yoo B. Acute abdominal pain in systemic lupus erythematosus: factors contributing to recurrence of lupus enteritis. *Ann Rheum Dis* 2006;65:1537-8.
20. Medina F, Ayala A, Jara LJ, Becerra M, Miranda JM, Fraga A. Acute abdomen in systemic lupus erythematosus: the importance of early laparotomy. *Am J Med* 1997;103:100-5.
21. Zheng WJ, Tian XP, Li L, Jing HL, Li F, Zeng XF, et al. Protein-losing enteropathy in systemic lupus erythematosus: analysis of the clinical features of fifteen patients. *J Clin Rheumatol* 2007;13:313-6.
22. Mok CC, Ying KY, Mak A, To CH, Szeto ML. Outcome of protein-losing gastroenteropathy in systemic lupus erythematosus treated with prednisolone and azathioprine. *Rheumatology (Oxford)* 2006;45:425-9.
23. Yazici Y, Erkan D, Levine DM, Parker TS, Lockshin MD. Protein-losing enteropathy in systemic lupus erythematosus: report of a severe, persistent case and review of pathophysiology. *Lupus* 2002;11:119-23.
24. Oh DC, Ng TM, Ho J, Leong KP. Systemic lupus erythematosus with concurrent protein-losing enteropathy and primary sclerosing cholangitis: a unique association. *Lupus* 2006;15:102-4.
25. Hung J, Wood CA, Woronik V, Vieira JM, Jr., Barros RT. Protein-losing gastroenteropathy in a patient with systemic lupus erythematosus and antiphospholipid antibody syndrome simulating nephrotic syndrome. *Nephrol Dial Transplant* 2006;21:2027-8.
26. Pardos-Gea J, Ordi-Ros J, Selva A, Perez-Lopez J, Balada E, Vilardell M. Chronic intestinal pseudo-obstruction associated with biliary tract dilatation in a patient with systemic lupus erythematosus. *Lupus* 2005;14:328-30.
27. Alexopoulou A, Andrianakos A, Dourakis SP. Intestinal pseudo-obstruction and ureterohydronephrosis as the presenting manifestations of relapse in a lupus patient. *Lupus* 2004;13:954-6.
28. Park FD, Lee JK, Madduri GD, Ghosh P. Generalized megaviscera of lupus: refractory intestinal pseudo-obstruction, ureterohydronephrosis and megacholedochus. *World J Gastroenterol* 2009;15:3555-9.
29. Ceccato F, Salas A, Gongora V, Ruta S, Roverano S, Marcos JC, et al. Chronic intestinal pseudo-obstruction in patients

- with systemic lupus erythematosus: report of four cases. *Clin Rheumatol*. 2008 Mar;27(3):399-402.
30. Nojima Y, Mimura T, Hamasaki K, Furuya H, Tanaka G, Nakajima A, et al. Chronic intestinal pseudoobstruction associated with autoantibodies against proliferating cell nuclear antigen. *Arthritis Rheum* 1996;39:877-9.
  31. Mok MY, Wong RW, Lau CS. Intestinal pseudo-obstruction in systemic lupus erythematosus: an uncommon but important clinical manifestation. *Lupus* 2000;9:11-8.
  32. Breuer GS, Baer A, Dahan D, Neshet G. Lupus-associated pancreatitis. *Autoimmun Rev* 2006;5:314-8.
  33. Neshet G, Breuer GS, Temprano K, Moore TL, Dahan D, Baer A, et al. Lupus-associated pancreatitis. *Semin Arthritis Rheum* 2006;35:260-7.
  34. Wang F, Wang NS, Zhao BH, Tang LQ. Acute pancreatitis as an initial symptom of systemic lupus erythematosus: a case report and review of the literature. *World J Gastroenterol* 2005;11:4766-8.
  35. Larino Noia J, Macias Garcia F, Seijo Rios S, Iglesias Garcia J, Dominguez Munoz JE. Pancreatitis and systemic lupus erythematosus. *Rev Esp Enferm Dig* 2009;101:571-9.
  36. Pascual-Ramos V, Duarte-Rojo A, Villa AR, Hernandez-Cruz B, Alarcon-Segovia D, Alcocer-Varela J, et al. Systemic lupus erythematosus as a cause and prognostic factor of acute pancreatitis. *J Rheumatol* 2004;31:707-12.
  37. Makol A, Petri M. Pancreatitis in systemic lupus erythematosus: frequency and associated factors - a review of the Hopkins Lupus Cohort. *J Rheumatol* 2010;37:341-5.
  38. Mader R, Adawi M, Schonfeld S. Malabsorption in systemic lupus erythematosus. *Clin Exp Rheumatol* 1997;15:659-61.
  39. Gupta D, Mirza N. Systemic lupus erythematosus, celiac disease and antiphospholipid antibody syndrome: a rare association. *Rheumatol Int* 2008;28:1179-80.
  40. Medeiros DA, Isenberg DA. Systemic lupus erythematosus and ulcerative colitis. *Lupus* 2009;18:762-3.
  41. Su KY, Tsai ST, Tsay SH, Lee HT, Chen WS, Huang DF. A patient with systemic lupus erythematosus and Crohn's disease complicated with massive lower gastrointestinal bleeding, mimicking intestinal vasculitis. *Lupus* 2008;17:1049-50.
  42. Pablos JL, Aragon A, Gomez-Reino JJ. Salmonellosis and systemic lupus erythematosus. Report of ten cases. *Br J Rheumatol* 1994;33:129-32.
  43. Runyon BA, LaBrecque DR, Anuras S. The spectrum of liver disease in systemic lupus erythematosus. Report of 33 histologically-proved cases and review of the literature. *Am J Med* 1980;69:187-94.
  44. Gibson T, Myers AR. Subclinical liver disease in systemic lupus erythematosus. *J Rheumatol* 1981;8:752-9.
  45. Czaja AJ. Autoimmune liver disease. *Curr Opin Gastroenterol* 2009;25:215-22.
  46. Hall S, Czaja AJ, Kaufman DK, Markowitz H, Ginsburg WW. How lupoid is lupoid hepatitis? *J Rheumatol* 1986;13:95-8.
  47. Pistiner M, Wallace DJ, Nessim S, Metzger AL, Klinenberg JR. Lupus erythematosus in the 1980s: a survey of 570 patients. *Semin Arthritis Rheum* 1991;21:55-64.
  48. Matsumoto T, Yoshimine T, Shimouchi K, Shiota H, Kuwabara N, Fukuda Y, et al. The liver in systemic lupus erythematosus: pathologic analysis of 52 cases and review of Japanese Autopsy Registry Data. *Hum Pathol* 1992;23:1151-8.
  49. Arnett FC, Reichlin M. Lupus hepatitis: an under-recognized disease feature associated with autoantibodies to ribosomal P. *Am J Med* 1995;99:465-72.
  50. Hulsey M, Goldstein R, Scully L, Surbeck W, Reichlin M. Anti-ribosomal P antibodies in systemic lupus erythematosus: a case-control study correlating hepatic and renal disease. *Clin Immunol Immunopathol* 1995;74:252-6.
  51. Abu-Shakra M, El-Sana S, Margalith M, Sikuler E, Neumann L, Buskila D. Hepatitis B and C viruses serology in patients with SLE. *Lupus* 1997;6:543-4.
  52. Chng HH, Fock KM, Chew CN, Guan R, Feng PH, Boey ML, et al. Hepatitis B virus infection in patients with systemic lupus erythematosus. *Singapore Med J* 1993;34:325-6.
  53. Mercado U, Avendano-Reyes M, Araiza-Casillas R, Diaz-Molina R. Prevalence of antibodies against hepatitis C and B viruses in patients with systemic lupus erythematosus. *Rev Gastroenterol Mex* 2005;70:399-401.
  54. Lu CL, Tsai ST, Chan CY, Hwang SJ, Tsai CY, Wu JC, et al. Hepatitis B infection and changes in interferon-alpha and -gamma production in patients with systemic lupus erythematosus in Taiwan. *J Gastroenterol Hepatol* 1997;12:272-6.
  55. Zhao J, Qiu M, Li M, Lu C, Gu J. Low prevalence of hepatitis B virus infection in patients with systemic lupus erythematosus in southern China. *Rheumatol Int* 2010;30:1565-70.
  56. Thong BY, Koh ET, Chng HH, Chow WC. Outcomes of chronic hepatitis B infection in Oriental patients with rheumatic diseases. *Ann Acad Med Singapore* 2007;36:100-5.
  57. Karakoc Y, Dilek K, Gullulu M, Yavuz M, Ersoy A, Akalyun H, et al. Prevalence of hepatitis C virus antibody in patients with systemic lupus erythematosus. *Ann Rheum Dis* 1997;56:570-1.
  58. Ramos-Casals M, Font J, Garcia-Carrasco M, Cervera R, Jimenez S, Trejo O, et al. Hepatitis C virus infection mimicking systemic lupus erythematosus: study of hepatitis C virus infection in a series of 134 Spanish patients with systemic lupus erythematosus. *Arthritis Rheum* 2000;43:2801-6.
  59. Perlemuter G, Cacoub P, Sbai A, Hausfater P, Thibault V, Le TH, et al. Hepatitis C virus infection in systemic lupus erythematosus: a case-control study. *J Rheumatol* 2003;30:1473-8.
  60. Kowdley KV, Subler DE, Scheffel J, Moore B, Smith H. Hepatitis C virus antibodies in systemic lupus erythematosus. *J Clin Gastroenterol* 1997;25:437-9.
  61. Agarwal SK, Lal C, Zaidi SH. Lupus activation with cerebritis following pegylated interferon in a hemodialysis patient. *Nat Rev Nephrol* 2009;5:599-603.
  62. Ho V, McLean A, Terry S. Severe systemic lupus erythematosus induced by antiviral treatment for hepatitis C. *J Clin Rheumatol* 2008;14:166-8.
  63. Elkayam O, Yaron M, Caspi D. Minocycline-induced autoimmune syndromes: an overview. *Semin Arthritis Rheum* 1999;28:392-7.

64. Losanoff JE, Holder-Murray JM, Ahmed EB, Cochrane AB, Testa G, Millis JM. Minocycline toxicity requiring liver transplant. *Dig Dis Sci* 2007;52:3242-4.
65. Chamberlain MC, Schwarzenberg SJ, Akin EU, Kurth MH. Minocycline-induced autoimmune hepatitis with subsequent cirrhosis. *J Pediatr Gastroenterol Nutr* 2006;42:232-5.
66. Teitelbaum JE, Perez-Atayde AR, Cohen M, Bousvaros A, Jonas MM. Minocycline-related autoimmune hepatitis: case series and literature review. *Arch Pediatr Adolesc Med* 1998;152:1132-6.
67. Graziadei IW, Obermoser GE, Sepp NT, Erhart KH, Vogel W. Drug-induced lupus-like syndrome associated with severe autoimmune hepatitis. *Lupus* 2003;12:409-12.
68. Averbuch M, Levo Y. Budd-Chiari syndrome as the major thrombotic complication of systemic lupus erythematosus with the lupus anticoagulant. *Ann Rheum Dis* 1986;45:435-7.
69. Asherson RA, Thompson RP, MacLachlan N, Baguley E, Hicks P, Hughes GR. Budd Chiari syndrome, visceral arterial occlusions, recurrent fetal loss and the «lupus anticoagulant» in systemic lupus erythematosus. *J Rheumatol* 1989;16:219-24.
70. Hughes GR, Mackworth-Young C, Harris EN, Gharavi AE. Venous-occlusive disease in systemic lupus erythematosus: possible association with anticardiolipin antibodies? *Arthritis Rheum* 1984;27:1071.
71. Kaplan B, Cooper J, Lager D, Abecassis M. Hepatic infarction in a hemodialysis patient with systemic lupus erythematosus. *Am J Kidney Dis* 1995;26:785-7.
72. Horita T, Tsutsumi A, Takeda T, Yasuda S, Takeuchi R, Amasaki Y, et al. Significance of magnetic resonance imaging in the diagnosis of nodular regenerative hyperplasia of the liver complicated with systemic lupus erythematosus: a case report and review of the literature. *Lupus* 2002;11:193-6.
73. Morla RM, Ramos-Casals M, Garcia-Carrasco M, Cervera R, Font J, Bruguera M, et al. Nodular regenerative hyperplasia of the liver and antiphospholipid antibodies: report of two cases and review of the literature. *Lupus* 1999;8:160-3.
74. Matsumoto T, Kobayashi S, Shimizu H, Nakajima M, Watanabe S, Kitami N, et al. The liver in collagen diseases: pathologic study of 160 cases with particular reference to hepatic arteritis, primary biliary cirrhosis, autoimmune hepatitis and nodular regenerative hyperplasia of the liver. *Liver* 2000;20:366-73.
75. Al-Mukhaizeem KA, Rosenberg A, Sherker AH. Nodular regenerative hyperplasia of the liver: an under-recognized cause of portal hypertension in hematological disorders. *Am J Hematol* 2004;75:225-30.
76. Islam S, Riordan JW, McDonald JA. Case report: a rare association of primary biliary cirrhosis and systemic lupus erythematosus and review of the literature. *J Gastroenterol Hepatol* 1999;14:431-5.
77. Schifter T, Lewinski UH. Primary biliary cirrhosis and systemic lupus erythematosus. A rare association. *Clin Exp Rheumatol* 1997;15:313-4.
78. Hall S, Axelsen PH, Larson DE, Bunch TW. Systemic lupus erythematosus developing in patients with primary biliary cirrhosis. *Ann Intern Med* 1984;100:388-9.
79. Heyman SN, Spectre G, Aamar S, Rubinger D, Pappo O, Ackerman Z. Autoimmune cholangiopathy associated with systemic lupus erythematosus. *Liver* 2002;22:102-6.
80. Kadokawa Y, Omagari K, Matsuo I, Otsu Y, Yamamoto U, Nishino T, et al. Primary sclerosing cholangitis associated with lupus nephritis: a rare association. *Dig Dis Sci* 2003;48:911-4.
81. Maeshima E, Minami Y, Sato M, Matsuda K, Uchiyama K, Goda M, et al. A case of systemic lupus erythematosus with giant hepatic cavernous hemangioma. *Lupus* 2004;13:546-8.
82. Sutton E, Malatjalian D, Hayne OA, Hanly JG. Liver lymphoma in systemic lupus erythematosus. *J Rheumatol* 1989;16:1584-8.
83. Garcia-Tobaruela A, Gil A, Lavilla P, Larrauri J, Pizarro A, Moreno de la Santa C, et al. Hepatic amyloidosis associated with systemic lupus erythematosus. *Lupus* 1995;4:75-7.
84. Kong KO, Koh ET, Lee HY, Wee KP, Feng PH. Abdominal crisis in a young man with systemic lupus erythematosus. *Lupus* 2002;11:186-9.

# Gastrointestinal and Hepatic Manifestations of Systemic Lupus Erythematosus

Sohrabpour AA<sup>1</sup>, Malekzadeh R<sup>2</sup>

<sup>1</sup>Assistant Professor , Digestive Disease Research Institute , Shariati Hospital , Tehran University of Medical Sciences

<sup>2</sup> Professor , Digestive Disease Research Institute , Shariati Hospital , Tehran University of Medical Sciences

## ABSTRACT

Gastrointestinal (GI) and hepatic manifestations are not uncommon in patients with systemic lupus erythematosus (SLE). They include nonspecific symptoms as well as serious, life-threatening complications necessitating urgent, aggressive therapy. In addition to direct involvement of the GI system by the disease, many drug-induced side effects and opportunistic infections have GI and hepatic manifestations in these patients. Moreover, autopsy studies indicate a high prevalence of subclinical GI involvement in lupus patients. In this manuscript, the more clinically significant gastrointestinal and hepatic complications are reviewed.

**Keywords:** Gastrointestinal manifestations; Hepatic; Systemic lupus erythematosus

*Govaresht/ Vol.16, No.3, Autumn 2011; 175-186*

### Corresponding author:

Digestive Disease Research Institute , Shariati Hospital , Tehran University of Medical Sciences

Tel : + 98 21 82415104

Fax : +98 21 82415000

E-mail : malek@ams.ac.ir

Received : 08 Jun. 2011

Edited : 17 Aug. 2011

Accepted : 18 Aug. 2011