

مطالعه مورفولوژی و مورفومتری عقده‌های لنفاوی مهم گاو در بازرسی گوشت

- احمد علی محمدپور، گروه علوم پایه دانشکده دامپزشکی دانشگاه فردوسی مشهد
- بیژن رادمهر، گروه علوم پایه دانشکده دامپزشکی دانشگاه تهران
- مهرداد آل علی دهکردی، دانش آموخته دانشکده دامپزشکی شهرکرد

تاریخ دریافت: اسفند ماه ۱۳۸۲ تاریخ پذیرش: اردیبهشت ماه ۱۳۸۴

Email: a_mopour@yahoo.com

چکیده

به منظور بررسی شکل و ابعاد دقیق عقده‌های لنفاوی گاو تعداد ۴۰۰ نمونه عقده لنفاوی سالم از نواحی مختلف بدن گاو شامل عقده‌های لنفاوی فکی^۱، بناگوشی^۲، پشت حلقی جانبی^۳، پیش کتفی یا گردنی سطحی^۴، خاصره‌ای^۵، پیش رانی یا زیر خاصره‌ای^۶ و پس زانوئی یا رکیبی^۷ از دوجنس نرو ماده و درسنین ۱ تا ۴ سال از کشتارگاه شهرکرد جمع آوری شد. پس از جمع آوری در هر کدام از نمونه‌ها طول، عرض و ضخامت با استفاده از کولیس اندازه‌گیری گردید و نتایج بدست آمده بین دوجنس و سنین مختلف از نظر آماری با آزمون‌های تی - استیودنت و دانکن آنالیز و مقایسه گردید که نتایج آن در متن به صورت جداولی آورده شده است. در بررسی نتایج مشخص گردید که در بین عقده‌های لنفاوی مورد بررسی بیشترین طول، عرض و ضخامت بترتیب در عقده‌های لنفاوی پیش کتفی ($1/37 \pm 72/98$ میلی‌متر)، خاصره‌ای ($9/94 \pm 34/61$ میلی‌متر) و پیش کتفی ($4/11 \pm 16/18$ میلی‌متر) و کمترین طول، عرض و ضخامت بترتیب در عقده‌های لنفاوی فکی ($40/18 \pm 8/01$ میلی‌متر)، فکی ($5/44 \pm 22/37$) و خاصره‌ای ($11/06 \pm 1/94$) مشاهده گردید. در مقایسه این فاکتورها در بین دوجنس، در جنس نر دارای ابعاد بزرگتری از ماده بود. در بین سنین مورد مطالعه نیز بیشترین ابعاد این عقده‌ها در سن ۲ سالگی مشاهده گردید.

کلمات کلیدی: مورفولوژی، مورفومتری، عقده‌های لنفاوی، گاو

Pajouhesh & Sazandegi No:71 pp: 13-18

Morphological and morphometrical study of important lymph nodes of cow in meat inspection.

By: A.A. Mohamadpour Department of Basic Sciences, Faculty of Veterinary Medicine, Ferdosi University of Mashhad, Mashhad, Iran.

B. Radmehr Department of Basic Sciences, Faculty of Veterinary Medicine, University of Tehran, Tehran, Iran.

M. Al-e-Ahmad Dehkordi, Graduated from Faculty of Veterinary Medicine Shahrekord, Iran.

In this study 400 cow's lymph nodes from different areas of body such as : Mandibular, parotid, lateral retropharyngeal, prescapular or superficial cervical, iliac, prefemoral or subiliac, and popliteal lymph nodes from Shahrekord abattoir were collected. The specimens were selected from inbreeding breed and two sexes with aged 1 to 4 years .After collecting of specimens factors such as : Length,width and thickness of each lymph node were measured by calliper device. All factors between two sexes and different ages were analysed and compared using t and Duncan's tests ($p<0.05$) . It was revealed that , the maximum length, wide and thickness were observed in prescapular (72.98 ± 1.37 mm), iliac (34.61 ± 9.94 mm) and prescapular(16.18 ± 4.11 mm) lymph nodes respectively and on the other hand, the minimum length,width and thickness of lymph nodes were observed in mandibular (40.18 ± 8.01 mm), (22.37 ± 5.44 mm) and iliac (11.06 ± 1.94 mm) lymph nodes respectively. These factors were larger in male than in female. By comparing factors between ages , the maximum dimensions of lymph nodes were observed in 2 year old animals.

Keywords: Morphology, Morphometry, Lymph nodes, Cow

مقدمه

مترابندی را به اشکال گرد یا بیضی تشکیل می‌دهند که به آنها نودول یا فولیکول لنفاوی گفته می‌شود. نوع سلول‌های لنفاوی فولیکول‌ها در این دو قسمت متفاوت می‌باشد. در ناحیه مدولا آرایش سلول‌های لنفاوی بصورت طنابی می‌باشد که این طناب‌ها توسط سینوس‌های لنفاوی از هم فاصله دارند(۳).

شکل و فرم هر یک از عقده‌های لنفاوی با هم متفاوت می‌باشد و در بیماری‌های عفونی شکل، رنگ و اندازه آنها تغییر می‌کند. نظر به اینکه دستگاه ایمنی بدن جزء مهمترین دستگاه‌هاست که با ورود عوامل بیماری‌زا در بدن مقابله می‌کند و با توجه به اینکه بررسی عقده‌های لنفاوی در امر بازرسی گوشت خصوصاً در کشتارگاه اهمیت ویژه‌ای دارد و چون تاکنون مورفولوژی دقیقی از عقده‌های لنفاوی سالم در گاو ارائه نشده است تصمیم گرفته شد تا این تحقیق صورت گیرد تا با عنوان یک راهنما و الگو در بیماری‌های مرتبط با عقده‌های لنفاوی به محققین و بازرسیین گوشت کمک نماید.

عقدده‌های لنفاوی ساختارهای گرد تا بیضی شکلی هستند که در مناطق مختلف بدن و در امتداد مجاری لنفی قرار دارند. فعالیت اصلی این عقده‌ها تصفیه لنف و حذف باکتری‌هاست. بدین صورت که پادگن‌هایی را که توسط لنف نقل و انتقال می‌گردد توسط این عقده‌ها به دام انداخته میشود. این عقده‌ها نقش صافی را در بدن ایفا می‌کنند و تمامی لنف مشتق شده از مایع بافتی، قبل از بازگشت به سیستم گردش خون توسط این عقده‌ها تصفیه میگردد. عروق لنفاوی از نواحی مختلف کیسول وارد این عقده‌ها شده و از طریق ناف آن خارج می‌گردد(۶).

از نظر بافت شناسی این عقده‌ها از شبکه‌ای از بافت رتیکولر تشکیل شده‌اند که فضای بین الیاف رتیکولر توسط سلول‌های لنفوسیت و ماکروفاژ پر شده است. در مقطع بافتی هر عقده از سه قسمت کورتکس، پاراکورتکس و مدولا تشکیل شده است. در ناحیه کورتکس و پاراکورتکس سلول‌های لنفاوی توده‌های

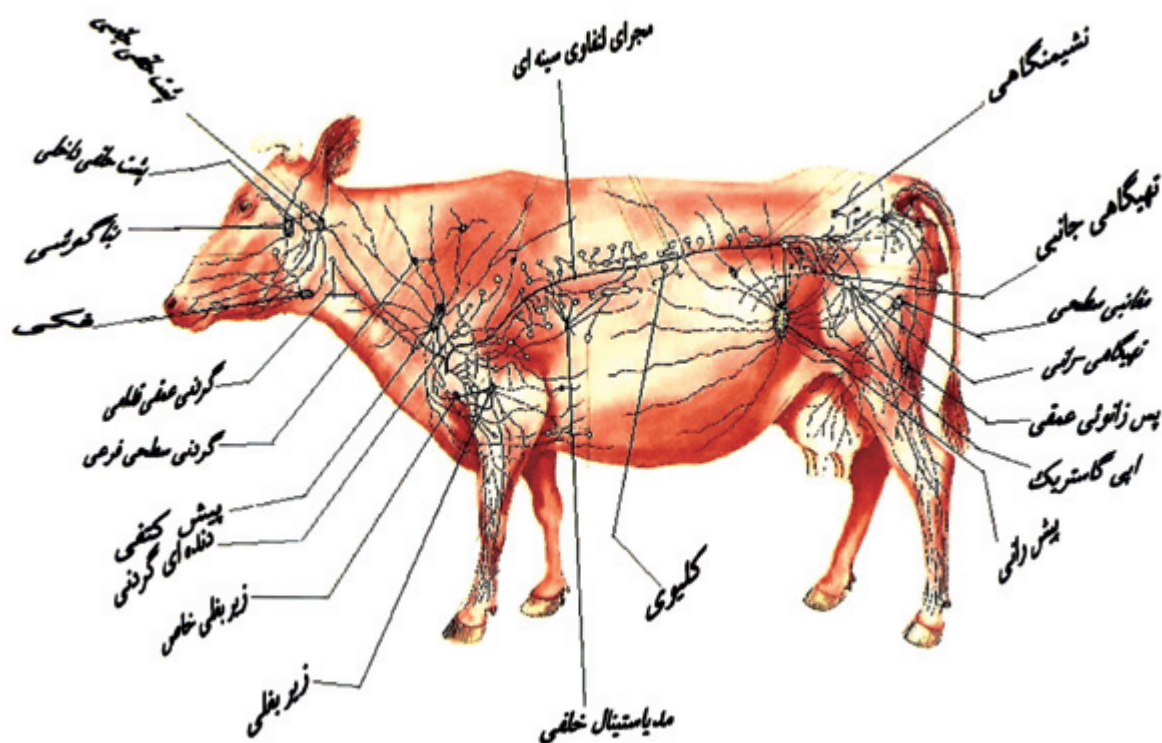
نتایج

عقدده‌های لنفاوی فکی: این عقده‌ها بین عضله جناغی - سری^۱ و سطح شکمی غده بزاقی تحت فکی قرار دارند. این عقده‌ها بیضی شکل بوده و ۳-۴ سانتیمتر طول و ۲-۳ سانتیمتر پهنا دارند. تعداد آنها به ۲-۳ عدد می‌رسد. لنف نواحی پوزه، لب‌ها، گونه‌ها، کام سخت، ناحیه قدامی حفره بینی، نوک زبان، غدد بزاقی بناگوشی، تحت فکی و زیر زبانی توسط این عقده‌ها جمع‌آوری می‌گردد.

عقدده‌های لنفاوی بناگوشی: این عقده‌ها در سطح شکمی مفصل فکی - گیجگاهی^۱ و در قسمت خلفی عضله جوشی^۱ قرار دارند و توسط غده بزاقی

مواد و روش‌ها

در این تحقیق تعداد ۴۰۰ نمونه عقده لنفاوی سالم از نواحی مختلف بدن گاو شامل عقده‌های لنفاوی فکی، بناگوشی، پشت حلقی جانبی، پیش کتفی، خاصره‌ای، پیش رانی و پس زانوئی از دوجنس نر و ماده، نژاد دورگ و در سنین ۱ تا ۴ سال از کشتارگاه شهرکرد جمع‌آوری شد. پس از جمع‌آوری در هر کدام از نمونه‌ها طول، عرض و ضخامت با استفاده از کولیس اندازه‌گیری گردید و نتایج بدست آمده بین دو جنس و سنین مختلف از نظر آماری با آزمون‌های تی - استیودنت و دانکن آنالیز و مقایسه گردید.



تصویر شماره ۱: نمای کلی از عقده های لنفاوی گاو را نشان می دهد (۷).

عضله بازویی - سری^{۱۷} پوشیده شده است. این عقده کشیده دراز بوده ۱۰ سانتیمتر طول و ۲-۱/۵ سانتیمتر عرض دارد. لنف نواحی پوست گردن، کتف، قسمتی از نواحی جانبی قفسه سینه، عضلات کمر بند سینه ای، سطح خارجی کتف توسط این عقده جمع آوری می گردد.

عقده های لنفاوی خاصه ای: این عقده ها شامل تهی گاهی داخلی، جانبی و درونی است. عقده خاصه ای داخلی در محل دو شاخه شدن سرخرگ آئورت به سرخرگ های خاصه ای خارجی^{۱۸}، عقده خاصه ای جانبی در محل منشعب شدن سرخرگ چرخشی عمقی خاصه ای^{۱۹} و عقده خاصه ای داخلی در سطح داخلی رباط ساکروتوبرال و شاخه سرخرگ خاصه ای داخلی قرار دارد. لنف نواحی عضلات کمری، ناحیه لگن، نیمه خلفی دیواره شکم، اندام خلفی و استخوان های اندام خلفی توسط این عقده جمع آوری می گردد.

عقده های لنفاوی پیش رانی یا زیر خاصه ای: این عقده ها بر روی تندون یا آپونروز عضله مورب خارجی شکم و در تماس با عضله کشنده فاسیالاتا^{۲۰} قرار دارند. محل این عقده ۱۵-۱۲ سانتیمتر بالاتر از کشکک می باشد. شکل آن کشیده و پهن بوده و طول آن حدود ۱۰-۸ سانتیمتر و عرض آن ۲/۵ سانتیمتر است. لنف نواحی پوست لگن، ران و ساق پا، شکم، قسمت خلفی قفسه سینه و قصبه توسط این عقده جمع آوری می گردد.

عقده های لنفاوی پس زانوئی یا رکبی: این عقده به دو صورت سطحی و عمقی دیده می شود که نوع سطحی آن در گاو وجود ندارد. عقده لنفاوی

بناگوشی پوشیده شده اند. اندازه آنها با طول ۹-۶ سانتیمتر و با عرض ۳-۲ سانتیمتر متغیر است. در بعضی از نمونه ها به صورت ۲ یا ۳ عقده لنفاوی کوچک مشاهده می شوند. لنف نواحی پوست و اکثر عضلات سر، پلک، غده اشکی و قسمت قدامی حفره بینی، پوزه، لبها، لته ها و غده بزاقی بناگوشی توسط این عقده ها جمع آوری می گردد.

عقده های لنفاوی پشت حلقی: شامل دو عقده پشت حلقی جانبی و داخلی می باشد. عقده پشت حلقی جانبی در سطح شکمی بال مهره اطلس و در سطح پشتی سرخرگ کاروتید و خلفی - شکمی عضله دو بطنی^{۱۱} قرار دارد. این عقده بر روی اعصاب واگ و ضمیمه ای^{۱۲} واقع شده است و اندازه آن متغیر است. طول آن ۵-۴ سانتیمتر و عرض آن ۳/۵-۲ سانتیمتر می باشد و اغلب شامل یک عقده بزرگ همراه با یک یا سه عقده کوچک می باشد. لنف نواحی زبان، غشاء مخاطی حفره دهانی، لته ها، لبها، کام سخت، غدد بزاقی، عضلات دستگاه لامی و اکثر عضلات گردن توسط این عقده جمع آوری می گردد. عقده پشت حلقی داخلی در سطح داخلی استخوان نیزه ای - لامی^{۱۳} قرار دارد و معمولاً به صورت یک عقده و ۶-۳ سانتیمتر طول و ۴-۲/۵ سانتیمتر عرض دارد. لنف نواحی زبان، کف دهان، کام سخت و نرم، لوزه ها، لته ها، حنجره، حلق، قسمت خلفی حفره بینی توسط این عقده جمع آوری می گردد.

عقده های لنفاوی پیش کتفی یا گردنی سطحی: این عقده ها در لبه قدامی عضله فوق شوکی^{۱۴} و بر روی عضله نردبانی^{۱۵} قرار گرفته اند. قسمت پشتی آن توسط عضله عرضی کتف^{۱۶} و قسمت شکمی آن توسط

محسوب می‌شود، چراکه عقده‌های لنفاوی به‌خصوص عقده‌های لنفاوی سطحی در ارزیابی فرایند بیماری و قضاوت در مورد لاشه بسیار مهم هستند. عقده‌های لنفاوی در نتیجه التهاب، نئوپلازی و محرک‌های ایمنی زا دچار هیپرپلازی شده و این پاسخ به محرک معمولاً سریع بوده و با افزایش اندازه، پرخونی و گاهی نقص در بافت آن ایجاد می‌شود. بنابر این اندازه، رنگ و قوام عقده لنفاوی می‌تواند یک راهنمای با ارزش در ارزیابی فرآیند بیماری باشد و شناخت قبلی از مورفولوژی طبیعی آنها را برای یک بازرس گوشت ضرورت می‌بخشد. علاوه بر این، هر عقده لنفاوی دارای یک منطقه زه‌کشی می‌باشد که لنف آن ناحیه را تصفیه می‌کند. بنابراین شناخت منطقه زه‌کشی هر عقده لنفاوی به خصوص در قضاوت عفونت‌های چرکی و سلی لاشه با ارزش است.

در این تحقیق که اثرات سن و جنس بر روی ابعاد عقده‌های لنفاوی فکی، بناگوشی، پشت حلقی جانبی، پیش کتفی، خاصره‌ای، پیش رانی و پس زانوئی گاو دورگ در سنین ۱ تا ۴ سال بررسی شده است نتایج

پس زانوئی عمقی بر روی عضله دوبطنی و بین عضلات دوسر رانی^{۲۱} و نیم وتری^{۲۲} قرار دارد. طولش به‌طور متوسط ۳-۴ سانتیمتر و عرض آن ۲-۳ سانتیمتر می‌باشد. لنف نواحی خلفی و جانبی ساق پا و عضلات این ناحیه توسط این عقده جمع آوری می‌گردد (۴، ۵، ۷، ۹).

در بررسی ابعاد این عقده‌ها در بین دو جنس نر و ماده مشخص گردید که در سنین ۱-۴ ساله میانگین طول عقده لنفاوی پشت حلقی جانبی و فکی، عرض عقده لنفاوی بناگوشی و پیش کتفی در جنس نر بیشتر از ماده می‌باشد و اختلاف حاصله بین دو جنس در سطح $p < 0.05$ معنی دار بود. در بین سنین مورد مطالعه (جدول شماره ۱) مشاهده گردید که ابعاد عقده‌های لنفاوی در سن دو سالگی بیشتر از سایر سنین می‌باشد و اختلاف حاصله با سایر سنین معنی دار می‌باشد.

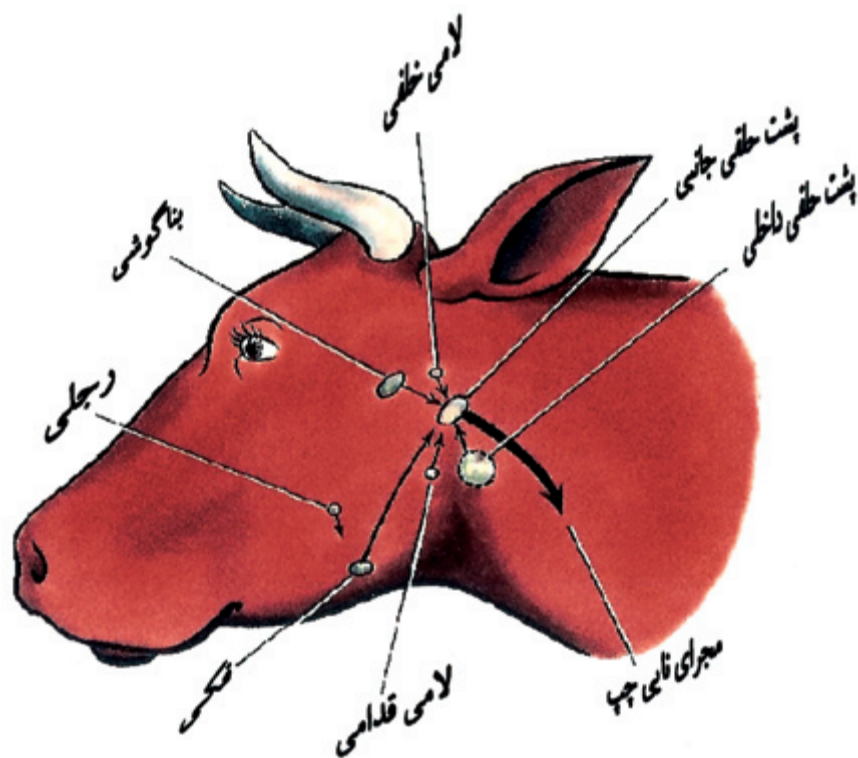
بحث

بازرسی عقده‌های لنفاوی مهم ترین قسمت در بازرسی گوشت

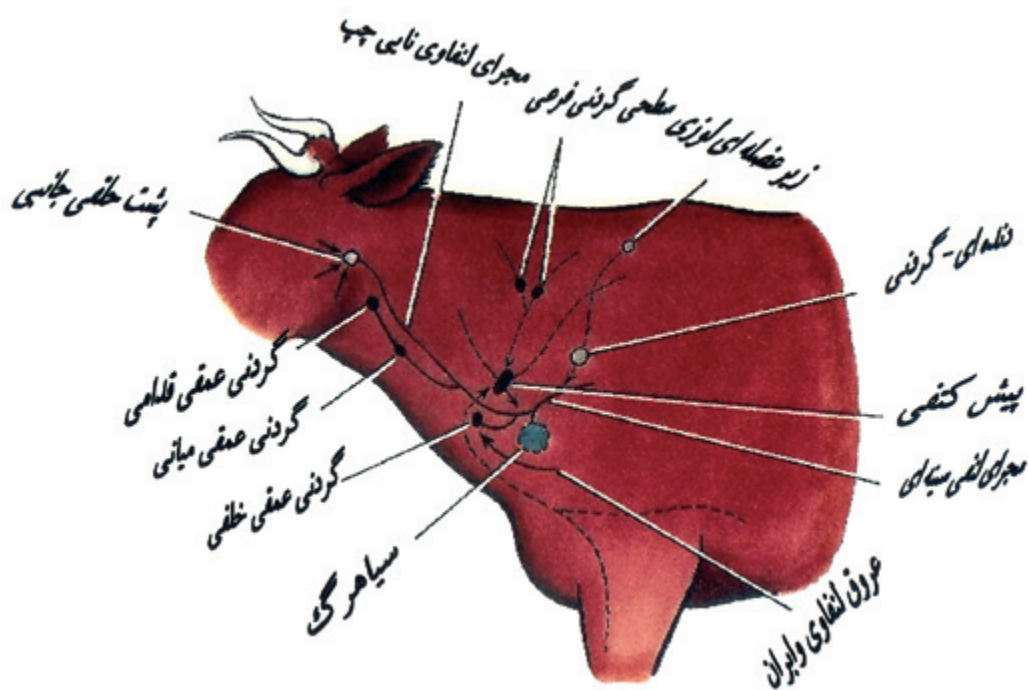
جدول شماره ۱: نتایج آنالیز آماری ابعاد عقده‌های لنفاوی گاو در سنین مختلف

نام عقده لنفاوی	سن (سال)	طول (mm)	عرض (mm)	ضخامت (mm)
فکی	۱	۴۰/۱۸±۸/۰۶ ^{ab}	۲۲/۳۷±۵/۴۴ ^a	۱۱/۹±۳/۲۴ ^a
	۲	۴۱/۴۳±۷/۱۶ ^a	۲۲/۲۷±۴/۳۸ ^a	۱۲/۸۳±۲/۴۶ ^b
	۳	۳۸/۵۲±۹/۷۵ ^{ab}	۲۰/۴۱±۴/۵۱ ^b	۹/۷۰±۱/۹۴ ^c
	۴	۳۸/۶۷±۸/۶۳ ^b	۲۰/۴۱±۳/۰۹ ^b	۱۰/۴۳±۱/۰۹ ^c
بناگوشی	۱	۵۷/۳۲±۱۰/۸۴ ^a	۲۲/۴۸±۴/۸۹ ^a	۱۲/۲۷±۳/۰۷ ^a
	۲	۶۱/۱۴±۱۰/۱۱ ^b	۲۲/۲۴±۳/۷۱ ^a	۱۱/۴۳±۲/۰۴ ^b
	۳	۴۵/۱۳±۷/۳۲ ^c	۱۸/۳۰±۳/۶۵ ^b	۷/۲۶±۲/۹۰ ^c
	۴	۴۶/۶۳±۱۲/۰۸ ^c	۱۷/۹۲±۳/۳۲ ^b	۹/۰۵±۱/۷۳ ^d
پشت حلقی جانبی	۱	۴۸/۷۹±۸/۶۳ ^a	۳۰/۲۷±۵/۲۲ ^a	۱۴/۸۹±۳/۲۰ ^a
	۲	۵۰/۴۱±۸/۲۹ ^a	۲۸/۴۹±۵/۵۲ ^b	۱۴/۶۵±۲/۵۹ ^a
	۳	۳۸/۷۸±۹/۴۵ ^c	۲۰/۳۰±۱/۹۹ ^c	۱۲/۷۸±۲/۳۴ ^b
	۴	۴۱/۶۶±۷/۸۸ ^c	۲۴/۲۴±۳/۹۵ ^d	۱۲/۹۸±۲/۰۰ ^b
پیش کتفی	۱	۷۲/۹۸±۱۱/۳۷ ^{ac}	۳۱/۰۶±۷/۴۱ ^a	۱۶/۱۸±۴/۱۱ ^a
	۲	۷۷/۵۰±۱۱/۰۵ ^b	۳۲/۷۹±۶/۱۴ ^b	۱۴/۷۳±۲/۳۲ ^b
	۳	۶۸/۲۶±۱۰/۸۸ ^{dc}	۱۴/۳۵±۵/۰۶ ^c	۱۰/۳۵±۲/۷۲ ^c
	۴	۶۶/۱۰±۱۱/۳۰ ^d	۲۰/۳۲±۵/۱۵ ^d	۱۱/۸۰±۲/۰۳ ^c
خاصره‌ای	۱	۵۹/۰۶±۱۷/۱۳ ^a	۳۴/۶۱±۹/۹۴ ^a	۱۱/۰۶±۱/۹۴ ^a
	۲	۶۳/۵۹±۹/۹۱ ^b	۴۰/۸۵±۶/۶۲ ^b	۱۲/۰۱±۲/۴۴ ^b
	۳	۳۹/۴۴±۸/۰۸ ^c	۲۴/۰۰±۶/۷۴ ^c	۹/۵۲±۳/۳۰ ^c
	۴	۵۳/۴۱±۱۲/۶۷ ^d	۴۰/۷۳±۱۳/۱۵ ^d	۱۰/۸۹±۱/۴۷ ^a
پیش رانی	۱	۶۸/۱۵±۱۲/۵۰ ^{ac}	۲۵/۱۰±۶/۰۰ ^a	۱۳/۵۲±۳/۳۷ ^a
	۲	۶۹/۹۰±۱۱/۰۱ ^a	۲۲/۴۲±۶/۴۳ ^b	۱۳/۴۰±۲/۲۷ ^a
	۳	۵۰/۹۶±۲/۸۲ ^b	۱۲/۱۷±۴/۰۷ ^c	۸/۶۵±۲/۷۱ ^b
	۴	۶۴/۰۶±۲۲/۰۸ ^c	۱۸/۰۱±۴/۲۱ ^b	۱۱/۱۹±۲/۴۸ ^c
پس زانوئی	۱	۳۸/۱۵±۷/۸۲ ^a	۲۴/۹۲±۴/۸۳ ^a	۱۳/۱۸±۳/۱۴ ^a
	۲	۴۲/۳۵±۹/۳۰ ^b	۲۵/۵۳±۵/۶۰ ^a	۱۳/۶۷±۲/۷۲ ^a
	۳	۲۵/۰۹±۶/۷۸ ^c	۱۹/۳۰±۵/۶۴ ^b	۱۰/۰۰±۲/۵۲ ^b
	۴	۲۹/۲۸±۶/۳۶ ^d	۲۰/۳۹±۷/۰۴ ^b	۱۰/۶۷±۱/۱۹ ^b

* میانگین‌هایی که دارای حروف مشابه نیستند از لحاظ آماری ($p < 0.05$) با هم اختلاف معنی داری دارند



تصویر شماره ۲: عقده‌های لنفاوی ناحیه سر گاو را همراه با مسیر جمع‌آوری لنف نشان می‌دهد (۷).



تصویر شماره ۳: عقده‌های لنفاوی ناحیه گردن گاو را همراه با مسیر جمع‌آوری لنف نشان می‌دهد (۷).

- 11 - Digastricus muscle
- 12 - Accessory nerve
- 13 - Stylohyoid bone
- 14 - Supraspinatus muscle
- 15 - Scalneus muscle
- 16 - Omotransversarius muscle
- 17 - Brachiocephalicus muscle
- 18 - External iliac artery
- 19 - Deep circumflex iliac artery
- 20 - Tensor fascia lata
- 21 - Biceps femoris muscle
- 22 - Semitendinosus muscle

منابع مورد استفاده

- 1 - Bagi, A.S., Vyas, K.N., Bhayani, D.M., 1992; Study on the various dimensions of superficial regional lymph nodes in young and adult Surti buffalo (*Bubalus bubalis*). Indian Vet. J. 69: 172-175.
- 2 - Baji, A.S., Vyas, K.N., Panchal, K.M., 1992; Micrometry of several structures of superficial regional lymph nodes in Surti buffalo (*Bubalus bubalis*). Indian Vet. J. 69: 45-48.
- 3 - Banks, W. J., 1993; Applied veterinary histology. 3rd ed. Mosby - Year Book. Inc. Missouri. pp: 277 - 283.
- 4 - Dyce, K.M., Sack, W.O., Wensing, C. J. G., 1996; Text book of veterinary anatomy. 2nd ed., W. B. Saunders Company. pp: 251 - 258.
- 5 - Getty, R., 1975. Sisson and Grossman's the anatomy of the domestic animals. 5th ed., W.B. Saunders Company, Vol 1. pp: 1024 - 1042.
- 6 - Lesson, T.S. and Lesson, C.R. and Paparo, A.A. 1988; Text and atlas of histology. W. B. Saunders Company, London. pp: 328 - 361.
- 7 - McCracken, T.O., Kainer, R.A., Spurgeon, T.L., 1999; Spurgeon's color atlas of large animal anatomy: The essentials. 1st ed. Lippincott Williams & Wilkins, Baltimore, Maryland, USA
- 8 - Panchal, K.M., Vyas, K.N., Vyas, Y.L., 1998; Histomorphological study on secondary lymphoid organs (spleen, sublumbar lymph nodes and peyer's patches) of the Marwari sheep (*Ovis aries*). Indian Vet. J. 75: 318 - 322.
- 9 - Pasquini, C., Pasquini, S. and Spurgeon, T. 1997; Anatomy of domestic animals: Systemic and regional approach. pp: 440.
- 10 - Yoon, Y.S., Shin, J.W., Lee, J.S., 1999; Age related morphological studies on hemal node and hemolymph node in Korean native goats. Korean J. of Vet. Res. 39: 865 - 877.

بدست آمده نشان می‌دهد که در سن ۲ سالگی ابعاد این عقده‌ها در مقایسه با سایر سنین بیشتر می‌باشد و در بین دو جنس نیز در جنس نر ابعاد این عقده‌ها بزرگتر بود.

در همین زمینه تحقیقاتی در رابطه با مورفولوژی و هیستومتری عقده‌های لنفاوی نیز توسط سایر محققین صورت گرفته است. بعضی از ساختارهای مورفولوژیکی عقده‌های لنفاوی پیش کتفی، پیش رانی، زیر بغلی، پس زانوئی یا رکیبی و فکی در گاو میش بر رسی گردیده است و مشاهده گردیده است که ضخامت کیسول و تراپکولی، قطر ندول‌های لنفاوی و قطر مرکز زاینده عقده‌های لنفاوی پیش کتفی و پیش رانی از سایر عقده‌ها بیشتر می‌باشد (۲). بعضی از عقده‌های لنفاوی پنج گروه از بزهای بومی کره مورد بررسی قرار گرفته است و ارتباط ساختارهای مورفولوژیک آن با سن بررسی شده است و نتیجه گرفته شده است که اندازه عقده‌های لنفاوی با افزایش سن بزرگتر شده ولی در رنگ و موقعیت آن تغییری ایجاد نمی‌شود و بافت لنفاوی در سن پایین دارای تکامل کمتری نسبت به بالغ می‌باشد و در این تحقیق اختلافی در اندازه نفوسیت‌های T و B در سنین مختلف مشاهده نشده است (۱۰).

ابعاد عقده‌های لنفاوی سطحی در یک نوع گاو میش در سنین جوانی و بالغ مورد بررسی قرار گرفته است. در این تحقیق طول، عرض، ضخامت و وزن عقده‌های لنفاوی بناگوشی، فکی، اطلسی، پیش کتفی، زیر بغلی، پیش رانی، پس زانوئی (رکیبی) و مغابنی سطحی در سمت چپ و راست و دو جنس نر و ماده اندازه گرفته شد و نتیجه گرفته شد که عقده فکی در بالغین و زیر بغلی در گوساله دارای ابعاد کمتری و کوچکترین عقده لنفاوی است و در هر گروه عقده لنفاوی پیش کتفی دارای ابعاد بزرگتری و بزرگترین عقده لنفاوی است (۱). با مطالعه‌ای که بر روی عقده‌های لنفاوی زیر کمری، طحال و پلاک‌های پی‌یر روده در ۲۰ راس گوسفند در سنین ۴-۶ ماهگی و یکسالی صورت گرفت در بررسی مورفومتري مشخص گردید که ضخامت کیسول و قطر ندول‌های لنفاوی در بالغین بیشتر بود و پلاک‌های پی‌یر روده ایلنوم در سنین پایین بیشتر از بالغین بود (۸). با توجه به مطالعه حاضر که بر روی عقده‌های لنفاوی مهم گاو در امر بازرسی گوشت صورت گرفته است نتایج و ارقام بدست آمده نمایانگر ابعاد طبیعی عقده‌های لنفاوی گاو در سنین مور مطالعه می‌باشد که می‌تواند در مقایسه حالت طبیعی با نمونه‌های پاتولوژیک و در بیماری‌های عقده‌های لنفاوی مورد استفاده قرار گیرد.

پاورقی‌ها

- 1 - Mandibular lymph node
- 2 - Parotid lymph node
- 3 - Lateral retropharyngeal lymph node
- 4 - Prescapular or superficial lymph node
- 5 - Iliac lymph node
- 6 - Prefemoral or subiliac lymph node
- 7 - Popliteal lymph node
- 8 - Sternoccephalicus muscle
- 9 - Temporomandibular joint
- 10 - Masseter muscle