

گزارش دو مورد آماس آسپتیک در اندام حرکتی شترمرغ های پرورشی اطراف تهران

• امیر شهر آئینی، دانش آموخته دانشکده دامپزشکی دانشگاه آزاد اسلامی کرج
• شهرام درداری، عضو هیأت علمی سازمان تحقیقات و آموزش کشاورزی

تاریخ دریافت: آذر ماه ۱۳۸۳ تاریخ پذیرش: اردیبهشت ماه ۱۳۸۴

Email: shahraeny@gmail.com

چکیده

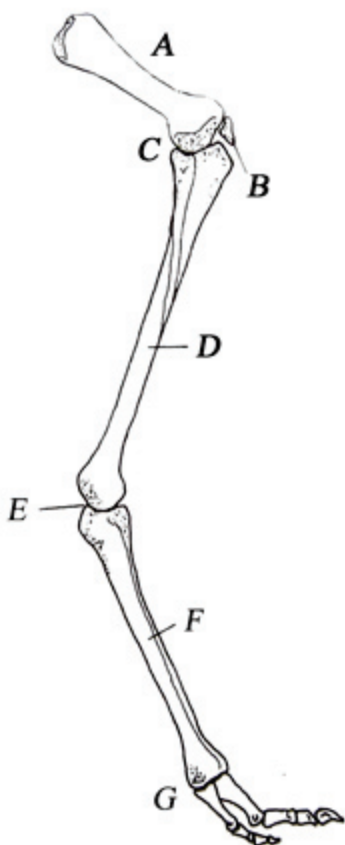
شترمرغ بزرگترین پرندۀ در دنیا است که قدرت پرواز ندارد. به همین علت داشتن پاهایی سالم و کارآمد برای این حیوان از اهمیت ویژه‌ای برخوردار است و بیماری‌های اندام حرکتی به سرعت جانور را تحت تاثیر قرار داده و حتی می‌تواند زمینه ساز حذف آن از گله شود. یکی از این ضایعات، آبسه‌ها و آماس‌های مختلف در قسمت‌های تحتانی اندام حرکتی است. در یک مزرعه در اطراف تهران، بروز تورم در ساق پای شترمرغ‌های جوان که منجر به لنگش و به دنبال آن مرگ می‌شد، گزارش گردید. در زمان مراجعه به مزرعه فوق، دو پرنده تلف شده و دو پرنده دیگر، درگیر با این عارضه بودند. در یکی از بیماران، در هر دو پا و دیگری در یکی از پاها در ناحیه زیرمفصل خرگوشی یک تورم نرم زیر پوستی تقریباً به اندازه بطری نوشابه و به موازات استخوان تارسومتاتارسوس مشاهده شد. پس از نمونه برداری از محتوای کیسول‌های آماسی، نسبت به تخلیه و سپس شستشوی داخل آنها بوسیله ماده ضد عفونی، اقدام گردید. در مراجعات بعدی علائمی از بازگشت عارضه مشاهده نشد و حیوانات مذکور بهبودی حاصل نمودند. نتیجه کشت باکتریایی هوازی محتویات کیست‌ها نیز منفی بود که نشان‌دهنده عدم دخالت میکروارگانیسم‌های خارجی در ایجاد این آماس‌ها و گوبای فیزیکی بودن منشاء آنها می‌باشد. در نتیجه افزایش شدید حجم بافت‌های ناحیه (در اثر آماس) با فشار بر عروق و اعصاب اندام، منجر به ایجاد اختلال در خونرسانی و انتقال پیام‌های عصبی در قسمت‌های پایینی پا شده و با بروز درد و عدم کنترل روی اعصاب حرکتی، منجر به ایجاد لنگش و در صورت تاخیر در درمان حتی باعث مرگ حیوان می‌گردد.

(Joint) تشکیل شده‌اند. شایان ذکر است آخرین بند انگشت سوم، تیز و چنگال شکل است (تصویر ۱) (۲، ۴، ۱۰).

تاریخچه

در یکی از مزارع پرورش شترمرغ حومه تهران، مسئول فنی مزرعه به بروز تورم در ساق پای شترمرغ‌های جوان و به دنبال آن ایجاد لنگش در حیوان اشاره داشت. به گفته وی پس از ایجاد لنگش، در اثر ایجاد درد و استرس ناشی از این ضایعه و به دنبال آن عدم توانایی پرنده در دسترسی و کسب آب و غذای کافی، حیوان دچار بی حالی، پژمردگی و ضعف گشته، با پیشرفت بیماری زمین گیر شده و در نهایت از گله حذف گردید. وی تعداد پرنده‌های حذف شده در اثر این عارضه را ۲ قطعه و تعداد بیماران موجود را نیز ۲ قطعه اعلام نمود.

در مراجعه به مزرعه فوق که در زمستان سال ۱۳۸۱ صورت گرفت، با دو حیوان بیمار با علائم بالا برخورد گردید. در یکی از آنها هر دو پا و در دیگری یکی از پاها در ناحیه زیر مفصل خرگوشی و در مجاورت انتهای پروکسیمال استخوان تارسومتاتارسوس (مچی - قلمی) دچار ضایعه شده بودند. این عارضه به صورت یک آماس بزرگ، نرم و کشیده به شکل یک استوانه حجیم که به سمت دیستال استخوان مذکور امتداد یافته بود، در زیر پوست خودنمایی می کرد (تصاویر ۲-۴).



- A. femur**
- B. Patella**
- C. Femoro _ Tibiotarsal Joint (Knee)**
- D. Tibiotarsus**
- E. Tibiotarsal - Tarsometatarsal Joint
(Hock or Ankle Joint)**
- F. Tarsometatarsus**
- G. Tarsometatarsal - Phalangeal Joint**

تصویر ۱

مقدمه

با توجه به گسترش‌های مزارع پرورش شترمرغ در کشور و توجه خاص به امر پرورش آن آگاهی از شیوه صحیح نگهداری این حیوان، پیشگیری از بیماری‌های آن و صحیح‌ترین روش برخورد با این بیماری‌ها از اهمیت ویژه‌ای برخوردار است.

شترمرغ بزرگترین پرنده در دنیاست که به علت داشتن بدن بزرگ، وزن زیاد و عدم رشد کافی بال‌ها، قدرت پرواز ندارد. به جای آن دارای دو پای بلند و نیرومند می‌باشد که این حیوان را قادر می‌سازد در مقابل دشمنان طبیعی‌اش در حیات وحش، واکنش مناسبی از خود نشان دهد. حتی در شرایط نگهداری مصنوعی نیز این حیوان نیازمند دویدن و فعالیت بدنی روزانه جهت حفظ سلامتی و داشتن راندمان تولید مثلی مناسب (در مورد پرندگان مولد) می‌باشد (۲).

کالبدشناسی

استخوان‌ها و مفاصل اندام حرکتی در شترمرغ‌ها به ترتیب عبارتند از: مفصل لگن (Hip Joint)، استخوان ران (Femur)، مفصل زانو (Femoro - Tibiotarsal or Knee Joint)، استخوان درشت‌نی‌ای - مچی (Tibiotarsus)، مفصل خرگوشی یا قوزک (Tibiotarsal - Tibiotarsus)، استخوان مچی - قلمی (Tarsometatarsal or Ankle or Hock Joint)، مفصل قلمی - انگشتی (Tarsometatarsus)، مفصل قلمی - انگشتی (Phalangeal Joint) و در انتها دو انگشت به نام‌های انگشت سوم (انگشت اصلی، بزرگتر و در سمت مدیال پا) و نیز چهارم (انگشت کوچکتر و در سمت لترال پا). هر کدام از این انگشتان از ۴ استخوان بندانگشت (Phalanx) و ۳ مفصل بین انگشتی (Interphalangeal)

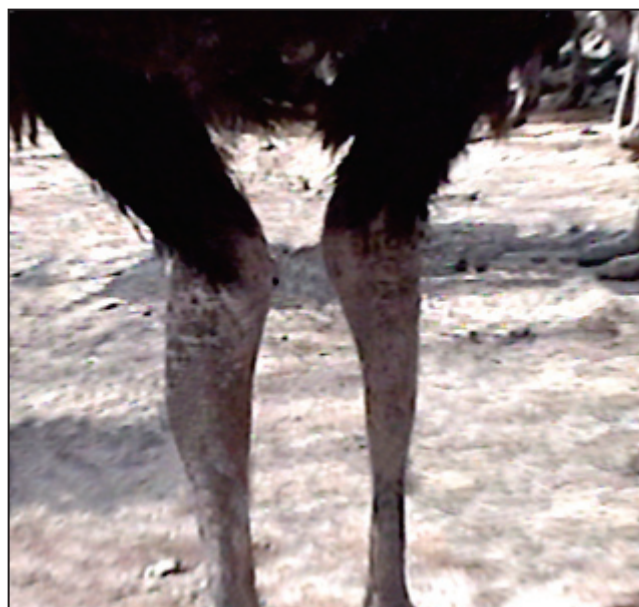مسئول فنی مزرعه مذکور توصیه شد که تا ۲۴ ساعت، در فواصل زمانی ۸ ساعته، موضع را به وسیله اسپری کلرامفنیکل ضد عفونی نماید.

بحث و نتیجه گیری

با توجه به شرایط آناتومیک و فیزیولوژیک خاص بدن شترمرغ، بروز بیماری‌های اندام حرکتی در این حیوان به سرعت بر سلامتی و فعالیت آن اثر گذاشته و حیوان را دچار استرس شدید و کاهش راندمان می‌نماید. که با توجه به حساسیت بالای این پرنده، در صورت عدم رسیدگی به موقع، می‌تواند منجر به حذف دام از گله و تحمیل زیان اقتصادی فراوان بر دامدار گردد (۲، ۳، ۵، ۷).

با مقایسه حداقل‌های تعریف شده جهت جایگاه استاندارد نگهداری شترمرغ و شرایط محل نگهداری شترمرغ‌های این گله، مشخص گردید که این فارم، فاقد فضای کافی و استاندارد جهت جایگاه پرورش شترمرغ در این سن می‌باشد (۲، ۹).

که نتیجه آن، بروز ناهنجاری‌های مختلف اندام حرکتی از جمله ضایعات آماسی می‌باشد (۱). در مورد عوامل موجد این‌گونه ضایعات می‌توان به ضربه، نشت مایعات بین سلولی، خروج خون یا لنف از عروق مربوطه و تجمع آنها در موضع، نفوذ عوامل پاتوژن بیگانه به محیط داخلی و به دنبال آن واکنش سیستم دفاعی بدن در مقابل این عوامل و اشاره نمود (۴، ۶، ۱۰). چنانچه منشاء ایجاد آماس عوامل عفونی باشد، معمولاً در محتویات کیست حاصل از ضایعه، چرک و یا اکسودای فیبرینی به وفور قابل مشاهده بوده و نتیجه حاصل از کشت میکروبی محتویات آیسسه، نشان‌دهنده حضور مقادیر فراوان عامل پاتوژن در محیط کیست خواهد بود (۳، ۴، ۶). مهمترین عوارض ناشی از وجود آماس در



تصویر ۲

مواد و روش کار

این بررسی بر پایه ضایعات ایجاد شده در اندام حرکتی ۴ قطعه جوجه شترمرغ ۶ ماهه از نژاد گردن آبی که در بدو تولد از کشور ایتالیا به ایران وارد شده بودند، انجام گرفت.

در زمان حضور در فارم مذکور، ۲ قطعه از این جوجه‌ها به علت شدت استرس وارده و عدم درمان مناسب، تلف شده بودند که امکان دسترسی به لاشه آنها وجود نداشت. ۲ قطعه جوجه شترمرغ دیگر در گله حضور داشته و تحت درمان قرار گرفتند. پس از انجام اقدامات اولیه، بوسیله سرنگ و سرسوزن شماره ۱۸ از محتویات کپسول‌های آماسی نمونه برداری شده و در آزمایشگاه باکتری شناسی، روی محیط‌های آگار خوندار (Blood agar) و مک کانکی آگار (Mac Conkey agar) در شرایط هوازی مورد کشت باکتریایی قرار گرفت.

پس از تخلیه محتوای کیست‌ها، داخل آنها بوسیله سرنگ و محلول ۲/۵٪ بتادین شستشو گردید. همچنین سطح خارجی موضع بوسیله محلول ۱۰٪ بتادین و سپس اسپری کلرامفنیکل ضد عفونی شد.

اقدامات انجام شده

پس از نمونه برداری از محتویات کیست‌ها، بوسیله تیغ بیستوری در بالا و پایین محل آماس (که مشکوک به آیسسه نیز بود)، دو شکاف هر کدام بطول تقریبی ۱ سانتی متر ایجاد گردید تا خروج محتویات کپسول تسهیل گردد. هر کدام از این کیست‌ها حاوی ۳۰۰-۲۰۰ میلی لیتر از مایعی با رنگ تیره تر از خون و ویسکوزیته حدفاصل بین خون و آب معمولی بودند. همچنین در زمان تخلیه، ماده‌ای که از نظر ظاهری شبیه به چرک باشد مشاهده نشد و بوی غیر طبیعی به مشام نرسید. پس از تخلیه کامل محتوای کیست و نیز شستشو و ضد عفونی سطح داخلی و خارجی آن، به



تصویر ۳

برخورد حیوان با آنها می‌گردد)، تا حد امکان کاهش یابد (۱، ۲، ۴، ۷، ۹، ۱۰). همچنین آموزش لازم در خصوص برخورد صحیح با این ضایعه و بهترین راه درمان آن به مسئولین فنی مزارع پرورش شترمرغ ارائه گردد تا پس از این، موارد ذبح پرندگان مولد و جوجه‌های در حال رشد گله‌ها در اثر ایجاد آبسه و آماس در اندام حرکتی مشاهده نشود(۱).

قدردانی

بدین‌وسیله از مسئول فنی و مدیریت مزرعه پرورش شترمرغ تحت پوشش سازمان تحقیقات جهاد کشاورزی استان تهران، همچنین پرسنل گرانقدر بخش بیماری‌های طیور موسسه تحقیقات واکسن و سرم‌سازی رازی کمال تشکر را دارد.

منابع مورد استفاده

- ۱- شهر آئینی، ۱۳۸۲؛ بررسی علل تلفات در فارم‌های پرورش شترمرغ اطراف تهران، پایان نامه شماره ۶۱۷ دانشکده دامپزشکی دانشگاه آزاد اسلامی کرج.
- ۲- موسوی، س. م. و غفوری، س. ع. و ۱۳۸۱؛ مدیریت پرورش شترمرغ، (ترجمه)، چاپ دوم نشر سپهر تهران.
- 3 - Burba D.J., & Others , 1996 ; Phalangeal amputation for treatment of osteomyelitis and septic arthritis in an ostrich . Journal of Avian Medicine and Surgery, 10 , PP . 19 - 23 .
- 4 - Huchzermeyer , F. W ., 1998 ; Diseases of ostriches and other ratites .First Publish . Agricultural research council , Onderstepoort Veterinary Institute , Republic of South Africa . P 238 - 240 .
- 5 - Shivaprasad , H . D ., 1995 ; Observation on the cartilaginous cores in the long bones of ostrich chicks ." Association of Avian Veterinarians 1995 Main Conference Proceedings , P 247 - 248.
- 6- Steinhort ,L.A.,& Others. 1995; Flexor tenotomy and partial phalangeal excision in an ostrich with tarsometatarsal - phalangeal septic arthritis . Association of Avian Veterinarians 1995; Main Conference Proceeding , P 265 - 267 .
- 7- Stewart , J . S ., 1989 ; Husbandry , medical and surgical management of ratites (Part II) . Proceeding of the American Association of Zoo Veterinarians , P 119 - 122 .
- 8 - Tully , T. N ., 1994; Examination and joint isolation lameness in ratites .Association of Avian Veterinarians 1994 Main Conference Proceedings, P 141-142.
- 9- Tully , T. N . & Others . 1995; A subchondral cyst in the distal tibiotarsal bone of an ostrich . Journal of Avian Medicine and Surgery , 9 , P. 41 - 44 .
- 10 -Tully , T. N . and Shane ,S. M . , 1996 ; Ratite management, medicine and surgery .First edition. Krieger Publishing Company. Florida ,U.S.A.



تصویر ۴

اندام‌ها شامل احساس درد، ناراحتی و استرس در بیمار، اعمال فشارهای فیزیکی به اندام‌های اطراف ضایعه به‌ویژه عروق و اعصاب ناحیه و پیامدهای حاصل از آن، همچنین در صورت سپتیک بودن ضایعه، احتمال انتشار عفونت و سپتی سمی در بیمار خواهد بود(۶، ۸، ۱۰).

در خصوص دو شترمرغ مزرعه مورد اشاره، در مراجعات بعدی به این مزرعه، هیچ‌گونه علامتی از بازگشت عارضه در دو پرنده فوق‌الذکر مشاهده نشد و این دو شترمرغ به جمع سایر همسالان خود بازگشتند به‌طوری‌که در کمتر از ۲۴ ساعت پس از تخلیه آماس، بطور کاملاً طبیعی می‌دویدند و غذا می‌خوردند و هر دو در مسیر زندگی طبیعی قرار گرفتند. در آزمایش باکتریایی انجام شده نیز هیچ‌گونه میکروارگانیزمی از نمونه‌های کشت یافته جدا نشد که نشان‌دهنده پاک بودن محیط داخل کیست از نظر درگیری با باکتری‌های خارجی و محیطی هوازی می‌باشد.

با توجه به نتایج بدست آمده می‌توان چنین استنتاج نمود که آماس‌های فوق، صرفاً منشأ فیزیکی داشته و در اثر ضربه ناشی از برخورد قسمت‌های انتهایی اندام حرکتی پرنده (که از دامنه حرکتی بیشتری برخوردار است)، در زمان دویدن، با اجسام مزاحم ولی فاقد نوک تیز و برنده و به دنبال آن پارگی عروق زیرجلدی که منجر به ترشح خون و پلاسما به لایه‌های زیرین پوست و در نتیجه ایجاد ضایعه‌ای شبیه به هماتوم (Haematoma) می‌گردد، بوجود آمده‌اند.

این تورم‌ها با افزایش سایز، باعث اعمال فشار بر عروق و اعصاب ناحیه شده، منجر به کاهش خون‌رسانی و نیز ایجاد اختلال در انتقال پیام‌های عصبی در قسمت‌های پایینی پا می‌گردند که نتیجه آن ایجاد درد در موضع، بی‌حسی و عدم کنترل روی ناحیه انتهایی پا و در نهایت بروز لنگش می‌باشد (۱).

برای پیشگیری از این عارضه بهتر است فضای کافی و استاندارد در اختیار حیوان قرار گیرد تا زمینه بروز چنین مشکلاتی در اثر کمبود فضا و یا نامناسب بودن طراحی تاسیسات(که منجر به صدمات ناشی از