جهت تهیه فایل WORD این مقاله به سایت DaneshResan.com مراجعه نمایید و عنوان مقاله را جستجو کنید
بیش از ۲ میلیون مقاله فارسی در این سایت موجود میباشد

ارزیابی هیستوپاتولوژی تأثیر ویتامین E بر کلیه موش صحرایی متعاقب انسداد کامل یک‌طرفه حالب

غفور موسوی[1*]، داریوش مهاجری[2]، علی عاقبتی ملکی[3]، رامین کفاش‌الهی[1]، مهرداد نشاط[1]، میرهادی خیاط‌نوری[4]

۱. گروه علوم درمانگاهی، دانشکده دامپزشکی، دانشگاه آزاد اسلامی واحد تبریز، تبریز، ایران
۲. گروه پاتوبیولوژی، دانشکده دامپزشکی، دانشگاه آزاد اسلامی واحد تبریز، تبریز، ایران
۳. دانش آموخته دامپزشکی، دانشکده دامپزشکی، دانشگاه آزاد اسلامی واحد تبریز، تبریز، ایران
٤. گروه علوم پایه، دانشکده دامپزشکی، دانشگاه آزاد اسلامی واحد تبریز، تبریز، ایران
* نویسنده مسئول مکاتبات: gh_mousavi@iaut.ac.ir

(دریافت مقاله: ۸۷/۱۰/۲۹، پذیرش نهایی: ۸۸/٦/۱)

چکیده

ویتامین E یکی از مهم‌ترین آنتی‌اکسیدانهایی است که نقش مهمی را در مهار آسیب‌های ناشی از رادیکال‌های آزاد بازی می‌کند. هرگونه اختلال در جریان طبیعی ادرار تحت عنوان نفروپاتی انسدادی خوانده می‌شود. انسداد در نهایت می‌تواند به هیدرونفروز، آتروفی و حتی تخریب کامل عملکرد کلیه منجر شود. هدف از این مطالعه تعیین اثر ویتامین E بر بافت کلیه متعاقب انسداد کامل یک‌طرفه حالب در موش صحرایی می‌باشد. در این مطالعه تجربی، ۳۰ سر موش صحرایی نر نژاد SD به صورت تصادفی به سه گروه ده‌تائی تقسیم شدند. گروه اول به‌عنوان شاهد در نظر گرفته شد. گروه دوم (گروه UUO) که بعد از انسداد یک‌طرفه حالب، روغن زیتون را به مدت پانزده روز (شروع یک روز قبل از جراحی) به صورت داخل صفاقی دریافت کرد. گروه سوم (گروه UUO-Vit E) که بعد از انسداد یک‌طرفه حالب ویتامین E را با دز ۵۰ Iu/kg یک‌بار در روز به مدت پانزده روز (شروع یک روز قبل از جراحی) به صورت داخل صفاقی دریافت کرد. برای تشخیص تغییرات بافتی در روز چهارده بعد از جراحی، کلیه چپ بعد از تثبیت در فرمالین و انجام مراحل مختلف پاساژ بافتی با روش‌های هماتوکسیلین- ائوزین، تری کروم ماسون و پاس رنگ‌آمیزی شد. در مطالعات هیستوپاتولوژی در گروه UUO، اتساع فضای ادراری کپسول بومن، آتروفی شدید گلومرولی و توبولی، اسکلروز پیرامون گلومرول، تجمع سلول‌های تک‌هسته‌ای در بافت بینابینی کلیه، دژنراسیون منتشر و شدید سلول‌های توبولی، افزایش ضخامت لایه اپی‌تلیالی کپسول بومن، ادم پیرامون عروقی، فیبروز بافت بینابینی کلیه، خونریزی و فیبروز تحت کپسولی مشاهده گردید. تجویز ویتامین E حین انسداد حالب در گروه UUO-Vit E توانست ضایعات و فیبروز ناشی از انسداد حالب را در بافت کلیه به طور معنی‌داری کاهش دهد. نتایج مطالعه نشان داد که انسداد حالب باعث فیبروز کلیه و آسیب شدید بافت کلیه می شود و تجویز همزمان ویتامین E باعث کاهش آسیب‌های بافتی و فیبروز ناشی از انسداد حالب می‌گردد.

مجله دامپزشکی دانشگاه آزاد اسلامی واحد تبریز، ۱۳۸۸، دوره ۳، شماره ۱، ۳۹۱-۳۸۳.

کلمات کلیدی: ویتامین E، انسداد یک‌طرفه میزنای، آسیب‌شناسی بافتی، موش صحرایی

جهت تهیه فایل WORD این مقاله به سایت DaneshResan.com مراجعه نمایید و عنوان مقاله را جستجو کنید
بیش از ۲ میلیون مقاله فارسی در این سایت موجود میباشد

مقدمه

هر گونه اختلال در جریان طبیعی ادرار و پی‌آمدهای ناشی از آن تحت عنوان نفروپاتی انسدادی نامیده می‌شود. مقاومت در برابر جریان ادرار سبب افزایش فشار بازگشتی می‌شود که فشار مستقیمی را به پارانشیم کلیه وارد می‌کند. آسیب اصلی به بافت کلیه ناشی از این افزایش فشار مستقیم است که بلافاصله بعد از شروع انسداد رخ می‌دهد. بنابراین آسیب در نفروپاتی انسدادی توسط شرایطی که به صورت حاد فشار میزنای را افزایش می‌دهند، نظیر افزایش در جریان ادرار یا افزایش میزان انسداد یا هر دو تشدید می‌گردد (۲ و ۹). علاوه بر این، انسداد می‌تواند باعث عفونت شده و آسیب ناشی از انسداد را دو چندان نماید. بیماری‌های متعددی باعث انسداد جریان ادرار می‌شوند که پیشگوئی آن‌ها متغییر بوده و بسته به محل و شدت انسداد و واکنش بدن در مقابل این پدیده، بیماری‌های مختلفی را به‌وجود می‌آورد. اثرات بیماری‌های انسدادی بر روی کلیه ناشی از تنوعی از فاکتورها و تعامل پیچیده‌ای از آن‌ها است که هم همودینامیک و هم عملکرد توبول‌ها را تحت تأثیر خود قرار می‌دهند (۲ و ۷). گونه‌های فعال اکسیژن که شامل رادیکال آزاد سوپراکسید (O_2^{o-})، رادیکال آزاد هیدروکسیل (OH^o) و هیدروژن پراکسید (H_2o_2) هستند، به نظر می‌رسد که به عنوان میانجی‌های مهمی در چندین مدل آسیب بافتی دخالت داشته باشند (۲ و ۱۷). مطالعات فراوانی وجود دارند که حکایت از افزایش تولید گونه‌های فعال اکسیژن همراه با تضعیف دفاع آنتی‌اکسیدانی در انسداد میزنای می‌نمایند (۲). آنتی‌اکسیدانت‌هایی مانند آلبومین، گلوتاتیون احیاشده (GSH)، اسکوربیک اسید، آلفاتکوفرول، βکاروتن، اوریک‌اسید و بیلی‌روبین از اشکال اساسی شبکه مرکب آنتی‌اکسیدانتی بر علیه رادیکال‌های آزاد می‌باشند (۳ و ۱۵). این مواد رادیکال‌های آزاد را حذف و از اثر تخریبی آن جلوگیری می‌کنند. در شرایط تندرستی تعادلی میان رادیکال‌های آزاد و دفاع آنتی‌اکسیدانتی وجود دارد. استرس اکسیداتیو وقتی روی می‌دهد که این تعادل به نفع رادیکال‌های آزاد به هم بخورد (۳ و ۲۲). معلوم شده است که گلومرول‌های کلیوی حساسیت ویژه‌ای به استرس اکسیداتیو دارند (٦).

از مدت‌ها قبل ویتامین E به عنوان آنتی‌اکسیدان محلول در چربی که باعث پایدار کردن چربی‌های غیراشباع علیه اکسیداسیون خودبه‌خودی می‌شود، شناخته شده بود (۱). مطالعاتی در مورد نقش حفاظتی ویتامین E در بافت صورت گرفته است و نشان داده شده است که ویتامین E باعث پاک شدن رادیکال‌های آزاد از محیط هیدروفوبیک می‌شود (۱ و ۱۳). مکانیسم مهم عمل آنتی‌اکسیدانی ویتامین E شامل غیرفعال کردن یک رادیکال (R) به وسیله یک مولکول ویتامین E (α توکوفرول) می‌باشد (۱ و ۱۰). به نظر می‌رسد وقتی ویتامین E جذب بدن می‌شود، در غشای سلول بافت‌های مختلف با رادیکال‌های آزاد و احتمالاً با مواد حد واسط اکسیدان واکنش می‌دهد، به این ترتیب ویتامین E، غشاهای سلولی را با متوقف کردن واکنش زنجیره‌ای رادیکال آزاد حفظ می‌کند (۱ و ۲۱). مطالعات متعددی وجود دارد که نشان می‌دهد یک آنتی‌اکسیدانت مانند ویتامین E و C، تورین و ان استیل سیستئین می‌تواند در بهبود عملکرد کلیوی حتی در نفروپاتی دیابتی مفید بوده و هیپرتروفی کلیه را متوقف نماید (۵ و ۲۰). هدف از انجام این مطالعه ارزیابی تأثیر تزریق ویتامین E بر تغییرات بافت کلیه متعاقب انسداد کامل یک‌طرفه حالب در موش صحرایی می‌باشد.

مواد و روش‌کار

این مطالعه تجربی آزمایشگاهی روی ۳۰ سر موش صحرایی نر بالغ نژاد SD(Sprague-Dawley)، با وزن تقریبی ۲۳۰-۲۰۰ گرم انجام گرفته است. موش‌ها از مرکز پرورش حیوانات آزمایشگاهی دانشگاه علوم پزشکی تبریز تهیه گردید و پس از انتقال به بخش جراحی به منظور پرهیز از استرس و سازگار شدن با محیط هیچ‌گونه آزمایشی به مدت یک هفته روی آنها صورت نگرفت. موش‌ها در درجه حرارت

جهت تهیه فایل WORD این مقاله به سایت DaneshResan.com مراجعه نمایید و عنوان مقاله را جستجو کنید
بیش از ۲ میلیون مقاله فارسی در این سایت موجود میباشد

۲٤ درجه سانتی‌گراد و رطوبت نسبی هفتاد درصد و چرخه روشنایی- تاریکی ۱۲ ساعت و در قفس‌های جداگانه نگهداری شدند. تغذیه موش‌ها با استفاده از پلت آماده صورت گرفته و آب نیز به طور دائم در اختیار حیوانات قرار گرفت. این مطالعه مطابق اصول اخلاقی مورد تأیید کمیته‌های بین‌المللی حمایت از حقوق حیوانات آزمایشگاهی انجام گردید.

روش آزمایش

حیوانات پس از عادت به محیط جدید، به صورت کاملاً تصادفی به سه گروه ده تائی در قفس‌های جداگانه تقسیم شدند. ۱-گروه اول یا گروه شاهد، حیوانات این گروه تا پایان مطالعه در شرایط مشابه گروه‌های مورد آزمایش نگهداری شدند. ۲-گروه دوم یا گروه UUO: حیوانات این گروه بعد از انسداد یک‌طرفه حالب، روزانه ۱۰ ml/kg روغن زیتون تجاری را به مدت پانزده روز (شروع یک روز قبل از جراحی) به صورت داخل صفاقی، دریافت کردند. ۳-گروه سوم یا گروه UUO-Vit E: حیوانات این گروه بعد از انسداد یک‌طرفه حالب روزانه ۵۰ Iu/kg ویتامین E (ساخت کارخانه داروسازی اسوه، 100Iu/1ml) را به صورت داخل صفاقی به مدت پانزده روز (شروع یک روز قبل از جراحی) دریافت نمودند.

روش جراحی

بیهوشی عمومی توسط تزریق داخل صفاقی مخلوط کتامین (Ketamine 10%, Alfasan, Woerden-Holland) به میزان ۵۰ میلی‌گرم به ازای هر کیلوگرم وزن بدن و زایلازین (Xylazin 2%, Alfasan, Worden-Holland) به میزان ۵ میلی‌گرم به ازای هر کیلوگرم وزن بدن انجام شد. موش‌ها به صورت خوابیده به پشت روی میز جراحی قرار داده شدند و ناحیه خط وسط شکمی به صورت معمول آماده جراحی شد. سپس برشی به طول سه سانتی‌متر روی خط وسط شکم ایجاد گردید. کلیه چپ از اتصالات آن آزاد گردید و بعد از مشخص کردن حالب یک لیگاتور با استفاده از نخ بخیه سیلک ۰-۲ (ساخت کارخانه سوپا) در یک سوم ابتدای حالب ایجاد گردید و حالب به صورت کامل مسدود گردید. بعد از برگرداندن کلیه و احشا به موقعیت طبیعی خود، خط سفید شکمی با استفاده از نخ بخیه پلی‌گلاکتین ۹۱۰، ۰-۳ (ساخت کارخانه سوپا) به صورت ساده سرتاسری بخیه گردید. پوست ناحیه با استفاده از نخ بخیه سیلک ۰-۳ به صورت تکی ساده بخیه شد.

روش نمونه برداری و روش‌های تشخیصی

در روز چهارده بعد از جراحی، موش‌ها به روش کاملاً انسانی با تزریق دوز بالای تیوپنتال سدیم (۲۰ میلی‌گرم به ازای هر کیلوگرم) معدوم گردیدند. کلیه چپ بعد از جداسازی خارج گردید و پس از پایدارسازی در فرمالین بافری ۱۰ درصد، به آزمایشگاه آسیب‌شناسی دانشکده دامپزشکی دانشگاه آزاد اسلامی تبریز ارسال گردید. از بافت‌های قالب‌گیری شده در پارافین، مقاطع پی‌درپی با ضخامت ۵ میکرون و رنگ‌آمیزی هماتوکسیلین-ائوزین (H&E)، تری‌کروم ماسون (trichrome masson) و پاس (periodic acid-schiff) (شرکت مرک آلمان) تهیه گردید. مقاطع تهیه شده، تحت میکروسکوپ نوری مدل نیکون (ECLIPSE E200، ساخت کشور ژاپن) مورد مطالعه قرار گرفتند. بررسی مقاطع آسیب‌شناسی توسط یک مقیاس نیمه کمّی (Semiquantitative scale) و به‌صورت دوسو کور جهت ارزیابی آسیب توبولی-بینابینی (Tubulointerstitial) شامل آتروفی توبولی، اتساع توبولی، تغییر شکل سلول‌های اپی‌تلیال و فیبروز بینابینی انجام شد. بدین‌ترتیب آسیب توبولی-بینابینی بر اساس شدت، از صفر تا ٤+ (صفر نشانگر کلیه طبیعی، ۱+ نشانگر آسیب جزئی، ۲+ نشانگر آسیب متوسط، ۳+ نشانگر آسیب شدید و ٤+ نشانگر آسیب در کل بافت کلیوی) درجه‌بندی شد. شدت ارتشاح بینابینی سلول‌های آماسی نیز به‌همین روش رتبه‌بندی گردید (۱۸). آسیب گلومرولی نیز در مقیاسی از صفر تا ٤+ (صفر نشانگر گلومرول طبیعی، ۱+

نشانگر ۲۵٪ آسیب به گلومرول، ۲+ نشانگر ۵۰٪-۲۵٪ آسیب به گلومرول، ۳+ نشانگر ۷۵٪-۵۰٪ آسیب به گلومرول و ٤+ نشانگر ۱۰۰٪-۷۵٪ آسیب به گلومرول) رتبه‌بندی شد (۹). به‌این ترتیب میزان وقوع آسیب گلومرولی از هر درجه و هم‌چنین میزان وقوع آسیب گلومرولی به‌طورکلی و صرفنظر از شدت آن به شکل درصد (٪) ارائه گردید. کلیه درجه‌بندی‌ها با بزرگنمایی ۱۰۰× و در ۵ میدان میکروسکوپی از هر برش، به‌طور تصادفی، انجام شد.

آنالیز آماری داده‌ها

مقایسه گروه‌های مورد مطالعه از لحاظ شدت آسیب‌های توبولی- بینابینی و آماس بینابینی توسط آزمون ناپارامتری یومن-وایتنی (Mann-Whitney U test) انجام شد. مقایسه میزان وقوع آسیب‌های گلومرولی به‌طورکلی و با شدت‌های مختلف بین گروه‌های مورد مطالعه توسط آزمون خی‌دو انجام شد. $p<۰/۰۵$ معنی‌دار تلقی گردید.

نتایج

در گروه شاهد هیچ‌گونه تغییری در بافت کلیه مشاهده نشد و بافت کلیه از نظر کپسول بومن، گلومرول‌ها، سلول‌های توبولی، بافت بینابینی و عروق خونی طبیعی بود (نگاره ۱).

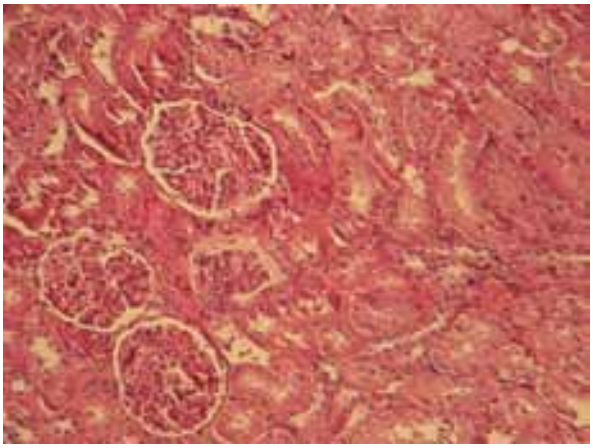

نگاره۱- کپسول بومن، گلومرول‌ها، سلول‌های توبولی، بافت بینابینی و عروق خونی در گروه شاهد طبیعی می‌باشد (رنگ آمیزی هماتوکسیلین- ائوزین، بزرگنمائی ۱۰۰×).

در مشاهدات ظاهری، ناحیه لگنچه کاملاً متسع شده و پارانشیم کلیوی در گروه‌های UUO و UUO-Vit E آتروفی شده بود، لیکن این آتروفی که با کاهش ضخامت کورتکس و مدولا همراه بود در گروه UUO بسیار چشمگیر بود. در بررسی‌های میکروسکوپیک، آسیب کلیوی ناشی از انسداد حالب به شکل اتساع توبولی همراه با پهن و مسطح شده سلول‌های توبولی، آتروفی‌توبولی، ارتشاح بینابینی سلول‌های آماسی و فیبروز بینابینی مشخص بود. آسیب‌های گلومرولی نیز به شکل پری‌گلومرولیت و فیبروز اطراف گلومرولی، آتروفی کلافه مویرگی و چروکیدگی گلومرول‌ها (Glomerular shrinkage) مشاهده گردید. در برخی مناطق از بین رفتن کامل کلافه مویرگی و اتساع کیستیک گلومرول‌ها جلب توجه می‌کرد (نگاره‌های ۲ تا ۹). شدت آسیب توبولی- بینابینی (Tubulointerstitial) و ارتشاح بینابینی سلول‌های آماسی در نمودارهای ۱ و ۲ بین گروه‌های UUO و UUO-Vit E مقایسه گردیده است. میزان وقوع (٪) و شدت آسیب گلومرولی (Glomerular damage) گروه‌های UUO و UUO-Vit E نیز در جدول ۱ مقایسه گردیده است. همانطوریکه که در نمودار ۱ مشاهده می‌شود، درجه آسیب توبولی- بینابینی در گروه UUO ۳/۸±۱/۱ می‌باشد. این در حالی است که شدت آسیب فوق در گروه UUO-Vit E برابر ۲/۳±۰/٤ می‌باشد. تغییرات مشاهده شده بین دو گروه دارای اختلاف معنی‌دار می‌باشد ($p<۰/۰۵$). هم‌چنین درجه ارتشاح بینابینی در گروه UUO ۲/۸±۰/۸ می‌باشد و در گروه UUO-Vit E ۱/۹±۰/۳ می‌باشد که نشان‌دهنده تغییرات معنی‌دار بین این دو گروه می‌باشد ($p<۰/۰۵$) (نمودار ۲). درصد کلی آسیب گلومرولی ایجاد شده در گروه UUO، ۳۸/۲±۵ بوده و در گروه UUO-Vit E ۲۳±۲ می‌باشد. تغییرات آسیب گلومرولی ایجاد شده بین این دو گروه معنی‌دار می‌باشد ($p<۰/۰۵$) (جدول ۱).

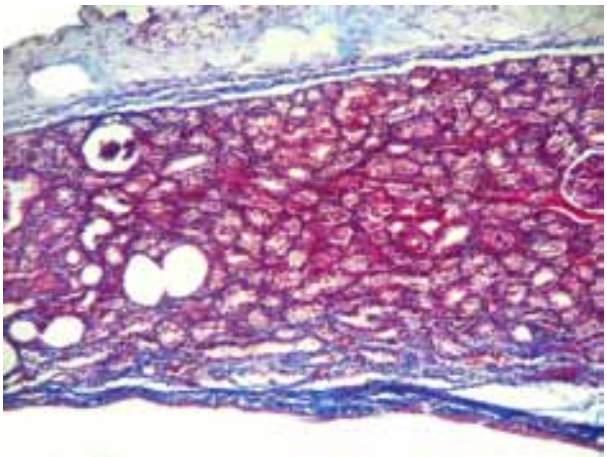

نگاره۲- نمای ریزبینی از بافت کلیه گروه UUO به‌صورت تمام ضخامت. بافت کلیه به دلیل فشار ناشی از اتساع لگنچه کاملاً آتروفیک گردیده است (تریکروم ماسون، ٤٠×).

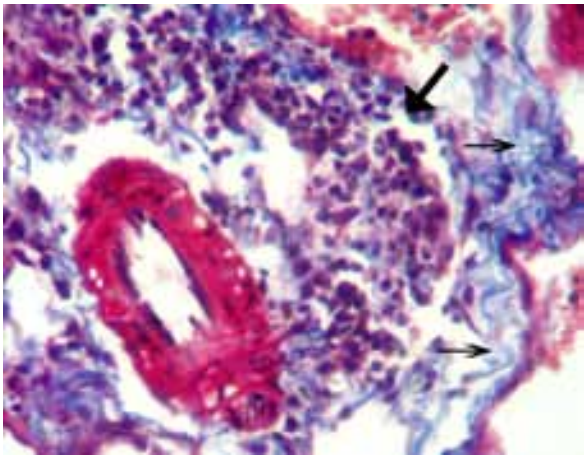

نگاره٤- نمای ریزبینی از بافت کلیه در گروه UUO. به تجمع اطراف رگی سلول‌های آماسی (فلش ضخیم) همراه با فیبروز بینابینی ملایم (فلش نازک) توجه فرمائید (تریکروم ماسون، ٤٠٠×).

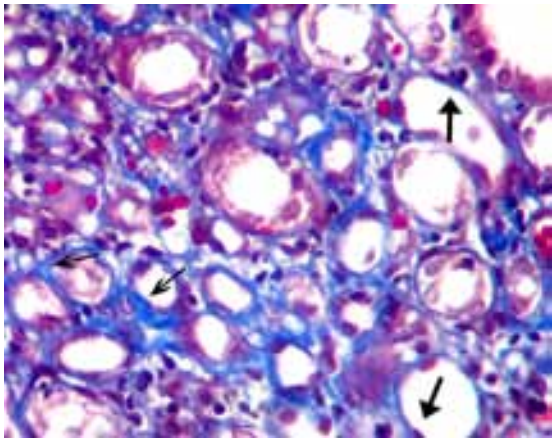

نگاره۳- نمای ریزبینی از بافت کلیوی آتروفیک در گروه UUO. آتروفی توبول‌ها همرا با افزایش ضخامت غشاهای پایه توبولی (فلش‌های نازک) و هم‌چنین اتساع توبول‌ها توام با مسطح شدن سلول‌های اپیتلیال (فلش‌های ضخیم)، در این تصویر مشخص می‌باشد (تریکروم ماسون، ٤٠٠×).

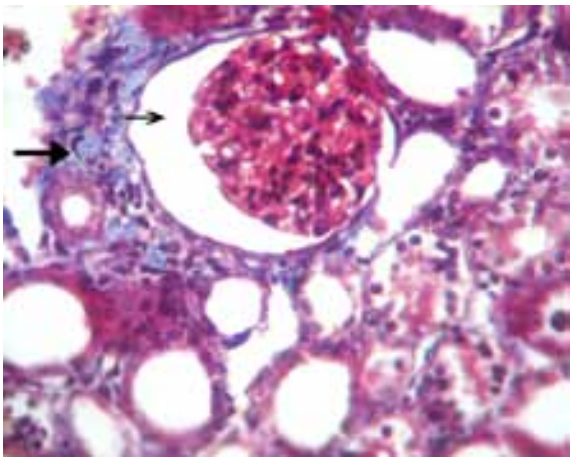

نگاره۵- نمای ریزبینی از بافت کلیه در گروه UUO. فیبروز اطراف گلومرولی (فلش ضخیم) و اتساع فضای ادراری (Urinary space dilation) (فلش نازک) در این تصویر کاملاً مشخص می‌باشد (هماتوکسیلین-ائوزین، ٤٠٠×).

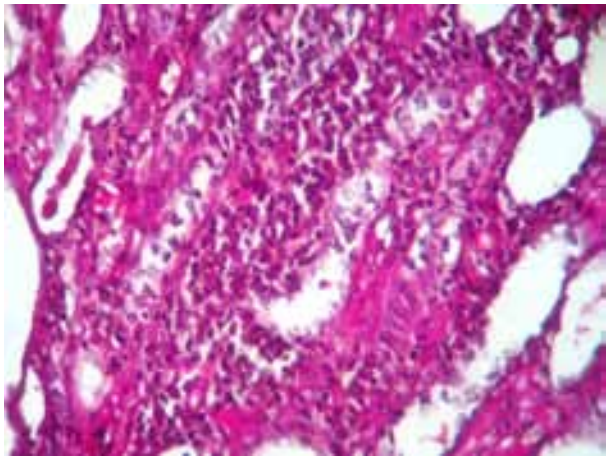

نگاره٦- نمای ریزبینی از بافت کلیه در گروه UUO-Vit E. به ارتشاح بینابینی ملایم سلول‌های آماسی توجه فرمائید (PAS، ٤٠٠×).

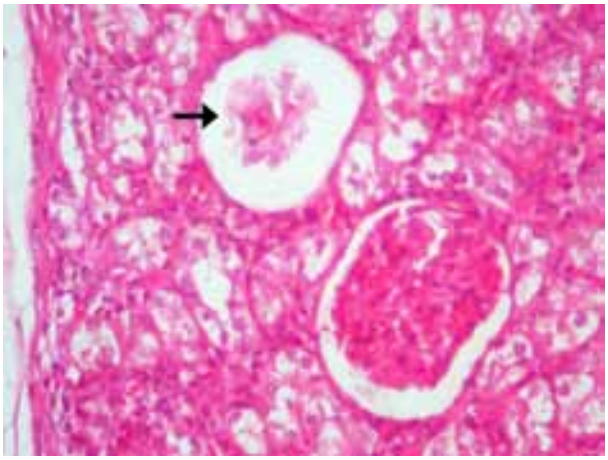

نگاره۸- نمای ریزبینی از بافت کلیه در گروه UUO. به آتروفی و چروکیدگی کلافه مویرگی گلومرول توجه فرمائید (هماتوکسیلین-ائوزین، ۱۰۰×).

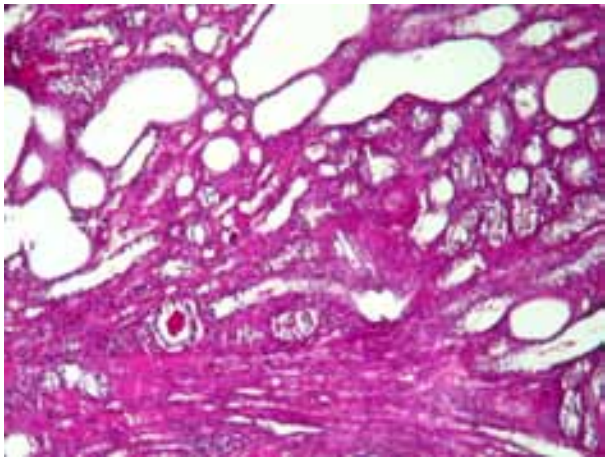

نگاره۷- نمای ریزبینی از بافت کلیه در گروه UUO-Vit E. به فیبروز بینابینی ملایم (فلش) توجه فرمائید (PAS ، ۱۰۰×).

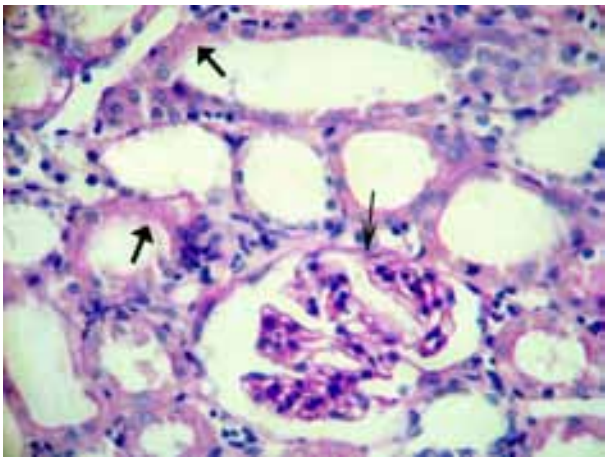

نگاره۹- نمای ریزبینی از بافت کلیه در گروه UUO-Vit E. تغییرات پاتولوژیک در این گروه نسبت به گروه UUO ملایم‌تر می باشد. به اتساع فضای ادراری و همچنین چسبندگی پرده احشایی و جداری کپسول بومن (فلش نازک) و نکروز برخی از سلول‌های اپیتلیال توبولی (فلش‌های ضخیم) توجه فرمائید (PAS ، ۱۰۰×).

نمودار ۱- شدت آسیب توبولی- بینابینی

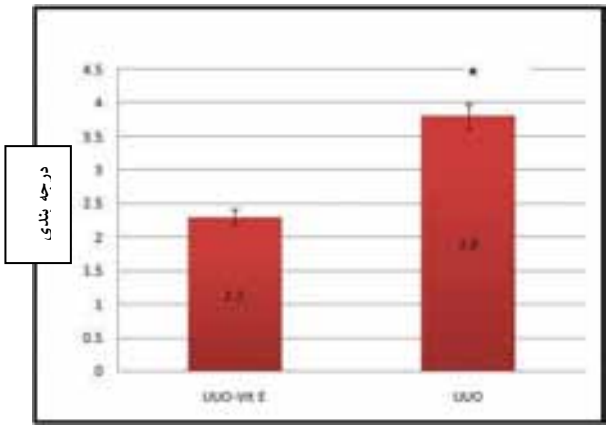

* نشانگر اختلاف معنی‌دار با گروه تیمار است ($p<۰/۰۵$)

نمودار ۲- درجه ارتشاح بینابینی سلول‌های آماسی

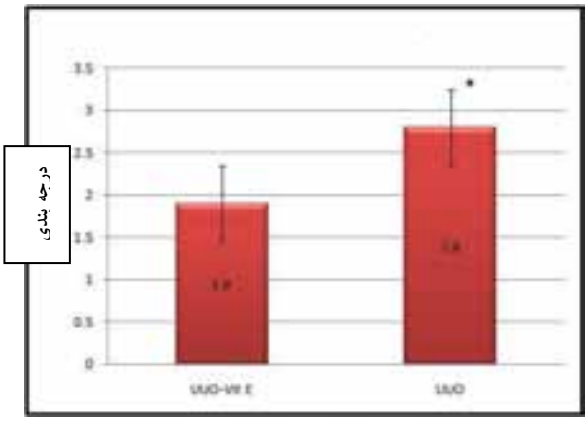

* نشانگر اختلاف معنی‌دار با گروه تیمار است ($p<۰/۰۵$)

جدول ۱- مقایسه میزان وقوع و شدت آسیب گلومرولی بین گروه‌های UUO و UUO-Vit E

درجه آسیب / گروه	+۱	+۲	+۳	+٤	درصد کلی
UUO	۱۳/٦±۲/٦[a]	۱۱/۲±۱/۱[a]	۸/۲±۰/۸[a]	۵/۲±۰/۵[a]	۳۸/۲±۵[a]
UUO-Vit E	۷/۳±۰/۷[b]	٦/۲±۰/۵[b]	۵/۱±۰/٤[b]	٤/٤±۰/٤[a]	۲۳±۲[b]

a , b: در هر ستون حروف غیر یکسان نشانگر اختلاف معنی‌دار می‌باشد ($p<۰/۰۵$).

بحث و نتیجه‌گیری

انسداد یک‌طرفه و تدریجی حالب با احتباس ادرار و تخریب پارانشیم کلیه همراه است و منجر به بزرگی کلیه می‌شود، که این امر منجر به انقباض عروق داخل کلیه شده و با القای هیپوکسی و در نهایت ایسکمی باعث تحریک استرس اکسیداتیو خواهد شد (٤). میزان گونه‌های فعال اکسیژن در سلول‌ها و بافت‌ها در شرایط طبیعی، به علت تعادل بین تولید و حذف آن‌ها توسط سیستم دفاع آنتی‌اکسیدانی، در یک حد معینی ثابت می‌ماند. سیستم دفاع آنتی‌اکسیدانی مشتمل است بر آنزیم‌هایی نظیر سوپراکسید دیسموتاز، گلوتاتیون پراکسیداز و کاتالاز و ترکیبات غیرآنزیمی نظیر ویتامین‌ها (به‌خصوص E و C)، گلوتاتیون، آلبومین و اورات که گونه‌های فعال اکسیژن را سمیت‌زدایی می‌کنند (۲). به دلیل تعادل تقریبی بین تولید و میزان فعالیت سیستم دفاع آنتی‌اکسیدانی، به سادگی ممکن است که این تعادل به نفع تولید گونه‌های فعال اکسیژن به‌هم بخورد و همین موضوع باعث آشفته شدن بیوشیمی سلول‌ها گردد. این عدم تعادل را استرس اکسیداتیو می‌نامند و منجر به آسیب‌های بافتی می‌شود (۲). مطالعات گذشته نشان داده است که انسداد یک‌طرفه حالب در موش صحرایی می‌تواند منجر به فیبروز توبولی بینابینی، گلومرولواسکلروزیس، نفوذ سلول‌های التهابی و التهاب بافت بینابینی گردد. Klahr و همکاران (۱۹۹٤) نشان دادند که متعاقب انسداد حالب فیبروز توبولی بینابینی، اتساع

فضای کپسول بومن، آتروفی شدید گلومرولی و توبولی و تجمع سلول‌های تک‌هسته‌ای روی می‌دهد (۸).

Lange-Sperandio و همکاران (۲۰۰۵) نشان دادند که انسداد حالب باعث نفوذ سلول‌های التهابی و فیبروز بافت بینابینی کلیه می‌شود (۱۱). این نتایج با یافته‌های پاتولوژیک این مطالعه همخوانی دارد.

نتایج این مطالعه نشان داد که ویتامین E باعث کاهش آسیب توبولی- بینابینی، کاهش ارتشاح بینابینی سلول‌های آماسی و کاهش آسیب گلومرولی بافت کلیه متعاقب انسداد حالب شده است. در مطالعه‌ای که توسط Sahin و همکاران (۲۰۰٤) انجام شده است، نقش حفاظتی ویتامین E در آسیب‌های کلیوی نشان داده شده است (١٦). در مطالعه Tain و همکاران (۲۰۰۷) در مورد نقش ویتامین E در استرس اکسیداتیو بر کلیه‌ای که قسمت اعظم آن در موش برداشته شده است، نشان داده شده که ویتامین E باعث کاهش اثرات مضر استرس اکسیداتیو بر روی گلومرول‌ها می‌شود (۹). همچنین در مطالعه‌ای که توسط Ozkan و همکاران (۲۰۰۷) روی استرس اکسیداتیو ناشی از مصرف سیگار بر بافت‌های کلیه، مغز و کبد انجام شده، نشان داده شده است که سیگار باعث ارتشاح سلول‌های آماسی در بافت کلیه می‌شود. در این مطالعه به تأثیر مثبت اثرات آنتی‌اکسیدانتی ویتامین E و سلنیوم اشاره شده است (١٤).

انسداد یک‌طرفه حالب می‌تواند به سرعت و با شدت زیادی باعث ارتشاح سلول‌های التهابی به بافت بینابینی کلیه گردد. به نظر می‌رسد که استرس اکسیداتیو نقش کلیدی در آغاز و ادامه التهاب بعد از انسداد دارد که نتیجه آن آسیب توبول‌های کلیوی و فیبروز بافت بینابینی می‌باشد (۱۲). نتایج مطالعات تاکنون نشان می‌دهند که عمل ویتامین E (α- توکوفرول) ممانعت یا کاستن از تخریب پراکسیداتیو القا شده توسط رادیکال آزاد در سیستم‌های بیولوژیکی است، زیرا ویتامین E به عنوان اولین یا تنها آنتی‌اکسیدان درونگرا علیه پراکسیداسیون زنجیره‌ای چربی در نظر گرفته می‌شود (۱). مرور نتایج مطالعات گذشته نشان می‌دهد که نتایج بدست آمده در این مطالعه با دیگر مطالعات مشابه مطابقت دارد. به طوری‌که تزریق ویتامین E باعث کاهش معنی‌داری در ارتشاح بینابینی سلول‌های آماسی و آسیب توبولی- بینابینی بعد از انسداد کامل یک‌طرفه حالب شده است. از طرف دیگر در گروه UUO-Vit E، تزریق ویتامین E آسیب گلومرولی را به طور معنی‌داری نسبت به گروهی که فقط انسداد حالب ایجاد شده است، کاهش می‌دهد.

نتایج این مطالعه نشان داد که انسداد حالب باعث فیبروز و آسیب شدید بافت کلیوی می‌شود و تجویز همزمان ویتامین E باعث کاهش آسیب‌های بافتی و فیبروز ناشی از انسداد حالب می‌گردد.

فهرست منابع

۱. آریا منش، س.، فقیهی، م. و کدخدایی، م. (۱۳۸۰): اثر ایسکمی پرفیوژن مجدد بر میزان تغییرات ویتامین E در خون وریدی و بافت کلیوی موش صحرایی، نشریه پزشکی یاخته، سال سوم، شماره ۹، صفحات: ٤٤-۳۹.

۲. چنگیزی‌آشتیانی، س.، سیدموسوی، س.م.، حسینخانی، س. و شیرازی، م. (۱۳۸٦): بررسی شاخص‌های متابولیسمی و استرس اکسیداتیو در نفروپاتی ناشی از انسداد حاد یک‌طرفه میزنای در رت. مجله دانشکده پزشکی دانشگاه علوم پرشکی تهران، دوره ٦٥، شماره ۷، صفحات: ۲۳-۱۷.

۳. شیرپور، ع.، تقی‌زاده‌افشاری، ع.، فرشید، ا.ع.، علامه، ع.، رسمی، ی.، مغانچی، ح. و همکاران (۱۳۸۵): تأثیر ویتامین E بر ظرفیت آنتی‌اکسیدانتی پلاسما، پراکسیداسیون لیپیدی و نفروپاتی ناشی از دیابت در رت. مجله غدد درون ریز و متابولیسم ایران، دوره ۸، شماره ۱، صفحات: ٦۹-٦۳.

٤. نشاط، م.، خیاط‌نوری، م.ه. و موسوی، غ. (۱۳۸۷): مطالعه اثر سیمواستاتین بر عملکرد و آسیب کلیه متعاقب انسداد کامل یک‌طرفه حالب در موش صحرایی. مجله فیض دانشگاه علوم پزشکی کاشان، در نوبت چاپ.

5. Craven, P.A., DeRubertis, F.R., Kagan, V.E., Melhem, M. and Studer, R.K. (1997): Effects of supplementation with vitamin C or E on albuminuria, glomerular TGF-beta, and glomerular size in diabetes. J. Am. Soc. Nephrol., 8: 1405-1414.
6. Ha, H. and Kim, K.H. (1995): Role of oxidative stress in the development of diabetic nephropathy. Kidney Int Suppl. 51: S18-21.
7. Klahr, S. (1991): New insights into the consequences and mechanisms of renal impairment in obstructive nephropathy. Am. J. Kidney Dis., 18: 689-99.
8. Klahr, S. and Pukerson, M.L. (1994): The pathophysiology of obstructive nephropathy, the role of vasoactive compounds in the hemodynamicand structural abnormalities of the obstructed kidney. Am. J. Kidney Dis., 23: 219-223.
9. Klahr, S. and Morrissey, J. (2002): Obstructive nephropathy and renal fibrosis. Am. J. Physiol. Renal Physiol., 283: 861-75.
10. Kontush, A. (1996): Antioxidant and prooxidant activity of α-tocopherol. J. Lipid Res., 37: 1441- 1447.
11. Lange-Sperandio, B., Forbes, M.S., Thornhill, B., Okusa, M.D., Linden, J. and Chevalier, R.L. (2005): A (2A) adenosine receptor agonist and PDE (4) inhibition delays inflammation but fails to reduce injury in experimental obstructive nephropathy. Nephron Experimental Nephrology, 100:e113-e123.
12. Moriyama, T., Kawada, N., Nagatoya, K., Horio, M., Imai, E. and Hori, M. (2000): Oxidative stress in tubulointerstitial injury: therapeutic potential of antioxidants towards interstitial fibrosis. Nephrol. Dial. Transplant, 6: 47-49.
13. Martin, A., Zulueta, J., Hassoun, P., Plumberg, J.B. and Meydani, M. (1996): Effect of vitamin E on hydrogen peroxide production on human vascular endothelial cells after hypoxia/reoxygenation. Free Radic. Biol. Med., 20: 99-105.
14. Ozkan, A., Fiskin, K. and Ayhan, A.G. (2007): Effect of vitamin E and selenium on antioxidant enzymes in brain, kidney and liver of cigarette smoke-exposed mice. Biologia, 62: 360-364.
15. Prior, R.L. and Cao, G. (1999): In vivo total antioxidant capacity: comparison of different analytical methods. Free Radic. Biol. Med., 27: 1173-1181.
16. Sahin, S., Algin, C., Sezgin, C. and Ihtiyar, E. (2004): Effect of vitamin E on kidney preservation using isolated perfused dog kidney. Turk. J. Med. Sci., 34: 161-164.
17. Shah, S.V. (2006): Oxidants and iron in progressive kidney disease. J. Ren. Nutr., 16: 185-89.
18. Sunami, R., Sugiyama, H., Wang, D., Kobayashi, M., Maeshima, Y. and Yamasaki, Y. (2004): Acatalasemia sensitizes renal tubular epithelial cells to apoptosis and exacerbates renal fibrosis after unilateral ureteral obstruction. Am. J. Physiol. Renal Physiol., 286: 1030-1038.
19. Tain, Y., Freshour, G., Dikalova, A., Griendling, K. and Baylis, C. (2007): Vitamin E reduces glomerulosclerosis, restores renal neuronal NOS, and suppresses oxidative stress in the 5/6 nephrectomized rat. Articles in Press. Am J. Physiol. Renal Physiol. doi:10.1152/ajprenal.00260.2006.
20. Trachtman, H. (1994): Vitamin E prevents glucose-induced lipid peroxidation and increased collagen production in cultured rat mesangial cells. Microvasc. Res., 47: 232-239.
21. Yoshikawa, T., Yasuda, M., Ueda, S., Naito, Y., Tanigawa, T., Oyamada, H., et al. (1991): Vitamin E in gastric mucosal injury induced by ischemia reperfusion. Am. J. Clin. Nutr., 53: 210S- 214S.
22. Yu, B.P. (1994): Cellular defences against damage from reactive oxygen species. Physiol. Rev., 74: 139-162.