



## مطالعه هیستولوژی، هیستوشیمیایی مری و روده ماهی کپور معمولی (*Cyprinus carpio*)

سید مهدی بانان خجسته<sup>۱</sup>، سهیلا ابراهیمی<sup>۲</sup>، مینا رضانی<sup>۳</sup>، حسین حق نیا<sup>۴\*</sup>

### چکیده

تعداد ۱۰ عدد ماهی کپور معمولی به وزن ۵۰۰ تا ۶۰۰ گرم و به اندازه ۲۸ تا ۳۰ سانتی متر از یکی از استخرهای پرورش ماهی در اطراف شهر اردبیل تهیه شد. بعد از نمونه برداری، نمونه‌ها به اندازه ۵ تا ۶ میکرون برش داده شده و با هماتوکسیلین-ائوزین، پرئودیک اسید شیف (PAS) و آلبومین آبی (ALB) رنگ آمیزی شدند و سپس ویژگیهای هیستولوژی و هیستوشیمیایی مری و روده توسط میکروسکوپ نوری مورد مطالعه قرار گرفت.

مسیر گوارشی ماهی کپور معمولی از مری و روده تشکیل شده، مری کوتاه بوده و دارای چین خوردگی‌های مخاطی بلندی بود اما چین خوردگی‌های مخاطی روده کوتاهتر و ضخم‌تر از چین خوردگی‌های مخاطی مری دیده شد. ساختار هیستولوژی مسیر گوارش از چهار لایه تشکیل شده بود: مخاط، زیر مخاط، لایه ماهیچه‌ای، سروز. لایه مخاطی روده دارای سلولهای استوانه‌ای ساده بود که در بین آنها سلول‌های جامی و لنفوسیتها دیده می‌شد. ماهیچه مخاطی تنها در روده مشاهده گردید، لایه متراکم و سلولهای دانه دار مشاهده نشد.

**کلمات کلیدی:** هیستولوژی، هیستوشیمیایی، روده، مری.

ماهی کپور معمولی (*Cyprinus carpio*)

### مقدمه

لوله گوارش در ماهیان، همانند سایر مهره داران منشاء آندودرمی داشته و از لوله گوارش اولیه یا آرکترون منشا می‌گیرد. این دستگاه در جنین به طور ناقص باقی مانده و در زمان شکفتن تخم (hatching) به صورت لوله مستقیم تمایز نیافته‌ای در سطح پشتی کیسه زرده قرار می‌گیرد [۱]. مدت کوتاهی پس از خروج لارو از تخم ساختار دستگاه گوارش به سرعت تغییر می‌کند. و در بسیاری از گونه‌ها دستگاه گوارش در زمان خروج بچه ماهی‌ها از تخم به خارج راه ندارد [۱۶]. ساختمان، ساختار و هیستولوژی مسیر گوارشی در بسیاری از گونه‌های ماهیان مورد مطالعه قرار گرفته است [۱۵].

شبهات‌های بنیادی بین ساختار بافت پوششی مری و روده در ماهی و دیگر مهره داران وجود دارد و از نظر ماکروسکوپی و میکروسکوپی وجود تفاوت‌های قابل ملاحظه‌ای در شکل و عملکرد کانال گوارشی در میان گونه‌های مختلف ماهیان دیده می‌شود، اما بعضی از ساختارهای اصلی در آنها بسیار مشابه است. بطور کلی ساختار دستگاه گوارش در گونه‌های مختلف ماهیان بر اساس نوع غذا، رفتارهای تغذیه‌ای و شکل بدن متفاوت است، یا در یک گونه بر حسب محل زندگی، فصل، سن، و زمان تولید مثل تغییراتی در دستگاه گوارش مشاهده می‌شود [۱۲].

ساختار بافتی و هیستوشیمیایی لایه مخاطی نیز در بعضی از ماهیان مطالعه شده است [۲۴]. این مطالعات تأیید می‌کنند که بیشتر مخاط مسیر لوله گوارشی توسط سلول‌های جامی واقع در قسمت سطحی بافت پوششی روده و در صورت وجود توسط بعضی از سلول‌های غدد روده‌ای ترشح می‌شود [۱۱]. ماهی کپور معمولی (*Cyprinus carpio*) یکی از مهمترین ماهیان پرورشی آب شیرین در ایران است. این ماهی جزء

\*- نویسنده مسئول مکاتبات (Hosseinhagnia@yahoo.com)

۱- گروه علوم جانوری، دانشگاه تبریز

۲- گروه زیست‌شناسی، دانشگاه پیام نور قائم شهر

۳- گروه زیست‌شناسی، دانشگاه آزاد اسلامی واحد آشتیان

۴- دانشجوی کارشناسی ارشد زیست‌شناسی جانوری، دانشکده زیست

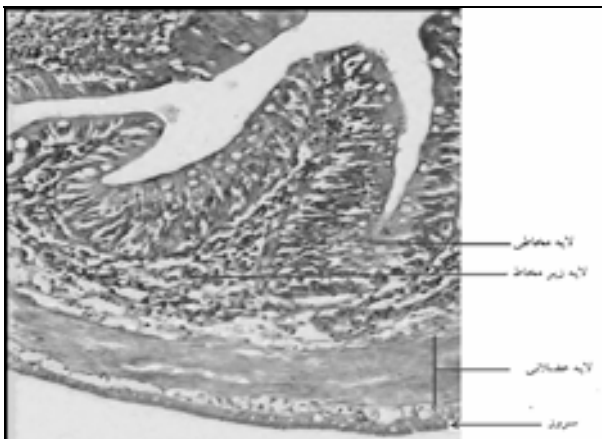
شناسی، دانشگاه پیام نور مرکز تهران



مطالعه هیستولوژی، هیستوشیمیایی مری و روده ماهی کپور...

## نتایج

یافته های هیستولوژی نشان داد که قسمت های اصلی دیواره لوله گوارشی ماهی کپور معمولی شبیه دیگر مهره داران است که از چهار لایه: مخاطی، زیر مخاطی، ماهیچه ای و سروزی تشکیل شده است.



شکل ۱: برش عرضی لوله گوارش ماهی کپور معمولی: (H&E, ×10).  
چهار لایه مخاطی، زیر مخاطی، عضلانی و سروزی دیده می شوند.

## ساختمان بافتی مری

مری شامل لایه مخاطی، زیر مخاطی، لایه ماهیچه ای منقطع و ادواتیس بود. تعداد زیادی چین خوردگی های مخاطی در جهت طولی در مری دیده می شد. خارجی ترین قسمت لایه ای مری لایه ادواتیس بود که در آن سلول های مزوتلیال، بافت همبند نسبتاً متراکم، رگ های خونی و سلول های خونی دیده می شد. لایه مخاطی مری شامل سلول های بافت پوششی سطحی از نوع سنگفرشی مطبق (squamous epithelium) شاخی نشده بود که تعداد زیادی سلول های مخاطی در میان آنها وجود داشت. سلول های ترشح کننده مخاط در بافت پوششی مری برای لغزنده کردن مری به منظور بلع آسان غذا لازم است (شکل ۲).

لایه عضلانی مری از نوع عضله منقطع بود که از دو طبقه عضلانی تشکیل شده: طبقه عضلانی طولی در داخل و طبقه

ماهیان گرم آبی بوده و در دمای ۲۳ تا ۳۰ درجه به خوبی رشد می کند و قابلیت سازگاری بالایی با محیط خود دارد و مقاومت آن در برابر تغییرات محیطی بسیار بالا است، بطوریکه شوری ۵ درصد آب و pH بین ۶/۵ تا ۹ را به خوبی تحمل می کند و در غلظت کم اکسیژن (۰/۳ تا ۰/۵ میلی گرم بر لیتر) می تواند زنده بماند [۵].

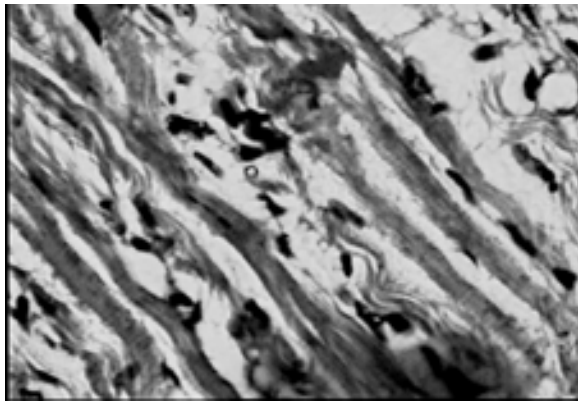
شناخت ساختار لوله گوارشی برای درک شرایط فیزیولوژیکی و همچنین شرایط غیر طبیعی لازم است. هدف این تحقیق، بررسی هیستولوژی، هیستوشیمیایی و ساختار بافتی مری و روده ماهی کپور معمولی می باشد.

## مواد و روش کار

در این بررسی تعدادی ماهی کپور معمولی به اندازه ۲۷ تا ۳۰ سانتی متر از استخر پرورش ماهی در اطراف شهر اردبیل تهیه شد. بعد از انتقال به آزمایشگاه، ماهی تشریح شد و لوله گوارشی آنها بطور کامل از سایر اندام های درونی جدا گردید. توسط اسکالپل تیز و به روش استاندارد نمونه های بافتی، از چهار قسمت لوله گوارشی (مری، قسمت قدامی، میانی و خلفی روده) نمونه برداری به عمل آمد. طول هر نمونه توسط کولیس اندازه گیری شد (حدود ۷۵ میلی متر). نمونه ها بلافاصله در فرمالین بافر ۱۰ درصد جهت تثبیت غوطه ور گردیدند و سپس عملیات بافت شناسی به روش پارافینه کردن بر روی بافتها صورت گرفت. رنگ آمیزی این برش ها با روش های هماتوکسیلین-ائوزین، پرئودیک اسید شیف و آلشین آبی انجام گرفت و در نهایت ساختار بافتی دقیق و ویژگیهای هیستوشیمیایی قسمت های مختلف مری و روده مورد مطالعه قرار گرفت [۴]. پس از آنکه لام های میکروسکوپی آماده شد، تحقیق توسط میکروسکوپ نوری انجام شد و میکروگراف های لازم تهیه گردید و در نهایت ساختار بافتی دقیق و ویژگی های هیستوشیمیایی قسمت های مختلف مری و روده مورد مطالعه قرار گرفت.

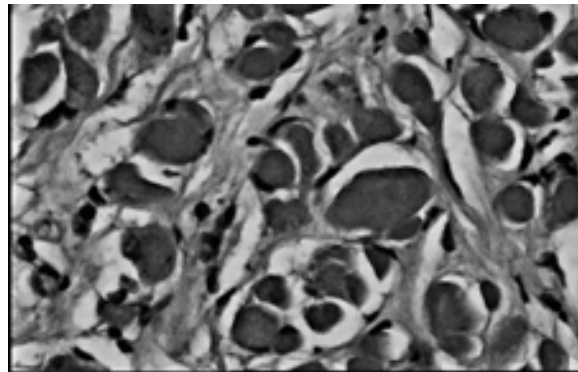


فصلنامه علمی - پژوهشی زیست‌شناسی جانوری، سال اول، شماره چهارم، تابستان ۸۸، دانشگاه آزاد اسلامی واحد دامغان



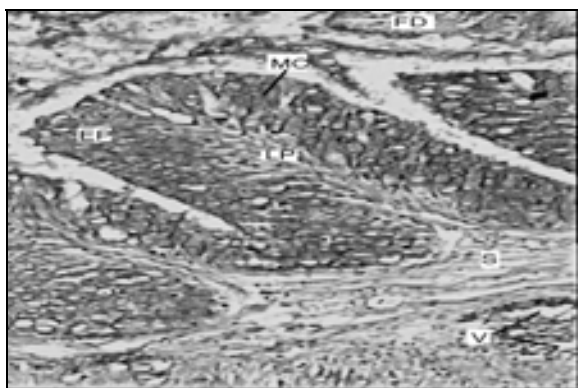
شکل ۳: برش عرضی مری در ماهی کپور معمولی (H&E, ×40)

فیبرهای عضله مخطط حلقوی با هسته‌های کشیده در طبقه خارجی لایه عضلانی مری مشاهده می‌شود.



شکل ۴: برش عرضی مری در ماهی کپور معمولی (H&E, ×40)

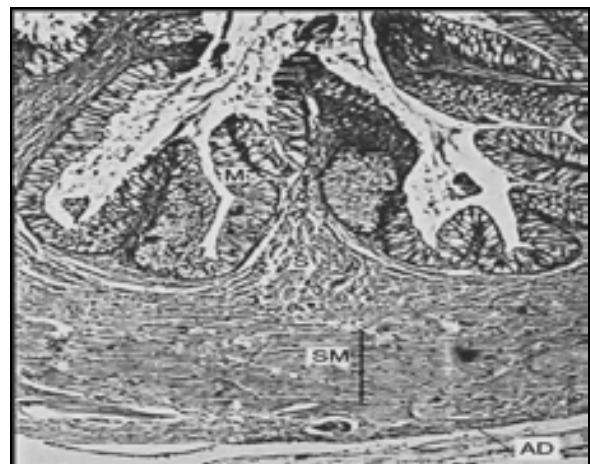طبقه طولی عضله مخطط مری با هسته‌های کناری و سارکوپلاسم اسیدوفیلی مشاهده می‌شود.



شکل ۵: برش عرضی مری در ماهی کپور معمولی (PAS, ×10)

واکنش مثبت پروتئین اسید شیف با سلول‌های مخاطی در سطح چین‌های مخاطی مری. FD: غذا، MC: سلول مخاطی، LP: لایه پارین، S: زیر مخاط، V: مویرگ خونی

عضلانی ضخیم حلقوی در قسمت بیرونی لایه عضلانی قرار داشت. طبقه عضله حلقوی در انتقال مکانیکی غذا از مری نقش اصلی را بر عهده دارد (اشکال ۳ و ۴). در زیر بافت پوششی مری عضله مخاطی و همچنین لایه متراکم و طبقه دانه دار مشاهده نمی‌شد. بافت همبند زیر بافت پوششی مری از نوع بافت همبند سست می‌باشد، که در آن مویرگ‌های خونی قابل مشاهده بود. سلول‌های مخاطی مری چون حاوی موکوپلی ساکاریدهای (mucopolysaccharides) خنثی هستند بنابر این واکنش مثبتی با پروتئین اسید شیف از خود نشان دادند (شکل ۵). همچنین سلول‌های مخاطی به دلیل داشتن موکوپلی ساکاریدهای اسیدی زیاد واکنش مثبتی با آلشین آبی از خود نشان می‌دهند (شکل ۶).



شکل ۶: برش عرضی مری در ماهی کپور معمولی (H&E, ×4)

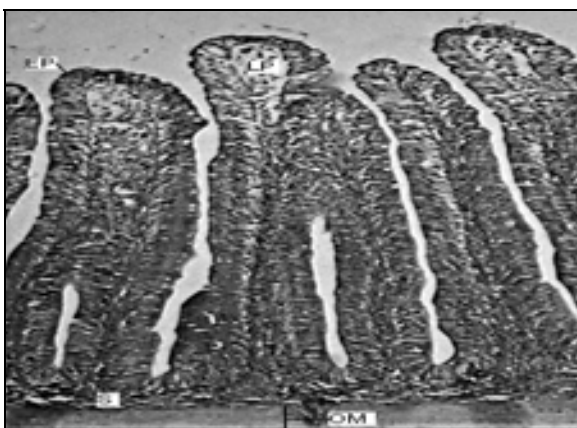
چهار لایه تشکیل دهنده مری:

M: لایه مخاطی، S: زیر مخاط، SM: عضله مخطط، AD: ادواتیس

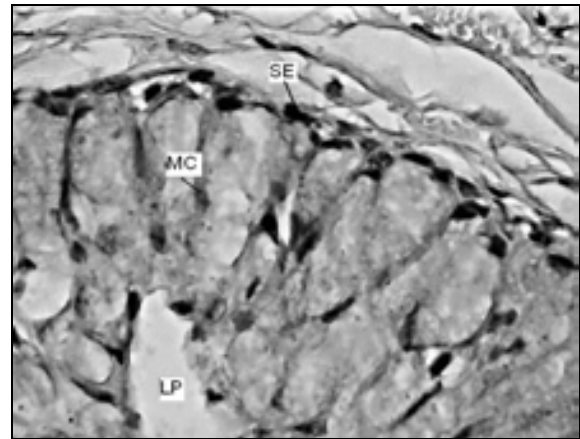
علت ساختمان یکنواخت بافت همبندی آنها کمتر قابل تشخیص می شود (شکل ۸). در مخاط روده نیز طبقه متراکم و دانه دار دیده نشد.

لایه عضلانی صاف از دو طبقه، حلقوی (در قسمت داخلی) و طولی (در قسمت خارجی) تشکیل شده بود که الیاف های عضلانی حلقوی با هسته کشیده و الیاف های طولی با هسته مدور مشخص می شود. در بین دو طبقه عضلانی شبکه گسترده عصبی اورباخ مشاهده شد. طبقه عضلانی طولی در کوتاه کردن لوله گوارشی و طبقه عضلانی حلقوی در تنگ کردن لوله گوارشی نقش دارند.

روده از قسمت بیرون توسط سروز پوشیده می شود که متشکل از بافت همبند سست، همراه با یک لایه سلول های سنگ فرشی ساده می باشد (شکل ۹). بیشتر سلول های جامی روده به دلیل داشتن موکوپلی ساکارید خنثی واکنش مثبتی با پریودیک اسید شیف داده و نیز به دلیل داشتن موکوپلی ساکاریدهای اسیدی واکنش مثبتی با آئشین آبی از خود نشان دادند (اشکال ۱۰ و ۱۱). چین های مخاطی در قسمت خلفی روده کوتاه تر دیده می شد، اما تعداد سلول های جامی در این قسمت روده نسبت به قسمت قدامی روده افزایش می یافت (شکل ۱۲)



شکل ۷: برش عرضی روده قدامی در ماهی کپور معمولی، (H&E,  $\times 4$ ) مشاهده چین های مخاطی بلند در قسمت ابتدایی روده. EF: چین های مخاطی فلش: لایه پارین،

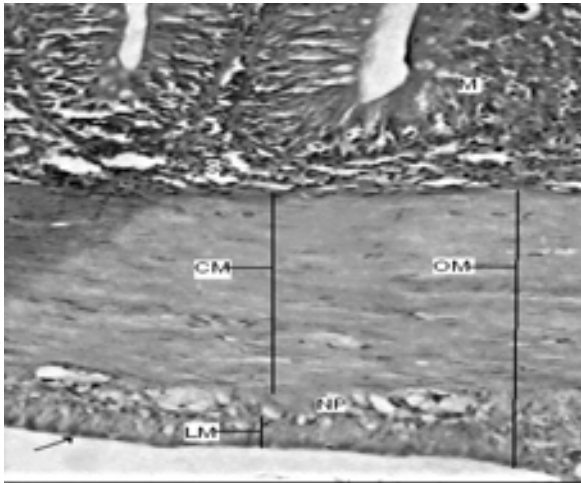


شکل ۶: برش عرضی مری در ماهی کپور معمولی ( $\times 40$ , ALB). واکنش مثبتی سلول های مخاطی با آئشین آبی در سطح چین های مخاطی مری، SE: سلول سنگ فرشی مطبق شاخی نشده، MC: سلول مخاطی (آبی رنگ) LP: طبقه پارین

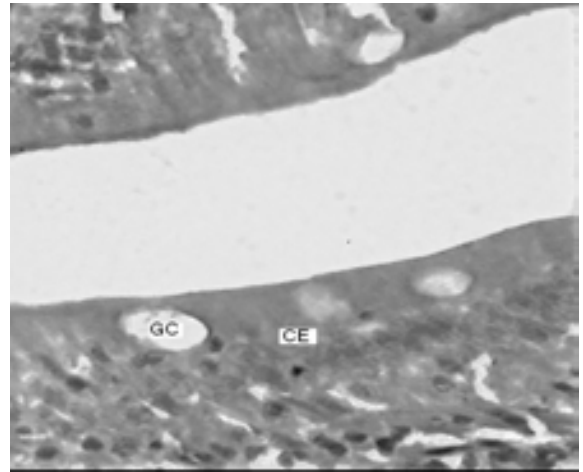
### ساختمان بافت روده

از نظر ساختمان دیواره روده، تمامی قسمت های آن تقریباً مشابه بود و شامل چهار لایه: لایه مخاط، لایه نازک زیر مخاط، لایه ماهیچه ای از نوع صاف و لایه سروز می باشد. چین های مخاطی در قسمت قدامی روده بلند تر از سایر قسمت های روده است و این نشان دهنده میزان جذب بالای مواد غذایی در این قسمت از روده است (شکل ۷).

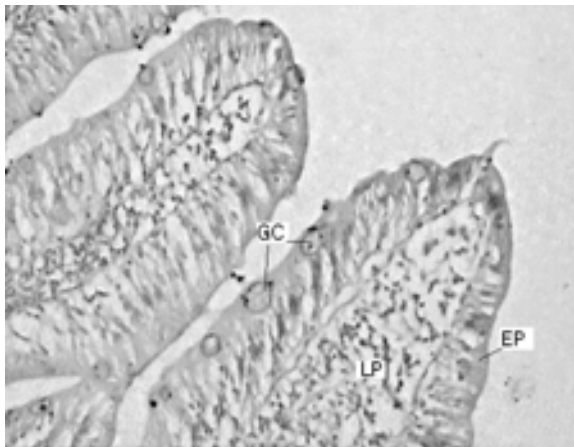مخاط روده دارای سلول های بافت پوششی استوانه ای بوده که این سلول های استوانه ای بصورت کشیده با هسته بیضی شکل در قاعده سلول مشاهده می شد، و تعدادی سلول های جامی و لنفوسیت های مهاجر در بین آنها قرار گرفته بود. لنفوسیت های مهاجر با هسته کروی و متراکم در بین بافت پوششی نقش مقاومت در برابر عوامل بیماریزا را بر عهده دارند. بافت همبند لایه پارین زیر بافت پوششی یک صفحه ظریف و سست حاوی رشته های آوندی از نوع بافت پیوندی را تشکیل می دهند. در زیر بافت پوششی و لایه پارین، عضله مخاطی بصورت یک لایه ظریف مشاهده می شد. وجود این لایه عضلانی ظریف، پارین را از زیر مخاط کاملاً جدا می نماید و در صورت عدم وجود آن مرز پارین و زیر مخاط به



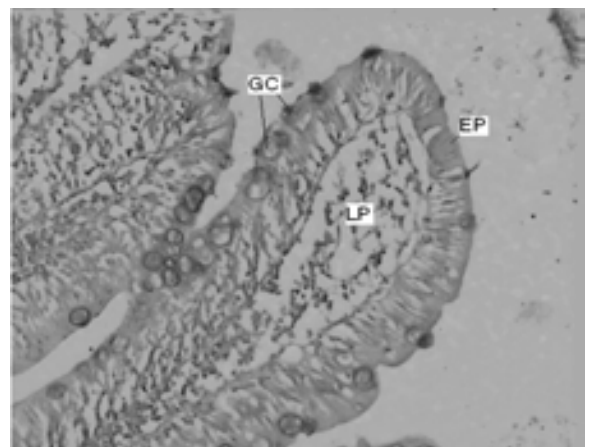
شکل ۱۰: برش عرضی روده قدامی در ماهی کپور معمولی، (PAS,  $\times 10$ ) واکنش مثبت سلول های جامی روده با پریودیک اسید شیف، GC: سلول های جامی شکل



شکل ۸: برش عرضی روده قدامی در ماهی کپور معمولی، (H&E,  $\times 40$ ) الیاف عضله مخاطی با هسته های سیگاری شکل قابل مشاهده اند. CE: بافت پوششی استوانه ای، LP: طبقه پارین، (فلش): عضله مخاطی، S: لایه زیر مخاط، (فلش کوچک): لنفوسیت



شکل ۱۱: برش عرضی روده قدامی در ماهی کپور معمولی، (ALB,  $\times 10$ ) واکنش مثبت سلول های جامی کروی روده با آلسین آبی،



شکل ۹: برش عرضی روده قدامی در ماهی کپور معمولی، (H&E,  $\times 10$ ) طبقه عضلانی حلقوی در این قسمت بسیار ضخیم دیده می شود. M: لایه مخاطی، OM: لایه عضلانی صاف، CM: طبقه عضلانی حلقوی ضخیم، LM: طبقه عضلانی طولی، NP: شبکه عصبی (فلش): سرروز

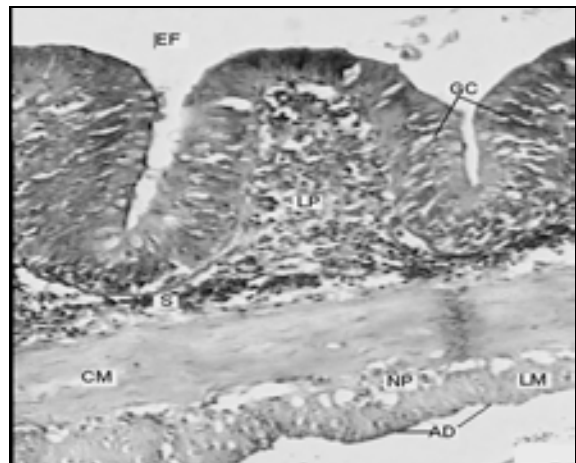


در بیشتر ماهیان مری گذرگاه کوتاه، ماهیچه ای و قابل اتساع بوده و در ماهیان که آب با فشار از روی آبشش ها عبور می کند، مری با بستن راه معده نقش یک ماهیچه تنگ کننده را بازی می کند. در ماهی خاویار سفید [۳] طول مری به هشت سانتی متر هم می رسد اما در ماهی کپور معمولی مانند ماهی سس چسبنده [۱۸] مری بسیار کوتاه بود.

دیواره لوله گوارشی در ماهی کپور معمولی از چهار لایه اصلی درست شده بود که از داخل به خارج عبارت اند از: لایه مخاطی، لایه زیر مخاطی، لایه ماهیچه ای و لایه سرروزی یا ادواتتیس. و این با بررسی های انجام شده بر روی ساختار دستگاه گوارشی ماهی قزل آلائی رنگین کمان [۹]، ماهی آزاد دریای خزر [۴]، ماهی سرد آبی گوبی [۶] و بیشتر ماهیان آب شیرین [۱۳، ۱] مطابق دارد.

داخلی ترین لایه در دیواره لوله گوارشی کپور ماهی معمولی، لایه مخاطی می باشد که خارجی ترین بخش در لایه مخاطی، را بافت پوششی تشکیل می داد. بخش های ابتدایی این لوله از بافت پوششی سنگفرشی مطبق شاخی نشده و بقیه از نوع استوانه ای ساده پوشیده شده بود. اما در ماهی سوف و بعضی از کوسه ها، بافت پوششی مری استوانه ای مزه دار یا مکعبی است [۳]. مطابق با مطالعات انجام شده بر روی ماهی نیل تیلاپیا [۱۹، ۲۰] و گربه ماهی<sup>۳</sup> اروپایی، ماهی سس چسبنده [۱۸] و ماهیان کاراسین [۸] علاوه بر سلول های پوششی در بافت پوششی مخاط، سلول های ترشح کننده موکوس، لنفوسیت ها نیز دیده می شد. در گربه ماهی مری دارای لایه مخاطی ضخیم و چین خورده ای زیاد بوده که در دو لایه مرتب شده و جوانه های چشایی در بین سلول های مخاطی و بر روی چین های مخاطی قرار می گیرند و تنها یک نوع سلول مخاطی در درون آن دیده می شده [۲۲، ۱۴].

در کپور ماهی معمولی هم مانند اغلب ماهیان آب شیرین غشاء پایه در مری وجود نداشته و مخاط مستقیماً روی بافت



شکل ۱۲: برش عرضی روده خلفی در ماهی کپور معمولی، (H&E, ×10)  
چین خوردگی های در قسمت خلفی روده کوتاهتر دیده می شوند و ضخامت طبقه حلقوی کاهش می یابد. اما تعداد سلول های جامی افزایش می یابد  
GC: سلول جامی، M: لایه مخاط، CM: عضله حلقوی، LM: عضله طولی، NP: شبکه عصبی

## بحث

مسیر گوارشی ماهی کپور معمولی به دیگر ماهیان استخوانی همچون ماهی قزل آلائی رنگین کمان [۹]، سس ماهی چسبنده [۱۸]، ماهی تیلاپیا [۷، ۱۹]، ماهی سوزنی شکل<sup>۲</sup> و ماهی آزاد [۱۵] شباهت زیادی داشت. اما تفاوت های جزئی نیز در آن با ماهیان دیگر دیده می شد.

طول لوله گوارشی ماهی کپور معمولی مانند بیشتر ماهیان همه چیزخوار مثل ماهی سس چسبنده [۱۸] بلند تر از طول لوله گوارشی ماهیان گوشتخوار مثل قزل آلائی رنگین کمان بود. لوله گوارشی در ماهی کپور معمولی از مری و روده تشکیل شده و بر خلاف ماهی قزل آلائی رنگین کمان [۹]، مار ماهی معمولی [۱۲] و بیشتر ماهیان گوشتخوار که دارای معده هستند، معده و زواید پیلوری در این ماهی وجود نداشت. زواید پیلوری در اکثر ماهیان گوشتخوار مانند تون ماهی و آزاد ماهی [۹]، قزل آلائی رنگین کمان [۳] دیده می شود.

3- Catfish

1 - *Barbus stigma*  
2 - *Strongylura leiura ferox*





ندارند اما در بعضی از گزارش‌ها مانند ماهی گلی قسمت انتهایی روده برخلاف قسمت‌های ابتدایی و میانی فاقد چین‌های مخاطی است [۱۱]. و در ماهی طلائی چین‌های مخاطی روده بزرگ در مقایسه با روده کوچک عمیق‌تر است [۹]. شکل‌های میکروسکوپ نوری نشان می‌دهد که چین‌های مخاطی روده ماهی کپور معمولی از قسمت ابتدایی روده به قسمت انتهایی به تدریج کوتاه‌تر می‌شود. و این یافته شبیه گزارشات داده شده در ماهی قزل‌آلای رنگین‌کمان [۹] و مار ماهی [۲۳] بود. چین‌های مخاط روده قابلیت جذب مواد غذایی را افزایش می‌دهند [۷، ۱۷] به همین علت چون اندازه چین‌های مخاطی در ابتدای روده ماهی کپور معمولی بیشتر از سایر قسمت‌های روده است بنابر این جذب مواد غذایی در این قسمت از روده بیشتر از سایر قسمت‌های آن خواهد بود. سلول‌های جامی ترشح‌کننده موکوس بطور عمومی در روده ماهیان استخوانی دیده می‌شود [۹].

نوع ماده موکوسی ترشح شده بر اساس گونه ماهیان و نیز مسیرهای مختلف دستگاه گوارش متفاوت است [۱۱]. بر اساس تحقیق انجام گرفته تعدادی سلول جامی ترشح‌کننده مخاط در میان سلول‌های استوانه‌ای در قسمت انتهایی روده، ماهی کپور معمولی بیشتر از قسمت ابتدایی روده بود و این مطلب در ماهی قزل‌آلای رنگین‌کمان [۹] و ماهی گلی [۲۱] نیز دیده شده. وجود مواد مخاطی روده به تنظیم اسمزی، لغزنده سازی و دفع مواد زاید کمک می‌کند اما برخلاف مطالعه انجام گرفته، در گربه ماهی اروپایی سلول‌های جامی در بین چین‌های مخاطی روده به ندرت دیده شده [۹]. کیفیت مواد مخاطی روده بطور کامل ارتباط مستقیمی با شرایط محیطی و همچنین نوع عملکرد کانال تغذیه دارد [۱۷]. سلول‌های موکوسی روده چون حاوی موکوپلی ساکاریدهای خنثی و موکوپلی ساکاریدهای اسیدی هستند با پریودیک اسید شیف و آلشین آبی واکنش مثبت نشان می‌دهند. این نتایج با بیشتر تحقیقات انجام شده بر روی ماهی شانک ماهی [۱۰] و سس ماهی چسبنده [۱۸] کاملاً مطابقت داشت.

همبند سست که غنی از مویرگ‌های خونی بود قرار می‌گرفت، این حالت در ماهی قزل‌آلای رنگین‌کمان نیز دیده شده. سلول‌های ترشح‌کننده موکوس در مری به صورت پراکنده در بین سلول‌های پوششی دیده می‌شدند. سلول‌های موکوسی مری چون حاوی موکوپلی ساکاریدهای خنثی و موکوپسلی ساکاریدهای اسیدی هستند با پریودیک اسید شیف و آلشین آبی واکنش مثبت نشان می‌دهند. وجود سلول‌های ترشح‌کننده موکوس در بافت پوششی مری برای لغزنده کردن مری به منظور بلع آسان غذا لازم است.

یک ویژگی در مسیر گوارش کپور ماهی معمولی این است که لایه ماهیچه‌ای از نوع مخطط در ناحیه مری به ضخامت زیادی دیده می‌شود. لایه ماهیچه‌ای مخطط از دو طبقه تشکیل شده: طبقه ماهیچه‌ای طولی در قسمت داخلی و طبقه ماهیچه‌ای حلقوی در قسمت خارجی. ضخامت لایه حلقوی بسیار بیشتر از ضخامت لایه طولی بود، اما ضخامت لایه حلقوی و طولی در قسمت‌های مختلف مری آزاد ماهی می‌کند متفاوت است و در بعضی قسمت‌ها ضخامت لایه حلقوی به حدی زیاد است که لایه ماهیچه‌ای طولی مشاهده نمی‌شود و این نوع ساختار تا به حال در هیچ یک از گونه‌های آزاد ماهیان گزارش نشده است [۱۵]. وجود عضلات حلقوی در مری ماهیانی که گوشت‌خوارند برای کمک به مکانیسم انتقال غذا از مری لازم است [۲۳].

بر اساس مطالعات انجام شده بین لایه زیر مخاطی و لایه ماهیچه‌ای مری ماهی قزل‌آلای [۱۵، ۱] لایه‌ای از بافت چربی وجود داشته. در این ماهیان مواد غذایی بصورت چربی در زیر لایه مخاطی رسوبگذاری می‌شود. در ماهی کپور معمولی و ماهی سفید و بیشتر خانواده ماهیان هیچگونه بافت چربی در بین لایه زیر مخاطی و عضلانی مشاهده نشد.

در ماهی کپور معمولی تشخیص محدوده بین روده کوچک و بزرگ حتی از نظر بافتی مشکل است. ساختار پیاز روده و قسمت ابتدایی، میانی و انتهایی روده چندان تفاوتی با هم



سنگفرشی ساده پوشیده شده. چنانچه لایه سنگفرشی ساده موجود نباشد، این لایه را به نام ادواتیس می خوانند که در اطراف حلق و مری، مخرج و انتهای دستگاه گوارشی قرار دارد [۲].

### تشکر و قدرانی

از اداره کل شیلات استان اردبیل و کتابخانه دانشگاه محقق اردبیلی و آزمایشگاه هیستولوژی دانشگاه تبریز که ما را در اجرای این تحقیق یاری کردند کمال قدرانی را بعمل می آوریم.

### منابع

۱- بیلارد، ر.، و دپشی، ژ. (۱۳۸۱)، مروری بر جنین شناسی ماهی، ترجمه عابدی.م. 1381. انتشارات علمی دانشگاه آزاد- مرکز قائم شهر. ۷۵-۷۲ صص.

۲- پوستی، الف.، ادیب مرادی، م. و فضیلی، الف. (۱۳۸۷). بافت شناسی مقایسه ای. انتشارات دانشگاه تهران. ۲۳۴-۲۳۲ صص.

۳- تاکاشیما، اف. و هیبایا، تی. (۱۹۹۵). اطلس بافت شناسی ماهی (اشکال طبیعی و آسیب شناسی). ترجمه ایرج پوستی. ۱۳۷۸. انتشارات دانشگاه تهران. ۱۴۴-۱۳۴ صص.

۴- مجازی امیری، ب. و بحر کاظمی، م. (۱۳۸۳). اطلس بافت شناسی لوله گوارشی ماهی آزاد دریای خزر. انتشارات موسسه فرهنگی انتشاراتی رنگین قلم. ۲۴-۱۸ صص.

۵- هوروات، ل.، تاماس، گ و سیکرو، ک. (۱۹۴۰). پرورش ماهی کپور و سایر ماهیان پرورشی. ترجمه مجید رضا خوش خلق. ۱۳۸۴. انتشارات دانشگاه گیلان. ۷۹-۷۷ صص.

6- Abol Munafi, A. B.; Liem, P. T.; Van, M. V. and Ambak, M. A. (2006). Histological ontogeny

تعداد لنفوسیت ها در میان بافت پوششی روده بیشتر از سایر نقاط دستگاه گوارشی است و لنفوسیت هایی از نوع پلاسماسل ها، گرانولوسیت ها و ماکروفاژها هم در آن وجود دارند [۹]. وجود لنفوسیت ها در بین بافت پوششی دستگاه گوارشی ماهی قزل آلی رنگین کمان گزارش شده [۹]. وظیفه اصلی این سلول ها محافظت از اندام های بدن در برابر ورود عوامل میکروبی و بیماری زا است [۲].

مهمترین یافته ای که در این تحقیق بدست آمد وجود لایه عضلانی مخاطی بین طبقه پارین و لایه زیر مخاطی روده ماهی کپور معمولی بود که در بررسی انجام شده بر روی ماهی قزل آلی رنگین کمان [۹] و کاراسین [۸] مشاهده نشده بود. عضله مخاطی دستجاتی از عضله صاف اند که احتمالاً در حرکت چین های مخاطی روده نقش دارند، و نیز وجود این عضلات ظریف، پارین را از زیر مخاط جدا می نماید و در صورت عدم وجود آن مرز پارین و زیر مخاط به علت ساختمان یکنواخت بافت همبندی آنها کمتر از هم قابل تشخیص می باشد.

در ماهی کپور معمولی هم مثل ماهی قزل آلی رنگین کمان [۹] لایه متراکم دانه دار در لایه زیر مخاط مشاهده نشد.

مانند بسیاری از تحقیقات انجام شده بر روی ماهی سس چسبنده که یک نوع ماهی همه چیزخوار است [۱۸] و ماهی قزل آلی رنگین کمان [۹] روده کپور ماهی معمولی حاوی لایه ماهیچه ای از نوع عضله صاف است که دارای دو طبقه: حلقوی و طولی بود. این عضلات مانند فنری از خارج لوله گوارش را در بر می گرفت، بطوریکه عضلات حلقوی بسیار پیچیده و عضلات طولی این پیچش را کمتر دارا بود. طبقه حلقوی در قسمت درونی ضخیمتر از طبقه طولی است. طبقه عضلانی حلقوی در تنگ کردن و طبقه عضلانی طولی در کوتاه کردن لوله گوارش دخالت دارند [۲].

بر اساس بررسی انجام شده لایه سروزی خارجی ترین لایه گوارش را در ماهیان و دیگر مهره داران تشکیل می دهد، که شامل بافت همبند سست بوده و از یک ردیف سلول پوششی





- 14- De Ruiter, A. J. H.; Hoogeveen, Y.L. and Wendelaar Bonga, S. E. (1985). Ultrastructure of intestinal and gall-bladder epithelium in the teleost *Gasterosteus aculeatus* L., as related to their osmoregulatory function. *Cell Tissue Research*. Vol.240, 191-198 pp.
- 15- Geyikoglu, Fatime. (2004). Histological, histochemical and ultrastructural investigations on the esophagus of Juvenile rainbow trout (*Oncorhynchus mykiss*). *Turk Journal Zool*. Vol.28, 73-82 pp.
- 16- Gisberta, Enric.; Piedrahita, R. H.; Conklin, D. E. (2004). Ontogenetic development of the digestive system in California halibut (*Paralichthys californicus*) with notes on feeding practices. *Journal Aquaculture*. Vol.232, 455-470pp.
- 17- Goff, G. P.; Murray, H. M.; Wright, G. M. (1996). A comparative histological and histochemical study of the post-gastric alimentary canal from three species of pleuronectid, the Atlantic halibut, the yellowtail flounder and the winter flounder. *Journal of Fish Biology*. Vol.48, 187-206 pp.
- 18- Kapoor, B. G. (1957). The digestive tube of an omnivorous Cyprinoid Fish, *Barbus stigma*. *Journal of Ichthyol.*, Vol.3, 48-53 pp.
- 19- Morrison, C. M. and Wright, J. R. (1999). A study of the histology of the digestive tract of the Nile tilapia. *Journal of Fish Biology*. Vol.54, 597-606 pp.
- 20- Scocco, P.; Menghi, G. and Ceccarelli, P. (1997). Histochemical differentiation of glycoconjugates occurring in the tilapia intestine. *Journal of Fish Biology*. Vol.51, 848-857 pp.
- 21- Senol, Nurgül., Çinar, Kenan. (2006). Immunohistochemical localization of cholecystokinin and histamine in gastrointestinal tract in Flower Fish (*Pseudophoxinus antalyae*). *Sdu fen edebiyat fakultesi fen dergisi (E-DERGI)*. Volume1(1-2), 26-34 pp.
- of the digestive system of Marble goby (*Oxyeleotris marmoratus*) Larvae. *Journal of Sustainability Science and Management* Vol 1(2), 79-86 pp.
- 7- AL Abdulhadi, H. A. (2005). Some comparative histological studies on alimentary tract of Tilapia fish (*Tilapia spilurus*) and Sea Bream (*Mylio cuvieri*). *Egyptian Journal of Aquatic research* Vol. 31(1), 387-396 pp.
- 8- Albrecht, M. P.; Ferreira, M. F. N. and Caramaschi, E. P. (2001). Anatomical features and histology of the digestive tract of two related neotropical omnivorous fishes (*Characiformes; Anostomidae*). *Journal of Fish Biology*. Vol.58, 419-430 pp.
- 9- Banan Khojasteh, S. M.; Sheikhzadeh, M. and Azami, A. (2009). Histological, histochemical and ultrastructural study of the intestine of rainbow trout (*Oncorhynchus mykiss*). *Sciences Journal*, Vol.6(11), 1531-1525 pp.
- 10- Carrasson, M.; Grau, A.; Dopazo, L. R. and Crespo, S. (2006). A histological, histochemical and ultrastructural study of the digestive tract of dentex (*Pisces, Sparidae*) *Journal Of Histology and Histopathology*, Vol.21, 579-593 pp.
- 11- Cinar, K. and Senol, N. (2006). Histological and histochemical characterization of the Mucosa of the digestive tract in flower fish (*Pseudophoxinus antalyae*). *Anatomia histologia embryologia*. *Journal of Veterinary Medicine*. Vol.35, Issue3, 147-151 pp.
- 12- Clarke, A. J., Witcomb, D. M. 1979. A study of the histology and morphology of the digestive tract of the common eel (*Anguilla anguilla*). *Journal of fish biology*. 159-170 pp.
- 13- Dai, X.; Shu, M. and Fang, W. (2007). Histological and ultrastructural study of the digestive tract of rice field eel (*Monopterus albus*). *Journal of Applied Ichthyology*. Vol.23, Issue. 2, 177-183 pp.



22- Sis, R. F.; Ives, P. J.; Jones, D. M.; Lewis, D. H.; Haensly, W. E. (2008). The microscopic anatomy of the oesophagus, stomach and intestine of the channel catfish. *Journal of Fish Biology*. Vol.14, Issue 2, 179-186 pp.

23- Suicmez, M.; Ulus, E. (2005). A study of the anatomy, histology and ultrastructure of the digestive tract of *Orthrias angorae* Steindachner, 1897. *Journal Folia biology*. Vol.53, 95-100 pp.

24- Voronina, E. p.(1997). Anatomical and histological traits of the digestive tract of the salmonoidei. *Journal of Ichthyology*. Vol.37, 641-653 pp.