جهت تهیه فایل WORD این مقاله به سایت DaneshResan.com مراجعه نمایید و عنوان مقاله را جستجو کنید
بیش از ۲ میلیون مقاله فارسی در این سایت موجود میباشد

اثر تجویز طولانی مدت کتوکونازول بر هیستومورفومتری بافت بیضه در موش سوری

میرهادی خیاط‌نوری[۱*]، سیداسماعیل صفوی[۲]، حسین اریک‌آغاجی[۳]

چکیده

کتوکنازول داروی ضد قارچ وسیع الطیف با کاربرد وسیع در درمان بیماری‌های قارچی می‌باشد. علاوه بر اثر ضد قارچی، مطالعات نشان داده‌اند که این دارو روی تولید هورمون های استروئیدی از جمله گلوکوکورتیکوئیدها و هورمونهای جنسی اثر مهاری دارد. همچنین مصرف کتوکنازول باعث کاهش غلظت تستوسترون در خون و تغییرات بافتی مختلف در بافت بیضه حیوانات آزمایشگاهی می‌شود. هدف از این مطالعه تعیین اثر تجویز طولانی مدت کتوکنازول بر روی هیستومورفومتری بافت بیضه موش سوری می باشد. در این مطالعه تجربی، از تعداد ۵۰ سر موش سوری نر استفاده شد که در ۵ گروه ۱۰تایی تقسیم شدند. موشهای سوری دوز ۵۰ میلی گرم به ازای هر کیلوگرم وزن بدن از کتوکنازول را روزانه به مدت ۱۵ روز، ۱، ۲ و۳ ماه از راه خوراکی دریافت کردند. یک گروه به عنوان شاهد (نرمال سالین) و ۴ گروه دریافت کننده کتوکنازول بودند. بعد از گذشت زمانهای ذکر شده نمونه بافت بیضه اخذ گردید و پس از تهیه مقاطع بافتی و رنگ آمیزی هماتوکسیلین و ائوزین، از لحاظ پارامترهای هیستومورفومتری شامل: قطر لوله های منی ساز، ضخامت بافت پوششی لوله منی ساز، ضخامت بافت بینابینی و ضخامت کپسول همبندی بیضه مطالعه شد. نتایج نشان داد که قطر لوله های منی ساز، ضخامت بافت بینابینی و ضخامت بافت پوششی لوله منی ساز در روز ۱۵ تغییر غیرمعنی دار و در ماه های اول، دوم و سوم بعد از تجویز دارو نسبت به گروه نرمال تغییر معنی‌دار ($p<۰/۰۵$) نشان می دهد. ضخامت کپسول همبندی بافت بیضه در هیچ یک از گروه ها تغییر معنی‌دار نشان نداد. نتایج بیانگر این مطلب است که تجویز طولانی مدت کتوکنازول باعث تغییر قطر لوله های منی ساز، ضخامت بافت پوششی و ضخامت بافت بینابینی در بافت بیضه موش سوری می شود. این تغییرات احتمالا به دلیل کاهش غلظت سرمی تستوسترون می‌باشد.

واژگان کلیدی: هیستومورفومتری، کتوکونازول، بافت بیضه، موش سوری

مقدمه

عفونتهای قارچی در انسان و حیوانات در سالهای اخیر از نظر شدت و شیوع افزایش چشمگیری داشته‌اند. درمان دارویی بیماریهای قارچی با کشف داروهای

۱- گروه فارماکولوژی، دانشکده دامپزشکی دانشگاه آزاد اسلامی تبریز
۲- گروه بافت شناسی، دانشکده دامپزشکی دانشگاه آزاد اسلامی تبریز
۳- دانشجوی دکتری دامپزشکی، دانشکده دامپزشکی دانشگاه آزاد اسلامی تبریز
*-نویسنده مسئول khayat_nouri@yahoo.com

جهت تهیه فایل WORD این مقاله به سایت DaneshResan.com مراجعه نمایید و عنوان مقاله را جستجو کنید
بیش از ۲ میلیون مقاله فارسی در این سایت موجود میباشد

خوراکی و نسبتا غیر سمی آزولی، دچار تحول شده و فرمولاسیونهای جدیدی از این داروها در دسترس قرار گرفته است. داروهای ضد قارچی که درحال حاضر در دسترس هستند به چند گروه تقسیم می‌شوند. داروهای سیستمیک که به دو صورت خوراکی یا تزریقی برای عفونت‌های سیستمیک و مخاطی- جلدی و داروهای موضعی که برای عفونت‌های مخاطی– جلدی به بکار می‌روند. آزولها یکی از داروهای ضدقارچ موضعی و سیستمیک هستند که از دهه ۱۹۸۰ معرفی شده و تا بحال نقش مهم و فزاینده ای در درمان بیماریهای قارچی ایفا کرده اند. فعالیت ضدقارچی داروهای آزولی نتیجه کاهش سنتز ارگوسترول در غشا قارچها می باشد. این کار توسط مهار آنزیم های سیتوکروم p۴۵۰ قارچی صورت می گیرد. اختصاصی بودن عملکرد داروهای آزولی از این موضوع ناشی می شود که تمایل این داروها به آنزیم های سیتوکروم p۴۵۰ نوع قارچی بیشتر از نوع انسانی است. با این حال مثل سایر داروها، آزولها نیز باعث بروز اثرات جانبی می شوند. کتوکونازول نخستین آزول خوراکی بود که مورد استفاده بالینی قرار گرفت. این دارو از نظر تمایل به مهار آنزیم‌های سیتوکروم p۴۵۰ پستانداران نسبت به داروهای جدیدتر تمایل بیشتری داشته و به عبارت دیگر خاصیت انتخابی بودن این دارو برای p۴۵۰ قارچی کمتر از آزولهای جدید است. این پدیده دوپیامد بدنبال دارد، نخست آنکه مهار آنزیمهای سیتوکروم p۴۵۰ انسان توسط کتوکونازول با بیوسنتز هورمونهای استروئیدی آدرنال وگنادی تداخل می کند و باعث ایجاد آثار آندوکرینی مهم از قبیل ژنیکوماستی، عقیمی و بی‌نظمی‌های قاعدگی می‌شود. دوم آنکه تداخل این دارو با آنزیمهای p۴۵۰ می‌تواند متابولیسم سایر داروها را تغییر داده و باعث افزایش سمیت این عوامل شود. آثار جانبی کتوکونازول تا حدود زیادی وابسته به دوز است (۹و۱۰). از اثرات جانبی این دارو سردرد، سرگیجه، خارش، تهوع، استفراغ، درد شکم، اسهال، یبوست، نفخ شکم، افزایش آنزیمهای کبدی، هپاتوتوکسیسیتی، ژنیکوماستی یا بزرگی پستان در مردان گزارش شده است (۱). مطالعات نشان داده‌اند که این دارو روی تولید هورمونهای استروئیدی از جمله گلوکوکورتیکوئیدها و هورمونهای جنسی اثر مهاری دارد، همچنین مصرف کتوکنازول باعث کاهش مقدار تستوسترون در خون و تغییرات بافتی مختلف در بافت بیضه حیوانات آزمایشگاهی می‌شود (۵، ۷، ۹، ۱۰ و ۱۲).

بیضه به عنوان یک غده ترشحی مختلط مورد بررسی قرار می‌گیرد. بخش درون‌ریز بواسطه ترشح هورمونهایی نظیر تستوسترون، استروژن، اینهیبین توسط سلولهای لیدیک و سرتولی مشخص می شود و بخش برون‌ریز لوله‌های سمینیفر هستند که اسپرماتوزوئید را تولید و آزاد می‌کنند. در هر لوبول بیضوی یک تا چهار لوله منی‌ساز قرار گرفته است و در اپی‌تلیوم لوله‌های منی‌ساز دو نوع سلول مشاهده می‌شود. یکی از سلولها سرتولی و دیگری سلولهای ردهٔ اسپرماتوژنز می‌باشد. سلولهای مذکور در طول پردهٔ بازال مکرراً تقسیم شده و پس از طی مراحل تمایز به اسپرماتوزوئید تبدیل می‌شوند. گامت‌های در حال رشد در فرورفتگی‌های موجود در دیوارهٔ جانبی و رأسی سلولهای سرتولی قرار می‌گیرند و یا به طور کامل توسط این سلولها محصور می‌شوند. سلولهای جنسی به صورت اپی‌تلیوم مطبق در چهار تا هشت لایه در کنار یکدیگر قرار گرفته و ضخامت لوله منی‌ساز را می‌پوشانند. این سلولها به تدریج از قاعده لوله‌ها به طرف حفره میانی تمایز یافته و تکثیر آنها باعث رانده شدن سلولها به حفره داخلی لوله می‌شوند. مراحل مختلف فرایند تمایز سلولهای زایا در لوله‌های منی‌ساز اصطلاحاً اسپرماتوژنز نامیده می‌شود (٦). عوامل زیادی بر روی اسپرماتوژنز تاثیر می گذارند که می توان به عوامل هورمونی و عوامل فیزیکی اشاره نمود. بعضی از این هورمونها عبارتند از تستوسترون، هورمون لوتئینه (LH)، هورمون محرک فولیکولی (FSH)، استروژنها و هورمون رشد می باشد. هورمون

جهت تهیه فایل WORD این مقاله به سایت DaneshResan.com مراجعه نمایید و عنوان مقاله را جستجو کنید
بیش از ۲ میلیون مقاله فارسی در این سایت موجود میباشد

تستوسترون که توسط سلولهای لیدیگ واقع در فضای میان بافتی لوله های منی ساز ترشح می شود برای رشد و تقسیم سلولهای ژرمینال که اولین مرحله در تشکیل اسپرماتوزوئید است، ضروری می باشد. هورمون لوتئینه (LH) که توسط غده هیپوفیز قدامی ترشح می شود، سلولهای لیدیگ را تحریک و وادار به ترشح تستسترون می کند. این هورمون باعث فعال شدن واکنش های سنتز کلسترول از ریشه استات و تبدیل شدن کلسترول به ۲- آلفا هیدروکسی کلسترول می گردد که هر دو واکنش از مراحل مهم در سنتز استروئیدها (پروژسترون و تستسترون) هستند. هورمون LH موجب القای سنتز آنزیم های مهم سنتز استروئیدها از جمله ۳ بتا هیدروکسی استروئید دهیدروژناز، C17-20 لیاز و ۵ آلفا ردوکتاز می گردد. با وجود این، اثر اصلی هورمون LH در مراحل اول سنتز تستوسترون یعنی در واکنش تبدیل شدن کلسترول به پرگننولون بروز می نماید. هورمون محرک فولیکولی (FSH) که توسط غده هیپوفیز قدامی ترشح می شود، بر روی سلولهای سرتولی اثر کرده، سبب تحریک آدنیلات سیکلاز و در نهایت افزایش cAMP می گردد. این هورمون همچنین سبب پیشبرد ساخت و ترشح پروتئین متصل شونده به آندروژن (ABP) می شود. بدون وجود این تحریک تبدیل اسپرماتیدها به اسپرماتوزوئید امکان پذیر نمی باشد (۳). استروژنها توسط سلولهای سرتولی پس از تحریک شدن توسط هورمون FSH از تستوسترون تشکیل می شوند و احتمالا برای روند اسپرماتوزوئید شدن ضروری هستند. هورمون رشد نیز برای کنترل اعمال متابولیک بیضه ها لازم است. هورمون رشد به طور اختصاصی موجب پیشبرد تقسیمات اولیه در اسپرماتوژنز می‌شود و در غیاب آن مثلا در کوتوله‌های هیپوفیزی، اسپرماتوژنز شدیدا کاهش می یابد (۲). تمام جنبه های فیزیولوژی تولید مثل دام نر محتاج تحریک هورمونی گونادوتروپین‌های هیپوفیزی یعنی هورمون لوتئینه کننده و هورمون محرک فولیکولی می باشد که این هورمونها نیز به وسیله هورمون آزاد کننده گونادوتروپین (GnRH) از هیپوتالاموس ترشح می شود. علاوه بر هورمونهای فوق سایر هورمونهای هیپوفیز شامل پرولاکتین و هورمون محرک تیروئید (TSH) در پشتیبانی از فعالیت بیضه نقش ثانویه دارند (۸). تغییرات عمده‌ای که در بافت بیضه و روند اسپرماتوژنز متعاقب مصرف کتوکنازول صورت می‌گیرد عمدتاً بواسطه کاهش میزان تستوسترون می‌باشد (۱۳). آزولها با مهار سنتز آنزیم استرول ۱۴- آلفا دمتیلاز، از تولید ارگوسترول غشایی ضروری در ساختار غشاء سطحی قارچها و مخمرها ممانعت می کنند. مشخص گردیده که سکانس DNA آنزیم فوق در بسیاری از قارچها و مخمرها شبیه سکانس آن در موش صحرایی، خوک و انسان است. این آنزیم در پستانداران لانوسترول را به استرولهای فعال‌کننده میوز (MAS) تبدیل می‌کند. اخیراً مشخص شده که MAS، رشد و نمو سلولهای زایا را در حیوان نر و ماده تعدیل می‌کند. در موش صحرایی ظهور آنزیم استرول ۱۴- آلفا دمتیلاز در اسپرماتیدهای پیش میوزی می‌باشد و عمدتاً در مرحله نمو اسپرماتیدها ظاهر می‌شود. در بیضهٔ موشهای صحرایی بالغ مقادیر بسیار فراوانی از MAS یافت می شود (۱۳). آنزیم دیگری که تحت تأثیر ترکیبات آزولی قرار می‌گیرد، آروماتاز می‌باشد. آروماتاز به طور برگشت پذیر می تواند بوسیله ترکیبات آزول مهار شود. آروماتاز یکی از آنزیمهای شرکت کننده در روند استروئیدوژنز می باشد و دمتیلاسیون اکسیداتیو استرولها را تسهیل می کند. آنزیم آروماتاز با دمتیله کردن C۱۰ به طور اختصاصی باعث سنتز آندروستن دیون و تستوسترون می شود (۱۳). بنابراین با توجه به اثر کتوکنازول بر روی سنتز هورمونها بخصوص تستوسترون (۹و۱۰)، و نقش این هورمون در روند اسپرماتوژنز (۲)، و از طرف دیگر با توجه به اینکه هیچگونه تحقیقی در داخل و خارج از کشور مبنی بر اثر تجویز طولانی مدت کتوکنازول بر روی هیستومورفومتری بیضه وجود ندارد، هدف از این

مطالعه تعیین اثر تجویز طولانی مدت کتوکنازول بر روی هیستومورفومتری بافت بیضه موش سوری نر می باشد.

مواد و روش کار

برای انجام این مطالعه تجربی از تعداد ۵۰ سر موش سوری نر نژاد NMRI با وزن ۳۰-۲۵ گرم استفاده گردید. شرایط نگهداری و تغذیه تمام حیوانات یکسان بود. این حیوانات توسط پلیت تغذیه شده و آب مصرفی آنها از آب شیر معمولی تأمین گردید. موش ها در درجه حرارت ۲±۲۲ درجه سانتی‌گراد و تحت شرایط ۱۲ ساعت روشنایی و ۱۲ ساعت تاریکی نگهداری شدند. این موشها در ۵ گروه ۱۰تایی تقسیم شدند. موش های سوری دوز ۵۰ میلی گرم بر کیلوگرم وزن بدن از کتوکنازول را روزانه به مدت ۱۵ روز، ۱، ۲ و۳ ماه از راه خوراکی (گاواژ) دریافت کردند. به طوری که یک گروه کنترل (نرمال سالین) و ٤ گروه دریافت کننده کتوکنازول بودند. بعد از گذشت زمانهای ذکر شده نمونه بافت بیضه اخذ و پس از تهیه مقاطع بافتی و رنگ آمیزی هماتوکسیلین- ائوزین، از لحاظ پارامترهای هیستومورفومتریک مطالعه شد. برای ارزیابی مورفومتری در مقطع بافت بیضه، چهار پارامتر قطر لوله های منی ساز، ضخامت بافت پوششی لوله منی ساز، ضخامت بافت بینابینی و ضخامت کپسول همبندی بیضه مطالعه گردید. برای این منظور از عدسی چشمی مدرج ۱۰x مدل نیکون استفاده شد. این عدسی از ۱۰ قسمت بزرگ که هر قسمت نیز خود به ده قسمت تقسیم شده، تشکیل شده است. بوسیله این عدسی می‌توان قسمتهای مورد نظر را اندازه گیری نمود. سپس عدد حاصله در ضرایب مخصوصی که برای هر عدسی شیء مورد استفاده متفاوت می‌باشد، ضرب کرده و اندازه نهایی برحسب میکرومتر بدست می‌آید. بعد از انجام آزمایشات داده‌ها به صورت میانگین± خطای معیار بیان شده و جهت آنالیز داده‌ها از آنالیز واریانس یک طرفه و به دنبال آن تست‌های مقایسه چندگانه توکی استفاده گردید، مقدار $p<۰/۰۵$ برای تعیین سطح معنی دار بودن بین گروه ها در نظر گرفته شد.

نتایج

در مطالعه بافت شناسی بیضه موش‌های سوری گروه کنترل مشخص گردید که بیضه از خارج توسط کپسول همبندی متراکم احاطه شده و یک لایه سلول‌های سنگفرشی ساده در اطراف آن وجود دارد. در زیر اپی‌تلیوم، بافت همبند از نوع سست قرار داشته که بلافاصله با بافت همبند رشته‌ای سپید پرده امتداد می‌یابد. در وسط و در عمق سپید پرده مقاطع عروق خونی بخصوص وریدهای متسع و پر از خون مشاهده می‌شود. اغلب در نواحی که کپسول همبندی ایجاد تیغه‌های همبندی می‌کند، در عمق کپسول مقاطع سرخرگها نیز مشاهده می‌شود. در بافت همبند کپسول بیضه، رشته‌های کلاژن نوع یک، فیبروسیت‌ها با هسته‌های کشیده و تیره، فیبروبلاست‌ها با هسته‌های روشن گرد و بیضی شکل و همچنین سلولهای عضلانی صاف که در عمق کپسول بیضه پراکنده‌اند، دیده می‌شود. در داخل بافت بیضه، لوله‌های منی ساز بخش عمدهٔ پارانشیم بیضه را احاطه نموده و بافت بینابینی ما بین لوله‌ها به صورت تیغه‌های همبندی باریک مشاهده می‌شود (شکلهای شماره ۱و ۲). مطالعه بافت شناسی بیضه در روز پانزده پس از تجویز دارو نشان داد که قطر لوله‌های منی‌ساز، ضخامت اپی تلیوم لوله منی ساز و فضای بافت همبند بینابینی و همچنین ضخامت کپسول همبندی بیضه و تعداد سلولهای زایا در مقایسه با گروه شاهد تفاوت چندانی نشان نمی دهد و در داخل لوله‌های منی‌ساز تجمع اسپرمها دیده می‌شود (شکل شماره ۳). مطالعه بافت شناسی بیضه در روز سی پس از تجویز دارو نشان داد که قطر لوله‌های منی‌ساز و ضخامت اپی تلیوم لوله های منی ساز کاهش یافته و از تعداد سلولهای زایا کاسته می‌شود. در داخل تعداد محدودی از لوله‌های منی‌ساز، اسپرمها دیده می‌شوند.

بافت همبند بینابینی رفته رفته توسعه می‌یابد، ولی کپسول همبندی بیضه تغییر نیافته است (شکل شماره ٤). مطالعه بافت بیضه در روز شصت پس از تجویز کتوکنازول نشان داد که قطر لوله‌های منی‌ساز بطور چشم‌گیری کاهش یافته و فضای بین لوله‌ها (بافت بینابینی) از وسعت زیادی برخوردار است. در لوله‌های منی‌ساز اپی‌تلیوم زایگر ضخامت بسیار کمی داشته و در برخی لوله‌ها، سری سلولهای اسپرماتوژنز کاملا تحلیل رفته و به تعداد اندکی دیده می‌شود. در تعداد کمی از لوله‌های منی‌ساز لایه‌های سلولی اپی‌تلیوم زایگر مشاهده می‌شود و نیز تعداد کمی سلولهای اسپرماتوزوئید با تاژکهای بلند مشاهده می‌شود. ولی به طور واضح بیشتر رده‌های سلولهای اسپرماتوژنز موجود نمی‌باشد. در داخل بافت بینابینی عروق خونی در سطح وسیعی مشاهده می‌شود که علاوه بر مویرگها به صورت وریدچه‌ها و شریانچه‌ها دیده می‌شود. ضخامت کپسول بیضه تغییری نشان نمی‌دهد (تصویر ٥). در روز نود پس از تجویز داروها مطالعه بافت شناسی بیضه نشان داد که قطر لوله‌های منی‌ساز و ضخامت و تعداد سلولهای اپی‌تلیوم زایگر شدیدا کاهش یافته‌اند. البته هنوز در برخی لوله‌ها به صورت محدود سلولهای رده اسپرماتوژنز مشاهده می‌شود و برخی حاوی سلولهای اسپرماتوزوئید هستند. بافت بینابینی گسترش فوق‌العاده زیادی یافته و اغلب در داخل بافت انتشار مایع پلاسمایی به صورت ادم بافتی به رنگ صورتی یکنواخت دیده می‌شود. در برخی از لوله‌های منی‌ساز تمام سلولهای اسپرماتوژنز حذف شده و تنها تعداد محدودی اسپرماتوگونی مشاهده می‌شود. کپسول بیضه در مقایسه با گروه‌های قبل تفاوتی نشان نمی دهد (تصاویر ٦و٧و٨). در تمامی تصاویر، شماره های ۱، ۲ و ۳ به ترتیب مربوط به ضخامت کپسول همبندی، ضخامت اپی تلیوم لوله منی ساز و ضخامت بافت بینابینی می‌باشد.

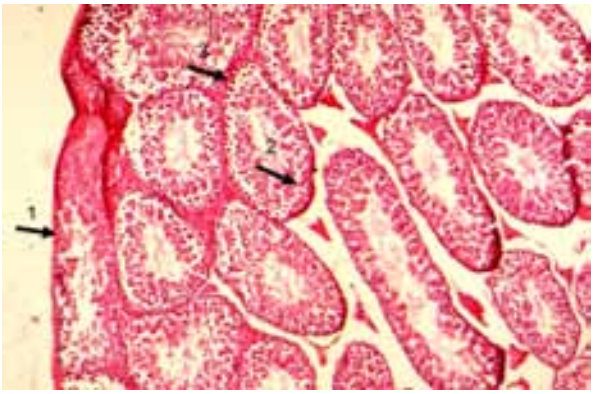

شکل شماره ۱- مقطع بافتی لوله های منی ساز و کپسول همبندی در بیضه موش سوری گروه شاهد (رنگ آمیزی هماتوکسیلین – ائوزین، درشت نمایی x۴۰). شماره های ۱، ۲ و ۳ به ترتیب مربوط به ضخامت کپسول همبندی، ضخامت اپی تلیوم لوله منی ساز و ضخامت بافت بینابینی می باشد.

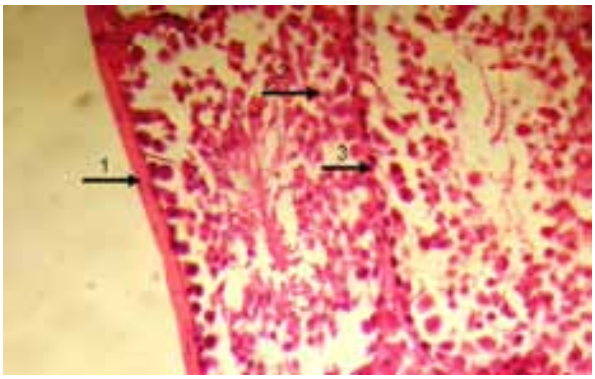

شکل شماره ۲- مقطع بافتی لوله های منی ساز و کپسول همبندی در بیضه موش سوری گروه شاهد (رنگ آمیزی هماتوکسیلین – ائوزین، درشت نمایی x۱۰۰). شماره های ۱، ۲ و ۳ به ترتیب مربوط به ضخامت کپسول همبندی، ضخامت اپی تلیوم لوله منی ساز و ضخامت بافت بینابینی می باشد.

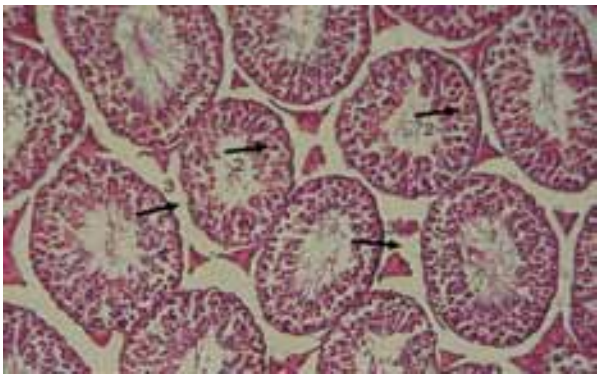

شکل شماره ۳- مقطع بافتی لوله های منی ساز در بیضه موش سوری ۱۵ روز بعد از تجویز کتوکنازول (رنگ آمیزی هماتوکسیلین – ائوزین، درشت نمایی x۴۰). شماره های ۲ و ۳ به ترتیب مربوط به ضخامت اپی تلیوم لوله منی ساز و ضخامت بافت بینابینی می باشد.

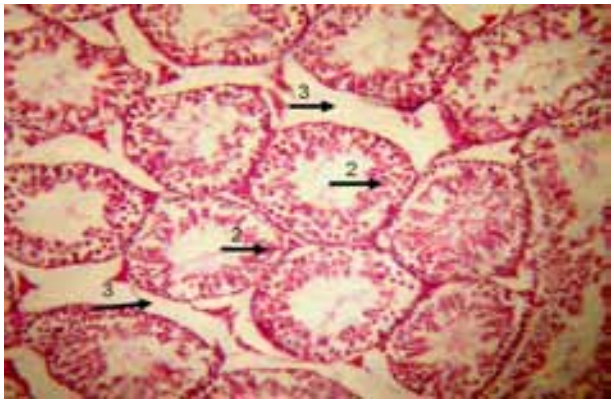

شکل شماره ۴- مقطع بافتی لوله های منی ساز در بیضه موش سوری ۳۰ روز بعد از تجویز کتوکنازول (رنگ آمیزی هماتوکسیلین ائوزین، درشت نمایی x۴۰). شماره های ۲ و ۳ به ترتیب مربوط به ضخامت اپی تلیوم لوله منی ساز و ضخامت بافت بینابینی می باشد.

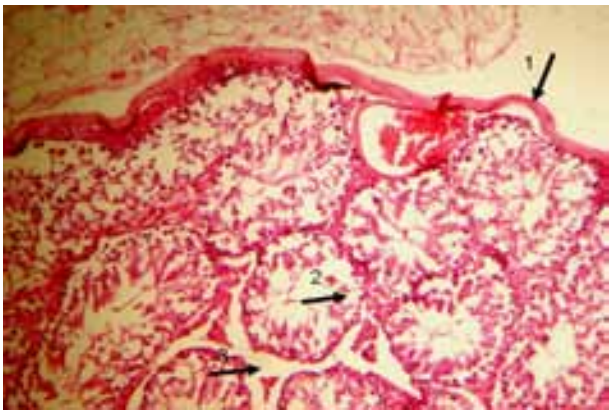

شکل شماره ۵- مقاطع بافتی لوله های منی ساز و کپسول همبندی در بیضه موش سوری ۶۰ روز بعد از تجویز کتوکنازول (رنگ آمیزی هماتوکسیلین – ائوزین، درشت نمایی x۴۰). شماره های ۱، ۲ و ۳ به ترتیب مربوط به ضخامت کپسول همبندی، ضخامت اپی تلیوم لوله منی ساز و ضخامت بافت بینابینی می باشد.

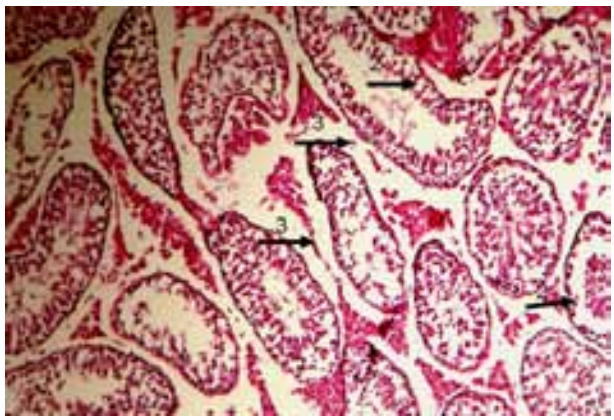

شکل شماره ۶- مقاطع بافتی لوله های منی ساز در بیضه موش سوری ۹۰ روز بعد از تجویز کتوکنازول. (رنگ آمیزی هماتوکسیلین- ائوزین درشت نمایی x۴۰). شماره های ۲ و ۳ به ترتیب مربوط به ضخامت اپی تلیوم لوله منی ساز و ضخامت بافت بینابینی می باشد.

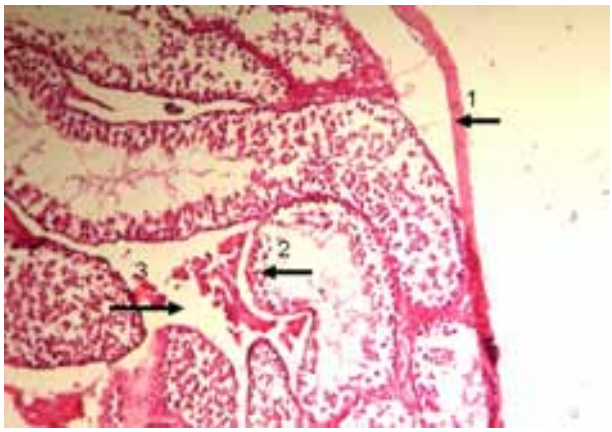

شکل شماره ۷ - مقاطع بافتی لوله های منی ساز و کپسول همبندی در بیضه موش سوری ۹۰ روز بعد از تجویز کتوکنازول. (رنگ آمیزی هماتوکسین – ائوزین درشت نمایی x۴۰). شماره‌های ۱، ۲ و ۳ به ترتیب مربوط به ضخامت کپسول همبندی، ضخامت اپی تلیوم لوله منی ساز و ضخامت بافت بینابینی می باشد.

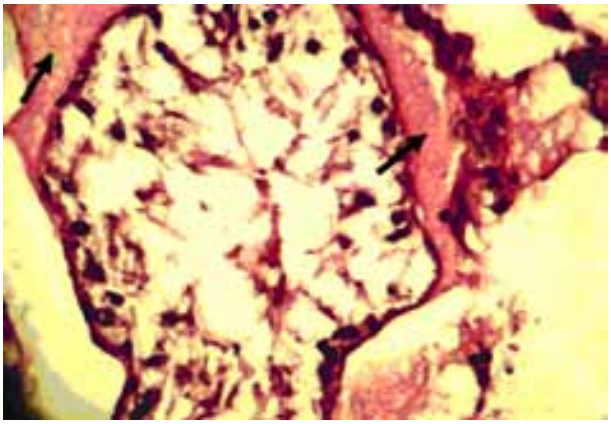

شکل شماره ۸- مقطع لوله منی ساز در بافت بیضه موش سوری ۹۰ روز بعد از تجویز کتوکنازول. مایع اکسودای فیبرینی در اطراف لوله منی ساز مشاهده می شود (↑) (رنگ آمیزی هماتوکسیلین – ائوزین، درشت نمایی x۴۰۰).

آنالیز آماری جهت مقایسه قطر لوله منی ساز و ضخامت اپی تلیوم لوله منی ساز در گروه های مختلف نشان داد که در روز ۱۵ پس از تجویز دارو، قطر لوله منی ساز و ضخامت اپی تلیوم لوله منی ساز در مقایسه با گروه کنترل تغییر معنی دار نشان نداد ولی در روزهای ۳۰، ۶۰ و ۹۰ پس از تجویز دارو قطر لوله منی ساز و

ضخامت اپی تلیوم لوله منی ساز در مقایسه با بیضه گروه کنترل کاهش معنی دار (p<۰/۰۵) نشان داد. آنالیز آماری جهت مقایسه ضخامت بافت بینابینی در گروه‌های مختلف نشان داد که در روز ۱۵ پس از تجویز دارو، ضخامت بافت بینابینی در مقایسه با گروه کنترل تغییر معنی‌دار نشان نداد ولی در روزهای ۳۰، ۶۰ و ۹۰ پس از تجویز دارو ضخامت بافت بینابینی در مقایسه با بیضه گروه کنترل افزایش معنی دار (p<۰/۰۵) نشان داد. ضخامت کپسول همبندی در هیچ یک از گروه ها تغییر معنی‌دار نشان نداد (جدول شماره ۱).

بحث

کتوکنازول به عنوان یک داروی ضد قارچ وسیع الطیف در درمان قارچهای سطحی و سیتمیک مورد استفاده قرار می‌گیرد. همچنین کتوکنازول به عنوان یک داروی ضد سرطان در درمان سرطان پیشرفته پروستات استفاده می‌شود. مطالعات نشان می‌دهد که مصرف کتوکنازول، اثرات سوء بر روی دستگاه تناسلی نر در انسان و حیوانات دارد. این اثرات با کاهش وزن بیضه‌ها و اپی دیدیم و کاهش میزان تستوسترون سرم مشخص می‌گردد. همچنین مصرف کتوکنازول موجب بروز ضایعات هیستوپاتولوژیک در بیضه همانند دژنراسیون لوله‌های منی ساز و کاهش سلولهای زایا می‌شود (۵). در مطالعه حاضر، مصرف طولانی مدت کتوکنازول موجب کاهش قطر لوله‌های منی ساز و کاهش تعداد سلولهای زایا در موشهای سوری گردید. Santen و همکاران (۱۹۸۳) نشان دادند که کتوکنازول باعث مهار آنزیم C۱۷-۲۰ لیاز نیز می‌شود که در نتیجه باعث ممانعت از تبدیل ۱۷- آلفا هیدروکسی پروژسترون به آندروستن دیون می‌شود (۱۱). اثر مهاری کتوکنازول روی ترشح تستسترون ممکن است بواسطه اثرات مهاری رادیکالهای آزاد (Ros) روی آنزیمهای استروئیدی بافت بیضه باشد. کتوکنازول آسیب‌های اکسیداتیو مشخص در لیپیدهای بیضه و تغییراتی در میزان آنتی اکسیدانهای طبیعی مثل کاتالازها و سوپر اکسید دسموتازها ایجاد می‌کند. مصرف برخی از آنتی اکسیدانها مانند عصاره گیاه ژنتینا، آسیب‌های حاصل از مصرف کتوکنازول بر روی بافت بیضه را کاهش می‌دهد(۵).

جدول شماره ۱- مقایسه میانگین پارامترهای هیستومورفومتریک پس از تجویز خوراکی کتوکنازول (۵۰ میلی گرم بر کیلوگرم) در روزهای مختلف (بر حسب میکرومتر).

پارامتر / گروه‌ها	قطر لوله منی ساز	ضخامت اپی تلیوم لوله منی ساز	ضخامت بافت بینابینی	ضخامت کپسول همبندی
کنترل	۱۶۷/۶۶ ± ۴/۰۸	۵۹/۹۲ ± ۱/۴۴	۱۷/۸۵ ± ۲/۳۶	۲۱/۰۳ ± ۱/۶۵
۱۵ روز بعد از تجویز دارو	۱۶۹/۵۷ ± ۳/۷	۶۱/۲ ± ۱/۲۷	۱۵/۳ ± ۱/۹۸	۲۳/۵۸ ± ۱/۴۲
۳۰ روز بعد از تجویز دارو	** ۱۴۷/۵۴ ± ۴/۱۳	*** ۴۸/۷۶ ± ۱/۵۵	* ۲۸/۸۱ ± ۲/۲۸	۲۵/۱۸ ± ۲/۰۱
۶۰ روز بعد از تجویز دارو	*** ۱۱۳/۱۵ ± ۳/۶۶	*** ۲۴/۸۶ ± ۱/۱۵	*** ۴۴/۶۲ ± ۳/۶۳	۲۴/۲۲ ± ۱/۷۳
۹۰ روز بعد از تجویز دارو	*** ۹۱/۴۸ ± ۳/۸۹	*** ۱۷/۲۱ ± ۲/۱۹	*** ۶۹/۸ ± ۵/۴	۲۳/۹ ± ۱/۵۱

*: (p<۰/۰۵) در مقایسه با گروه کنترل در هر ستون است.

**: (p<۰/۰۱) در مقایسه با گروه کنترل در هر ستون است.

***: (p<۰/۰۰۱) در مقایسه با گروه کنترل در هر ستون است.

در یک بررسی انجام شده مصرف کتوکنازول با دوز (mg/kg ۳۰-۱۰) در طی ۲٤ ساعت موجب کاهش شدید غلظت تستوسترون سرم شد، بدون اینکه میزان LH و FSH تغییری کرده باشد (٤). کتوکنازول ممکن است حساسیت هیپوفیزی- هیپوتالاموسی را به کنترل فیدبکی تستوسترون روی ترشح LH کاهش دهد (۵).

در مطالعه حاضر قطر لوله های منی ساز، ضخامت اپی تلیوم لوله‌های منی‌ساز، ضخامت بافت همبند بینابینی و ضخامت کپسول همبندی بافت بیضه به عنوان شاخص‌های هیستومورفومتریک بیضه، که بیانگر روند فعالیت بافت بیضه می باشد، مورد ارزیابی قرار گرفت. نتایج بیانگر تغییر شاخص های فوق در بیضه موشهای تحت درمان با کتوکنازول در روزهای ۳۰، ٦۰ و۹۰ بود. در مطالعه انجام شده توسط Amin (۲۰۰۸)، مصرف کتوکنازول با دوز ۱۰۰ میلی گرم به صورت تزریقی و به مدت ۵ روز در موشهای صحرایی بالغ علاوه بر کاهش معنی دار وزن بیضه و اپی دیدیم موجب کاهش تعداد و درصد تحریک اسپرمها گردید. همچنین آتروفی لوله‌های منی ساز و کاهش سلولهای زایا نیز در گروه‌های تحت درمان با کتوکنازول مشاهده گردید (۵). که این نتایج تائید کننده نتایج حاصله از تحقیقات انجام شده در این خصوص می‌باشد. در مطالعه صورت گرفته توسط Vickery و همکاران (۱۹۸۵)، مصرف خوراکی کتوکنازول در موشهای نر بالغ با دوز۲۵۰-۲۰۰ میلی گرم و در میمون با دوز ۱۰۰-۸۵ میلی گرم موجب کاهش تعداد اسپرم و کاهش تحرک اسپرم در این حیوانات گردید (۱۲). در انسان نیز مصرف کتوکنازول با دوز ۸۰۰-۱۲۰ میلی‌گرم در روز به طور موقت سنتز تستوسترون و پاسخ غده فوق کلیوی به کورتیکوتروپین را مهار می‌کند. در این افراد اولیگواسپرمی (کاهش اسپرم) و آزو اسپرمی (فقدان اسپرم) پس از مصرف طولانی مدت کتوکنازول دیده می‌شود. همچنین ناتوانی و کاهش میل جنسی اغلب در این افراد دیده می‌شود (۷).

به‌طور خلاصه نتایج این مطالعه نشان داد که تجویز طولانی مدت کتوکنازول باعث کاهش قطر لوله منی ساز و ضخامت اپی تلیوم لوله منی ساز و افزایش ضخامت بافت بینابینی بیضه و کاهش اسپرماتوژنز در بافت بیضه موش سوری می شود. این کاهش در مقدار قطر لوله منی ساز و ضخامت اپی تلیوم لوله منی ساز احتمالاً از طریق کاهش غلظت سرمی تستوسترون می‌باشد. البته اثر این دارو در روند اسپرماتوژنز و ناباروری انسان و حیوانات دیگر نیاز به مطالعات بیشتر دارد.

منابع

۱- خدام، ر. (۱۳۸٤): راهنمای کاربرد داروهای ژنریک ایران، چاپ دوم، انتشارات دیباج، صفحات: ٤٤٤-٤٤۳.

۲- شادان، ف. و صدیقی ا. (۱۳۸۱): فیزیولوژی پزشکی، (ترجمه)، تالیف: گایتون ا، چاپ اول، جلد دوم، تهران، انتشارات چهر، صفحات: ۱۵۰٦-۱٤۸۸.

۳- ملک‌نیا، ن. و شهبازی، پ. (۱۳۸۱): بیوشیمی عمومی، جلد دوم، انتشارات دانشگاه تهران، فصل سیزدهم، صفحات: ٤٦۰-٤۳۳، فصل شانزدهم، صفحات: ۵٤۰-٤۹۷، فصل هفدهم، صفحات: ۵۷۸-۵٤۱.

4- Adams, M., Meyer, E. and Cicero, T. (1998): Imidazoles suppres rat testosterone secration and testicular interstitial fluid invivo. Biology of reproduction, 59: 248-254.

5- Amin, A. (2008): Ketoconazol-induced testicular damage in rats reduced by gentian extract. Experimental and Toxicologic Pathology, 59: 377-384.

6- Dellman, H.D. and Eurell, J. (1998): Textbook of veterinary histology, Fifth Edition, Williams and Wilkins, pp: 228-233.

7- Donet, A., Graybill, J., Craven, P., Galgiani, J. and Dismukes, W. (1984): High-dose ketoconazole therapy and adrenal and testicular function in humans. Arch intern med, 144(11): 2150-2153.

8- Hafez, B. and Hafez, E.S.E. (2000): Reproduction in farm animals, 7th Edition, Lippincott Williams and Wilkins, pp: 12-20.

9- Papich, M.G., Heit, M.C. and Riviere, J.E. Antifungal and Antiviral drugs. In: Adams, H.R. (2001): Veterinary pharmacology and therapeutics. 8th edition. Iowa State University Rress / Ames. pp: 918-932.

10- Rang, H.P., Dale, M.M., Ritter, J.M. and Moore, P.K. (2003): Pharmacology. Fifth Edition, Churchill Livingstone International Edition. pp: 666-671.

11- Santen, R., Bossche, H. and Symoens, J. (1983): Site of action of low dose ketoconazole on androgen biosynthesis in men. J Clin Endocrinol Metabol, 57: 732-736.

12- Vickery, B.H., Burns, J., Zaneveld, L. and Goodpasture, J. (1985): Orally administered ketoconazole rapidly appears in seminal plasma and suppresses sperm motility. Advaces in Conterception. 1(4): 324-330.

13- Zarn, A., Braschweiler, J. and Schlatter, R. (2003): Azole fungicides affect mammalian steroidogenesis by inhibiting sterol 14-a-demethylase and aromatas. Environmental Health Perspectives, 111: 255-261.