

تشخیص سریع بیماری مارک در ماکیان با استفاده از PCR

مهران نصیری^{۱*}، رجبعلی صدرخانلو^۲، ایرج سهرابی حقدوست^۳، علیرضا طالبی^۴

چکیده

هدف از انجام این مطالعه، بررسی کارآئی یک روش سریع PCR جهت تشخیص طیور آلوده به بیماری مارک که قبلاً مثبت بودن آلودگی آنها با استفاده از بررسی های هیستوپاتولوژیک محرز شده، میباشد که مبنای این تکنیک بر اساس شناسائی یک قسمت از ژنوم ویروس بنام قطعات ژنی تیامیدین کیناز، از باز ۵۹۷ تا ۸۰۷ را که توانائی شناسائی مستقیم MDV در سلولهای کلیه و سایر بافتهای ماکیان آلوده به این ویروس را ممکن میسازد، استوار است. طی این مطالعه ۱۲۶۸۷ قطعه طیور گوشتی کشتار شده در کشتارگاه صنعتی طیور ارومیه مورد بررسی کالبدگشائی قرار گرفتند. پس از بررسی لاشه های طیور در ۸ مورد از آنها ضایعات بیماری مارک، شامل ندولهای مشخص لنفونیدی جلدی و احشائی ناشی از لنفوپرولیفراسیون بیماری مارک مشاهده گردید که جهت مطالعات میکروسکوپییک ضایعات، از این تعداد نمونه برداری به عمل آمد. پس از تهیه اسلاید و رنگ آمیزی هماتوکسیلین-ئوزین، نمونه های مثبت بدست آمده از لاشه های مبتلا به بیماری مارک، جهت بررسی با PCR با روش بررسی ژن تیامیدین کیناز مورد استفاده قرار گرفتند. در این مطالعه نمونه هایی از سلولهای بورس فابریسیوس، پر و کلیه طیور مشکوک استفاده گردید. این روش دارای سرعت بسیار بالائی بوده و برای این تکنیک نیم ساعت برای تهیه نمونه، ۳ ساعت جهت انجام PCR و ۱ ساعت برای الکتروفورز زمان صرف شد. پس از بررسی از ۸ نمونه PCR شده، تعداد ۷ نمونه مثبت و یک نمونه به همراه نمونه شاهد منفی شناسائی گردید. نتایج بدست آمده نشان میدهند که از آزمایشهای هیستوپاتولوژیک و PCR با یکدیگر همخوانی کامل داشته اند.

واژگان کلیدی: بیماری مارک، PCR، هیستوپاتولوژی، تیامیدین کیناز، لنفوپرولیفراسیون.

مقدمه

بیماری مارک (Marek's disease) به عنوان یکی

۱- گروه پاتوبیولوژی دانشکده دامپزشکی دانشگاه آزاد اسلامی واحد ارومیه

۲- گروه بافت شناسی دانشکده دامپزشکی دانشگاه ارومیه.

۳- گروه پاتولوژی دانشکده تخصصی دامپزشکی دانشگاه آزاد اسلامی واحد علوم و تحقیقات تهران.

۴- گروه بیماریهای طیور دانشکده دامپزشکی دانشگاه ارومیه.

*-نویسنده مسئول mehrranassirt@yahoo.com

از بیماریهای مهم ویروسی لنفوپرولیفراتیو پرندگان می باشد که بدلیل سیر کند و زمان بر ظهور ضایعات ناشی از این بیماری، تشخیص اولیه زود هنگام آلودگی به ویروس عامل، میتواند در پیشگیری از خسارت آن مؤثر واقع شود. عامل این بیماری یک هرپس ویروس است که باعث بروز ضایعات لنفوپرولیفراتیو در طیور مبتلا می گردد (۱۰). عمدتاً تمامی نژادهای طیور که

می‌گیرد (۴).

ایمن سازی جوجه‌ها بر علیه این بیماری نیز از طریق استفاده از ویروس تخفیف حدت یافته آن امکان پذیر است.

دو دسته دیگر از هرپس ویروسهای غیر پاتوژن نیز از بوقلمون و ماکیان جدا سازی شده که بطور نسبی در گروه MDV (Marek's disease virus) قرار می‌گیرند. به ویروسهای غیر پاتوژن جدا شده از ماکیان، فرم غیر انکوژنیک (Nononcogenic) یا سروتیپ MDV۲ گفته می‌شود. همچنین به هرپس ویروس جدا شده از بوقلمون (HVT(Herpesvirus of Turkey)) اطلاق می‌گردد. با اینکه این ویروسها کاملاً از ویروس انکوژنیک MDV متمایز هستند، ولی برای ایمن سازی جوجه‌ها بر علیه MD مورد استفاده قرار می‌گیرند (۴).

به طور کلی سه سروتیپ برای این بیماری شناسائی شده است که شامل: سروتیپ ۱ انکوژنیک بیماری مارک، سروتیپ ۲ غیرانکوژنیک بیماری مارک و سروتیپ ۳ که ویروس مارک بوقلمون یا همان HVT می‌باشد (۳).

مواد و روش کار

به منظور مطالعه ضایعات هیستوپاتولوژیک بیماری مارک در گله‌های طیور گوشتی کشتار شده در کشتارگاه طیور شهرستان ارومیه، پس از کشتار در محل اولیه بازدید لاشه‌ها، از بین تعداد ۱۲۶۸۷ قطعه از این طیور که طی چندین بار حضور در کشتارگاه بصورت تصادفی انتخاب و مورد بازرسی قرار گرفتند، ضایعات مورد نظر شامل: تغییر در اعصاب و شبکه‌های محیطی از جمله درگیری شبکه‌های سلیاک، مزانتریک قدامی، براکیال و شبکه‌های سیاتیک، عصب ریماک و عصب بزرگتر اسپلینیک و اعصاب واگ ناحیه گردنی (اعصاب محیطی درگیر بوسیله از دست دادن خطوط عرضی، تغییر رنگ خاکستری یا زرد و در برخی اوقات ظاهر ادماتوز مشخص می‌شوند و افزایش حجم کانونی یا

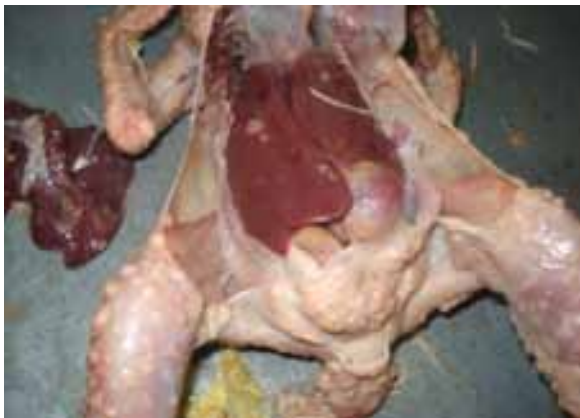جهد مقاصد پرورشی مورد استفاده قرار می‌گیرند نسبت به این بیماری حساس هستند (۸). معمولاً حتی پس از استفاده از واکسیناسیون نیز آلودگی در گله ممکن است خسارات قابل توجهی را ایجاد نماید. عموماً تشخیص بیماری مارک بر مبنای علائم کلینیکی و تغییرات پاتولوژیک صورت می‌گیرد، اما استفاده از روشهای اختصاصی جهت کنترل و تشخیص علائم اولیه شیوع بیماری بسیار حائز اهمیت است. در بسیاری از مطالعات بعمل آمده معمولاً ضایعات بیماری در سنین بالا گزارش شده است. تعیین دقیق دوره کمون بیماری در شرایط فارم مشکل است. در موارد غیرمترقبه در پرندگان جوان ۳-۴ هفته‌ای ممکن است علائم آلودگی دیده شود و در موارد خیلی حاد پس از هفته هشتم الی نهم علائم بیماری مشاهده می‌شود. معمولاً در این موارد تعیین زمان و شرایط آلودگی بسیار مشکل است (۱۰). باید این نکته مهم خاطر نشان گردد که در سال ۱۹۹۱ عده‌ای از محققین عامل این بیماری را با عامل عفونی که در بیماری مرگبار MS یا اسکروز منتشر عصبی در انسان دخیل است، مرتبط دانسته‌اند (۷).

پورکیس اعلام نمود که علائم کلینیکی در گله‌های تخم‌گذار معمولاً قبل از ۲۰-۱۶ هفتگی مشاهده نمی‌شود و بطور میانگین در سنین ۳۰-۲۴ هفتگی دیده می‌شود (۱۰).

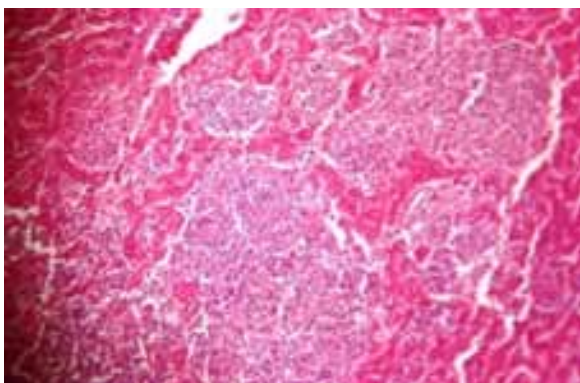
نیکولز یک مورد ابتلا به این بیماری را در طیور با سن ۶۰ هفته گزارش نموده است. فلجی گذرا که ندرتاً پرندگان مبتلا را درگیر می‌سازد بین ۱۰-۶ هفتگی رخ می‌دهد (۳).

عامل بیماری مارک یک نوع هرپس ویروس (Herpesvirus) وابسته به سلول (Cell - Associated) می‌باشد (۴) که دلایل و مدارک زیادی مبنی بر جدا سازی این ویروس از اپیتلیوم فولیکولهای پر (Feather Follicle Epithelium) جوجه‌های آلوده وجود دارد و انتشار این هرپس ویروس نیز از طریق FFE صورت

شامل قسمتهای سالم و پاتولوژیک در کنار هم بودند. پس از چهار الی پنج روز از قرار گرفتن این نمونه‌ها در محلول فرمالین (البته پس از انتقال به آزمایشگاه محلول فرمالین همان روز اول تعویض گردید)، نمونه‌های مورد نظر از لحاظ ثبوت بافتی مورد بررسی قرار گرفته و پس از اطمینان از عملکرد صحیح فیکساتیو، نمونه‌های فوق با میکروتوم برش گیری شده و سپس اسلایدهای تهیه شده در آزمایشگاه هیستوپاتولوژی با روش هماتوکسیلین-آئوزین (Hematoxilin & Eosin) و آهن- وایگرت رنگ آمیزی و سپس با میکروسکوپ نوری مورد مطالعه قرار گرفتند.



شکل شماره ۱- مرغ گوشتی مبتلا به مارک جلدی و احشائی.



شکل شماره ۲- نمای میکروسکوپی کانونهای لنفوئیدی موجود روی کبد طیور آلوده به ویروس بیماری مارک (X40).

روش اخذ نمونه لازم برای انجام PCR:

برای اینکار مقدار حدود یک گرم از بافت کلیه

منتشر باعث افزایش حجم قسمت درگیر به دو الی سه برابر اندازه طبیعی و در برخی موارد بیشتر می‌گردد)، بررسی ضایعات لنفوماتوزی محتمل در گوناها (خصوصاً تخمدانها)، ریه، قلب، مزانتر، کلیه، کبد، طحال، بورس فابریسیوس، تیموس، غدد آدرنال، پانکراس، پیش معده، روده، عنیه، عضلات اسکلتی و پوست، وجود تومورهای احشائی، رشد توده‌های شبیه تومر ندولی در داخل اندام ایجاد شده که از پارانشیم عضو نیز خارج شود، تومورهای ندولی در کبد، ضایعات موجود در تخمدانهای غیرفعال بصورت نواحی کوچک یا بزرگ خاکستری رنگ و شفاف، نواحی کوچک یا بزرگ لکوسیتیک در بین یا داخل غدد پیش معده، ارتشاح منتشر لنفوما و یا فرم ندولی منفرد و یا متعدد در میوکاردیوم قلب، ضایعات پوستی (بصورت دلمه‌هایی بر روی پوست برنگ مایل به قهوه‌ای)، ضایعات در پره‌های داخلی و خارجی ران و قسمت پشتی گردن، ضایعات موجود در عضلات خصوصاً عضلات ناحیه سینه‌ای عمدتاً از ایجاد خطوط نازک سفیدرنگ تا ایجاد تومورهای ندولی، تغییرات عمده در چشم شامل از دست رفتن پیگمانتاسیون در عنیه (چشم خاکستری) و نامنظم شدن مردمک، آتروفی حاد بورس فابریسیوس و تیموس، ضایعات دژنراتیو رخ داده در مغز استخوان و سایر اندامهای احشائی، ضایعات قابل مشاهده میکروسکوپی اتروماتوزی در شریانهای کرونری، خود آئورت و شاخه‌های بزرگ آئورت، مورد بررسی قرار گرفتند که از این تعداد در ۸ قطعه ضایعات میکروسکوپی بیماری مارک مشاهده گردید.

از اعضاء مختلف شامل طحال، کبد و پوست این طیور، با استفاده از پنس و بیستوری، نمونه‌هایی به قطر ۵×۵ میلیمتر برداشت و در محلول فرمالین بافر ۱۰٪ قرار گرفتند تا جهت تهیه اسلایدهای پاتولوژیک مورد استفاده قرار گیرند. این نمونه‌ها که از محل تومورهای لنفوئیدی پوست، کبد و طحال برداشت شده بودند

پرایمر Forward & Reverse که قبلاً آماده سازی شده بود به آن اضافه شده و کمی قبل از قرار دادن نمونه‌ها در ترموسایکلر به هر نمونه مقدار ۰/۲ میکرولیتر Taq پلیمرز (۱۰۰ واحد در میلی لیتر) افزوده میشود. سپس هر نمونه بوسیله ۵۰ میکرولیتر روغن پارافین پوشش داده شد و در دستگاه ترمال سایکلر که قبلاً برنامه ریزی شده بود، قرار گرفت.

ب- آماده سازی پرایمرها:

پرایمرهای مورد استفاده در این مطالعه دارای مشخصات زیر بودند:

Forward:

OD: A260= 15/(900 □ 1 DW)

C= 495 □ g/mlS

Dpr: Off

Melting temperature 62oc

Molecular Weight 6062

Length 20 where a5 c7 g4 t4

GC Content 55%

Reverse:

OD: A260= 17/(900 □ 1 DW)

C= 561 □ g/ml

Dpr: Off

Melting temperature 60oc

Molecular Weight 6503

Length 21 where a8 c3 g6 t4

GC Content 42%

FORWARD: V₁: 5' ACACGTGGCAATCCATCGCT 3'
597

REVERSE: V₂: 3' TACAATCGGCAGATAGAAGTG 5'
807

(جدول A) سکانس پرایمرهای V1 و V2 از نواحی

مربوط به ژن تیامیدین کیناز موجود در MDV و HVT. برای آماده‌سازی این پرایمرها ابتدا مقدار ماده خشک پرایمر را با ۹۰۰ میکرولیتر آب مقطر دوبار تقطیر مخلوط نموده و سپس ۱۰ میکرولیتر از پرایمر Forward با ۷۱ میکرولیتر آب مقطر دوبار تقطیر شده و ۱۰ میکرولیتر از پرایمر Reverse با ۷۶ میکرولیتر آب مخلوط کرده و از مخلوط تهیه شده مقدار ۰/۶۵ میکرولیتر به هر نمونه اضافه گردید.

روش کار با دستگاه ترموسایکلر:

عمل PCR در این دستگاه تفاوتی با روش مورد

ماکیان گوشتی مثبت (پس از بررسی هیستوپاتولوژیک) را در ظروف مخصوصی که حاوی یک سانتیمترمکعب محلول تریتون X-100 یک درصد بودند کاملاً خرد و بشکل هموژن در آورده و پس از بستن درب شیشه‌ها بخوبی مخلوط نموده و سپس آنها را بمدت ۵ دقیقه در آب جوش حرارت داده و ناگهان در آب یخ سرد نموده و جهت آزمون PCR به آزمایشگاه مجتمع آزمایشگاهی واحد علوم و تحقیقات تهران انتقال داده شدند. همچنین از مناطق مبتلا به عارضه جلدی، کبد و طحال نمونه برداری نموده و جهت تهیه کوپ پاتولوژیک در محلول فرمالین بافر ۱۰٪ قرار داده و جهت اطمینان از مثبت بودن این نمونه‌ها و بررسی هیستوپاتولوژیک به آزمایشگاه آسیب‌شناسی منتقل گردیدند.

اجرای تکنیک PCR بدون نیاز به خالص‌سازی DNA:

دو میکرولیتر از محلول هموژن حاوی ویروس که برای PCR آماده شده بود، با ۲۳ میکرولیتر محلول PCR که به روش زیر تهیه گردیده بود مخلوط شد.

الف- تهیه محلول اولیه:

مقدار ۱۵۷ میلیگرم HCl(Tris) (pH=8.5) را با ۵۸/۴ میلیگرم NaCl، ۴ میلیگرم MgCl₂، ۶/۱۷ میلیگرم دی تیوتریتول مخلوط نموده و حجم محلول را با آب مقطر دوبار تقطیر شده به ۲۰ میلی لیتر رسانیده و سپس مقدار ۲۰ میکرولیتر تریتون X-100 در آن حل میگردد. باید توجه داشت که این ماده گرمادوست بوده و با اندکی حرارت بخوبی حل میگردد. محلول تهیه شده در یخچال نگهداری میگردد. درست لحظه‌ای قبل از شروع به کار مقدار ۲/۲ میکرولیتر dNTP شامل (dATP, dTTP, dCTP, dGTP) به آن افزوده می شود. پس از آماده سازی نمونه‌ها و قرار دادن ۲ میکرولیتر از آنها در تیوب Eppendorf ۰/۵ میلی لیتری مقدار ۲۰/۹۷ میکرولیتر از محلول اولیه تهیه شده به آن اضافه می‌گردد. در این مرحله مقدار ۰/۶۵ میکرولیتر از هر

میلیمتر و درمورد سوم به تعداد کمتر با ابعاد ۵-۷ میلیمتر دیده شدند (شکل شماره ۱).

در یک نمونه بجز علائم جلدی ندولهای چند کانونی (Multi-focal) بر روی طحال پرند وجود داشت که نمونه برداری انجام گرفت ولی بدلیل اینکه بافت طحال در حالت طبیعی دارای ندولهای لنفی بنام پولپ سفید است، تشخیص این ندولها با دشواری روبرو گردید (برای بررسی مثبت بودن این نمونه آزمون PCR نیز به عمل آمد).



شکل شماره ۳- توده های لنفوئیدی قابل مشاهده در روی طحال و کبد یک قطعه مرغ گوشتی مبتلا به بیماری مارک.

در بررسی تمامی موارد اثری از ضایعات التهابی یکطرفه یا دوطرفه در عصب سیاتیک دیده نشد.

در هیچکدام از پرندگان آلوده مواردی از کدورت قرنیه و فرم چشمی بیماری دیده نشد. بافت کلیه در تمامی موارد مورد بررسی قرار گرفت که در هیچکدام اثری از ضایعات پاتولوژیک دیده نشد.

ریه پرندگان مبتلا کاملاً سالم و فاقد هر گونه ضایعات پاتولوژیک (ابتدا ماکروسکوپی و سپس میکروسکوپی) بود. در محوطه صفاقی، بورس فابریسیوس و سایر اندامها ضایعات خاصی دال بر وجود بیماری مارک یافت نشد.

نتایج بدست آمده از بررسی ماکروپاتولوژیک در جدول شماره ۱ مشاهده می گردد.

استفاده توسط Wang داشته که شرایط برنامه ریزی دستگاه ترموسایکلر به شرح زیر انتخاب شد:

```
LID 105OC
NO WAIT AUTO
1- T=95 OC 0:03:00
2- T=95 OC 0:00:20
3- T=56 OC 0:00:20
-0.5 +0:00
R= 3.0 OC/S +0.00 OC/S
G=0.0 OC
4- T=73 OC 0:00:40
5- GO TO 2 REP 7
6- T=95 OC 0:00:20
7- T=52 OC 0:00:20
8- T=73 OC 0:00:40
9- GO TO 6 REP 31
10-T=73 OC 0:03:00
11- T=25 OC 0:00:05
12- HOLD 4.0 OC
```

الکتروفورز:

محصولات بدست آمده از PCR را در ژل الکتروفورز آگارز ۲٪ بمدت ۱ ساعت مورد الکتروفورز قرار داده و سپس بمدت ۱۰ دقیقه در استخر حاوی اتیدیوم بروماید غوطه ور ساخته و سپس زیر هود با چراغ UV مورد بررسی قرار گرفت. انتظار میرفت DNA رنگ آمیزی شده در ناحیه ۲۰۰ bp قرار گیرد. لازم به ذکر است تعداد یک نمونه شاهد را نیز از مرغهای کشتار شده فاقد علامت به همان روش تهیه و مورد PCR و الکتروفورز قرار گرفت تا صحت انجام آزمایشات تأیید گردد.

نتایج

پس از انجام مراحل آماده سازی و بررسی میکروسکوپی یک نمونه ها از ضایعات نمونه برداری شده موارد زیر ثبت گردید که به تفکیک به قرار زیر است: در هر هشت نمونه مثبت بررسی شده ضایعات جلدی مارک وجود داشت که در دو مورد در تمامی قسمتهای ران، گردن سینه و پشت پرند این ضایعات دیده شد. علاوه بر دو نمونه قبلی، یک نمونه دیگر ضایعاتی بصورت ندولهای سفید رنگ روی کبد پرند مشاهده گردید که در دو پرند این ندولها با اندازه تقریبی ۱-۲

محدوده حضور محصولات PCR میباشد. ستون سمت چپ نشانگر Size Marker قرار داده شده در الکتروفورز میباشد که اندازه آنها به ترتیب بر اساس بروشور ارائه شده در Size Marker (6x Loading Dye Solution) که تولید ۱۴ شکل بانندی مینماید عدد گذاری شده است. همانگونه که در شکل دیده می شود ۷ مورد از نمونه ها در این محدوده باند تشکیل گردیده ولی در نمونه شاهد قرار گرفته در ستون سمت چپ این باند به چشم نمیخورد.


بحث

تنها مرجع موجود و قابل دسترسی که در آن تشخیص آلودگی به ویروس بر اساس شناسائی ژن تیامیدین کیناز صورت گرفته و تصور می رود بدلیل سهولت کار و در دسترس بودن امکانات مورد نیاز برای کشور ما قابل استفاده تر باشد، روش مورد استفاده توسط Wang و همکارانش میباشد که این مطالعه در سال ۱۹۹۲ در دانشگاه آرکانزاس صورت گرفته است (۱۲). اما اشکال عمده برای انجام این روش، تفاوت در نحوه ارائه تجاری مواد مورد نیاز در ایالات متحده و ایران بود که مجری مطالعه مجبور به تبدیل و محاسبه مقادیر مورد نیاز بر حسب نوع ارائه این مواد در ایران گردید که این عمل باعث شده انجام مجدد این آزمایش هم اکنون براحتی با مواد داخلی قابل اجرا باشد و با سفارش پرایمرها برای ساخت و آزمایش آنها کیفیت پرایمرهای تولیدی نیز تأیید گردید.

مسئله بعدی در رابطه با دستگاه ترمال سایکلر مورد استفاده در آن، زمان بود که دستگاه مورد استفاده نمونه قدیمی تری بود که سرد شدن آن بوسیله جریان آب سرد جاری تنظیم می شد. ولی دستگاه مورد استفاده در این مطالعه دستگاه جدیدتری بود که تنظیم بسیاری از مراحل آن خصوصاً سرعت تبرید نمونه ها از استاندارد ثابتی بهره میبرد که این مسئله باعث گردید مجری طرح با مشاوره با افراد مجرب، تغییراتی در


جدول شماره ۱ - ضایعات ماکروپاتولوژیک ارگانهای طیور مبتلا.

Other organs	Bursa of Fabricious	eye	Sciatic nerve	lung	spleen	liver	skin	Studied tissues	Samples Number
-	-	-	-	-	-	+	+		1
-	-	-	-	-	-	-	+		2
-	-	-	-	-	-	+	+		3
-	-	-	-	-	+	+	+		4
-	-	-	-	-	-	-	+		5
-	-	-	-	-	-	-	+		6
-	-	-	-	-	-	-	+		7
-	-	-	-	-	-	-	+		8
0	0	0	0	0	1	3	8		Total



شکل شماره ۴ - مرحله الکتروفورز ژل تهیه شده

پس از بررسی از ۸ نمونه مورد بررسی PCR تعداد ۷ نمونه مثبت و یک نمونه منفی شناسائی گردید.



شکل شماره ۵ - نمای تهیه شده از ژل الکتروفورز در اگاروز ۲٪ پس از رنگ آمیزی با EtBr و آشکار سازی با UV

توضیح: سطر علامت گذاری شده بالانشانگر Size Marker (GeneRuler 100bp DNA Ladder bp ۱۰۰ Marker Plus Fermentas) و نشانگر پائین نشانگر ۲۰۰ bp و

نیز مشخص است تعداد ۶ نمونه باند مشخصی را در محدوده مورد نظر ایجاد نمودند که نشانگر وجود ژن مورد مطالعه و موفقیت PCR انجام شده بود ولی در یکی از نمونه ها باند تشکیل یافته ضعیف و نامشخص میباشد که در این نمونه باند نشانگر ۱۰۰ bp نیز به همان میزان ضعیف است که میتواند مربوط به اشکال در الکتروفورز باشد و در نمونه آخر نیز همانند نمونه شاهد هیچ بانندی در محدوده ۲۰۰ bp تشکیل نشده است که میتواند مربوط به منفی بودن نمونه مورد نظر باشد. پس از بررسی از ۸ نمونه مورد بررسی PCR تعداد ۷ نمونه مثبت و یک نمونه منفی شناسائی گردید که این مسئله باعث ایجاد اختلاف در نتایج بدست آمده بوسیله آزمایشهای هیستوپاتولوژیک و PCR نمیگردد. باید توجه داشت که تنوع زیادی از سکانسهای پرایمرها در روش PCR مورد استفاده قرار میگیرند که همیشه این روش برای شناسائی موارد عفونتهای نهفته بیماری مارک بدلیل کم بودن تعداد سلولهای آلوده مثبت و کمی ژنوم آلوده ویروسی در این سلولها مناسب نخواهد بود (۱۱).

بسیاری از مطالعات انجام شده حاکی از آن اند که آلودگی به این هریس ویروس میتواند سلامت بهداشتی انسانها را نیز به مخاطره بیندازد (۱).

بر اساس مطالعات بعمل آمده DNA ویروس بیماری مارک دارای بخشهای مشابهی با DNA هریس ویروس لنتوئوپیک انسانی میباشد (۲).

لنفوسیتهای B نیز سلولهای حساس به این ویروس میباشند (۲۵-۳ درصد از این لنفوسیتها نیز به ویروس آلوده میگردند) که این لنفوسیتها را نسبت به ویروس Epstein-Barr حساستر میسازد. ویروس ایشتاین بارسرطانزا بوده و در پریماتهای غیر انسان توانسته است تومرهای لنفوم ایجاد نماید و ردی از این ویروس در لنفوم بورکیت، سرطان نازوفارنکس و سرطان غدد بزاقی یافت شده است (۶).

همانطور که قبلاً نیز گفته شد هریس ویروس

نحوه برنامه ریزی دستگاه بوجود آورد که اجرای این تغییرات نیز با موفقیت همراه بود.

در برنامه مورد استفاده توسط Wang و همکارانش در مرحله آنیلینگ دمای مورد استفاده دمای ۵۲ درجه سانتیگراد در نظر گرفته شده بود که این سیکل یکبار تکرار می شد (۱۲).

در برنامه مورد استفاده در این آزمایش در این مرحله بدلیل تفاوتهای جزئی که در وزن مولکولی و دمای ذوب (Melting Temperature) پرایمرهای سفارش شده با نوع آمریکائی آنها دیده میشد جهت افزایش ضریب موفقیت از Touch Down ۰/۵ درجه ای بمدت بیست ثانیه بین دمای ۵۶ درجه الی دمای ۵۲ درجه (جمعاً ۸ سیکل اضافی) استفاده شد که نتیجه مطلوبی را نیز در برداشت.

در الکتروفورز انجام گرفته هشت نمونه بر روی هشت ستون مجزا و یک نمونه کنترل بر روی یک ستون و GeneRuler ۱۰۰ bp نیز بر روی ستون سمت چپ قرار گرفت که تمامی نمونه ها بوسیله محلول رنگی (Loading Dye Solution) از نوع 6x (یک قسمت از رنگ را با ۵ قسمت نمونه مخلوط مینمائیم تا حجم کلی ۶ شود) رنگ آمیزی گردیدند.

عمل الکتروفورز همانند روش Wang و همکارانش بر روی ژل آگاروز ۲٪ که همان زمان آماده شده بود بمدت یکساعت با اختلاف پتانسیل ۱۰۰ ولت و رنگ آمیزی DNA بوسیله اتیدیوم بروماید (یک ترکیب سمی و کارسینوژن بسیار پایدار است) با قراردادن در محلول حاوی ماده فوق بمدت ده دقیقه انجام گرفت.

همانند آنچه در مطالعه انجام شده در ایالات متحده انتظار میرفت پس از قراردادن ژل پس از الکتروفورز در معرض تابش UV باندهای مشخص مربوط به محصولات الکتروفورز در محدوده ۲۰۰ bp دیده شد که با نتایج مطالعه قبلی کاملاً مطابقت داشت.

در بررسی نتایج نمونهها همانطور که در تصویر

- 3- Alexandra C., Jane B. & Pius Kaba A. (1998): Asymptomatic Shedding of Herpes Simplex Virus 1 and 2: implications for prevention of transmission. Department of Internal Medicine, University of New Mexico, Albuquerque. *J. Infect. Dis.*, Oct 15; 198(8):1098-100.
- 4- Biggs P.M. (1967): Marek's disease. *Vet. Rec.*, 81: 583-592.
- 5- Bulow V.V. & Biggs P.M. (1975). Precipitating Antigens associated with Marek's disease viruses & a herpesvirus of turkey. *Avian Pathol.* , 4: 147-162.
- 6- Calnek B.W., Adldinger H.K. & Kahn D.E. (1970): Feather Follicle Epithelium: A source of enveloped & infectious cell-free herpesvirus from Marek's disease. *Avian Dis.*, 14: 219-233.
- 7- Caron E, Wyplosz B. & Hall A. (1998): Identification of two distinct mechanisms of phagocytosis controlled by different Rho GTPase. *Science* 1998; 282: 1717– 1721.
- 8- Davidson I., A. Borowskaya, S. Pearl & Malkinson M.(1995): Use of polymerase chain reaction for the diagnosis of natural infection of chickens & turkeys with marek's disease virus & reticuloendotheliosis. *Avian Pathol.* , 24: 69-94.
- 9- Hennig H., Osterrieder N., Muller-Steinhardt M., Teichert H.-M., Kirchner H. & Wandinger K.P. (2003): Detection of Marek's disease virus DNA in Chicken but not in human plasma. *J. Clin. Microbiol.* , June 2003 pp: 2428-2432.
- 10- Kalyani I.H. (2006): Detection and differentiation of Marek's disease virus serotype by PCR and characterization by DNA sequencing of PCR product. PhD thesis, collage of veterinary science and animal husbandry, Anand Agric. Univ., Gujarat, India.
- 11- Melnick M.B., Noll E. & Perrimon N. (1993): The *Drosophila stubarista* phenotype is associated with a dosage effect of the putative ribosome-associated protein D-p40 on spineless. *Genetics*. 135(2): 553--564.

بیماری مارک شباهت زیادی با آلفا هرپس ویروسها دارد که یکی از این ویروسها تحت عنوان هرپس سیمپلکس ۲ آلفا هرپس ویریده با سرطانهای عنق رحم در زنان ارتباط دارد (۹).

به همین دلیل طی تحقیقات بعمل آمده میزان مشاهده ابتلا به سرطان گردن رحم در نواحی ای که پرورش طیور در آنها گسترده است، بیشتر می باشد (۱۰).

مشخص گردیده که این ویروس در شرایط آزمایشگاهی توان تکثیر و افزایش در برخی از محیطهای کشت پستانداران را دارد و طی تحقیقات نشان داده شده که میزان وقوع لنفوم در کشاورزان نسبت به سایر گروههای جامعه بیشتر است (۱۰).

شواهدی دال بر نقش هرپس ویروس مارک و هرپس سیمپلکس انسانی در ابتلای انسان به اترواسکروز وجود دارد (۱).

از طرفی ویروس سایتومگال نیز که از خانواده هرپس ویروسهاست میتواند منجر به ایجاد اترواسکلروز شود (۵).

اترواسکلروز پرنندگان به عنوان یک مدل برای اترواسکلروز حاصل از سایتومگال ویروس در انسان بکار میرود (۹).

منابع

- ۱- استیل، جیمز اچ (۱۳۷۶) بیماریهای قابل انتقال بین انسان و حیوان (۴)، (ترجمه اسماعیل ذوقی) صفحه ۶۹۸ (انتشارات مؤسسه تحقیقات و سرم سازی رازی).
- ۲- سهرابی حقدوست، ایرج (۱۳۷۰) سرطانزایی و سرطان شناسی دامپزشکی، صفحه ۳۸ (انتشارات دانشگاه تهران).

- 12- Purchase H.G. (1985): Clinical disease and its economic impact .In L.N. Payne (Ed.). Marek's disease. pp: 17-24. Martinus Nijhoff, Boston.
- 13- Richard L.W. & Schat K.A. (2003): Marek's disease.In Y.M. Saif (Ed.). Disease of poultry, 11th Ed., pp. 407-465, Iowa state press, Iowa USA.
- 14- Wang R.F., Beasley J.N., Wei W.W., Slavik M.F., Johnson M.C., Wang R. F. & Wei W.C.(1993): Development of PCR method specific for marek's disease virus. Mol. & cell. Probes, 7: 127-131.

