

## اثرات هیستوپاتولوژیک مورفین قبل از بارداری بر روی کلیه نوزاد موش صحرایی

افشین زاهدی<sup>۱\*</sup>، آرش خاکی<sup>۲</sup>

تاریخ دریافت: ۸۸/۱۱/۱۸ تاریخ پذیرش: ۸۹/۲/۵

### چکیده

مورفین یک داروی مخدر ضد درد قوی و یک ماده فعال در تریاک است. همچنین یک محصول آندوکرین طبیعی در انسان ها و حیوانات می باشد. مورفین از دسته داروهای شبه تریاک می باشد. این دارو برای درمان دردهای خفیف تا شدید استفاده می شود. مطالعه به منظور بررسی اثرات هیستوپاتولوژیک مورفین بر روی بافت کلیه نوزاد موش صحرایی انجام شد. در این تحقیق ۴۰ سر موش صحرایی (۲۰ سر نر و ۲۰ سر ماده) نژاد ویستار از انستیتو رازی ایران خریداری شد. سن موش ها در حدود ۸ هفته و وزن آنها در حدود  $250 \pm 10$  g بود. ۲۰ سر موش ماده به دو گروه کنترل (N=۱۰) و آزمایش (N=۱۰) تقسیم شدند. به گروه آزمایش داروی مورفین روزانه به میزان ۴ mg/kg به روش داخل عضلانی (IM) به مدت ۳۰ روز تجویز شد. به گروه کنترل نرمال سالیین به میزان روزانه یک سی سی به روش داخل عضلانی به مدت ۳۰ روز تجویز شد. پس از پایان ماه اول موش های ماده در گروه های کنترل و آزمایش با موش های نر جفت گیری کردند. در پایان ماه دوم و پس از زایمان، نوزادان متولد شده توسط اتر بیهوش و سپس صفاق آنها از ناحیه شکاف عرضی شکمی باز شده و کلیه در هر دو گروه کنترل و آزمایش از بدن خارج و نمونه گیری انجام شد. سپس نمونه ها برای مطالعه با میکروسکوپ نوری آماده شدند. در بررسی اسلایدهای گروه آزمایش سلول های پوششی دیوار لوله های پروکسیمال و دیستال دچار آسیب شده و آثار تخریب فراوان به صورت از هم گسیختگی سلول های پوششی و وجود فضاهای غیرعادی فراوان در دیواره لوله های مذکور مشاهده شد. هیالینه شدن گلمرول ها و وجود رسوب اورات در داخل لوله های پروکسیمال و دیستال و اتساع لوله های مذکور قابل مشاهده بود. نتایج این تحقیق نشان می دهد که مورفین می تواند از طریق جفت به جنین منتقل شده و منجر به نارسایی کلیوی شود که وجود اثرات هیستوپاتولوژیکی مشخص روی کلیه نوزادان مؤید این نکته بود.

### واژگان کلیدی: هیستوپاتولوژیک، مورفین، کلیه، نوزاد موش صحرایی

### مقدمه

ریختن گلبرگ های آن بدست می آید. شیرآبه سفیدی که از آن به بیرون می تراود بتدریج سفت و قهوه ای رنگ می شود. این صمغ چسبناک قهوه ای تریاک است. این ماده حاوی حدود ۲۰ نوع آلکالوئید شامل مورفین،

تریاک از طریق تیغ زدن غوزه خشخاش پس از

۱- استادیار پاتولوژی دامپزشکی دانشگاه آزاد اسلامی واحد رشت

۲- استادیار پاتولوژی دامپزشکی دانشگاه آزاد اسلامی واحد تبریز

نویسنده مسئول afzahedi@yahoo.com

با توجه به اینکه مسئله اعتیاد در جامعه کنونی ما یکی از معضلات خانمانسوز به شمار می‌رود و تاکنون مطالعه میکروسکوپیکی دقیق و کاملی در مورد اثرات اعتیاد والدین با مورفین بر کلیه نوزاد صورت نگرفته است، هدف از مطالعه اخیر، بررسی اثرات اعتیاد مادر بر کلیه نوزاد می‌باشد.

## مواد و روش کار

این مطالعه در سال ۱۳۸۷ در دانشگاه آزاد اسلامی واحد رشت انجام شد. در این تحقیق ۴۰ سر موش صحرایی (۲۰ سر نر و ۲۰ سر ماده) نژاد ویستار از انستیتو رازی ایران خریداری شد. سن موش‌ها در حدود ۸ هفته و وزن آنها در حدود  $250 \pm 10$ g بود. در طول تحقیق، موش‌ها به مدت ۱۲ ساعت در روشنایی و ۱۲ ساعت در تاریکی قرار گرفتند (۹ صبح تا ۹ شب) دمای اطاق نگهداری  $22 \pm 2$  درجه سانتی‌گراد و درصد رطوبت هوای اطاق  $60-50\%$  بود. ۲۰ سر موش ماده به دو گروه کنترل ( $N=10$ ) و آزمایش ( $N=10$ ) تقسیم شدند. به گروه آزمایش داروی مورفین روزانه به میزان  $4 \text{ mg/kg}$  به روش داخل عضلانی (IM) به مدت ۳۰ روز تجویز شد (هدف از این عمل ایجاد اعتیاد در موش‌های ماده بود). به گروه کنترل نرمال سالین به میزان روزانه یک سی‌سی سی‌سی به روش داخل عضلانی به مدت ۳۰ روز تجویز شد. پس از پایان ماه اول موش‌های ماده در گروه‌های کنترل و آزمایش با موش‌های نر جفت‌گیری کردند (برای این منظور یک موش نر در کنار یک موش ماده قرار داده شد). وجود اسپرم در اسمیر تهیه شده از مخاط واژن موش‌های ماده به عنوان روز صفر آبستنی تلقی شد. در پایان ماه دوم و پس از زایمان، نوزادان متولد شده توسط اتر بیهوش و سپس صفاق آنها از ناحیه شکاف عرضی شکمی باز شده و کلیه در هر دو گروه کنترل و آزمایش از بدن خارج و نمونه‌گیری انجام شد. سپس نمونه‌ها جهت بررسی هیستوپاتولوژی در فرمالین  $10\%$  فیکس و پس از ایجاد

کدئین و پاپاورین است. آلکالوئید اصلی تریاک، مورفین است که حدود  $10\%$  آن را تشکیل می‌دهد (۱).

مورفین یک داروی مخدر ضد درد قوی و یک ماده فعال در تریاک است. همچنین یک محصول آندوکراین طبیعی در انسان‌ها و حیوانات می‌باشد (۱). مورفین از دسته داروهای شبه تریاک می‌باشد. این دارو برای درمان دردهای خفیف تا شدید استفاده می‌شود ولی برای دردهای بعد از جراحی مناسب نیست (۹).

تا ۱۰۰ سال قبل داروهای بسیار کمی وجود داشتند که از نظر درمانی کارآمد باشند اما مورفین به عنوان دارویی با کارایی قابل توجه در تسکین دردهای شدید، شناخته شده بود و تا امروز، مورفین همچنان معیار مقایسه برای داروهای است که اثر ضد درد قوی دارند (۱). یک داروساز آلمانی به نام سرتورنر جدا سازی مورفین از تریاک را در سال ۱۸۰۳ اعلام نمود. مورفین آلکالوئید اصلی تریاک بوده که با غلظت حدود  $10\%$  در تریاک یافت می‌شود (۷).

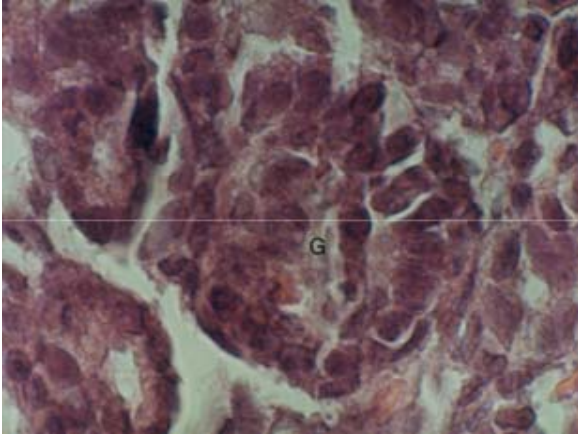
مورفین بیدردی را از طریق تاثیر بر مناطقی از مغز که دارای پپتیدهای با ویژگی‌های فارماکولوژیک شبه تریاک هستند، تولید می‌کنند (۱). مورفین به خوبی از طریق زیر جلد، داخل عضلانی، سطوح مخاط بینی یا دهان جذب می‌شود (۷).

در انسان و حیوانات آزمایشگاهی مورفین از طریق اکسیداتیو و کانژوگاتیو به متابولیت‌هایی که فعالیت دارویی دارند، متابولیزه می‌شود (۱۱). فقط  $15\%$  از مورفین بدون تغییر از راه ادرار دفع می‌شود (۱۲ و ۱۴).

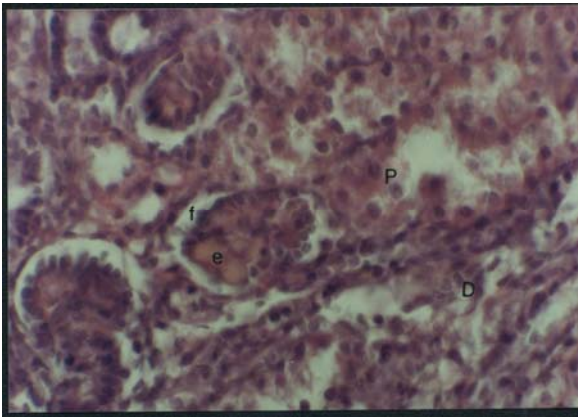
کلیه نقش مهمی در دفع متابولیت‌های مورفین دارد. آنزیم‌های متابولیزکننده مورفین در کلیه پستانداران وجود دارد (۱۰).

آثار مورفین روی اعضای بدن عبارتند از:

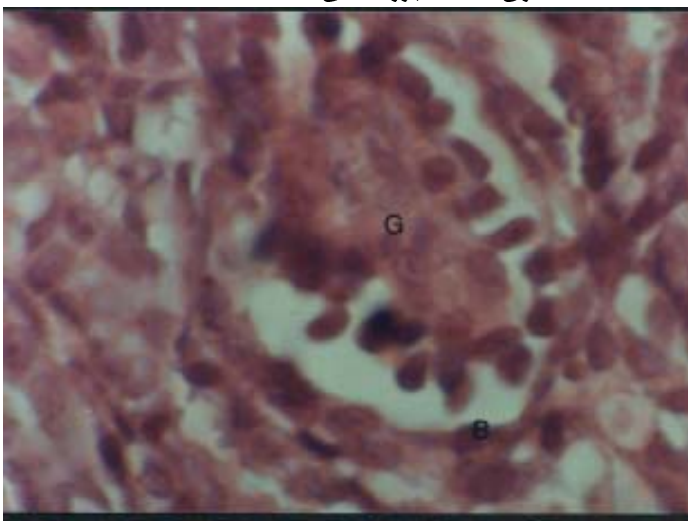
تسکین درد، سرخوشی، خواب‌آلودگی، ایست تنفسی، مهارسرفه، میوزیس، سختی عضلات بدن، تهوع و استفراغ، یبوست، انقباض عضلات صاف مجاری صفراوی، نارسایی کلیه، طولانی کردن زمان زایمان (۱).



شکل شماره ۲- فتومیکروگراف مقطعی از کلیه نوزاد رت گروه کنترل، به گلومرول (G) توجه شود. (رنگ آمیزی H&E، بزرگنمایی  $1000\times$ )



شکل شماره ۳- فتومیکروگراف مقطعی از کلیه نوزاد رت در گروه آزمایش، به از هم گسیختگی سلول های پوششی لوله های پروکسیمال (P) و دیستال (D) توجه شود. (رنگ آمیزی H&E، بزرگنمایی  $400\times$ )



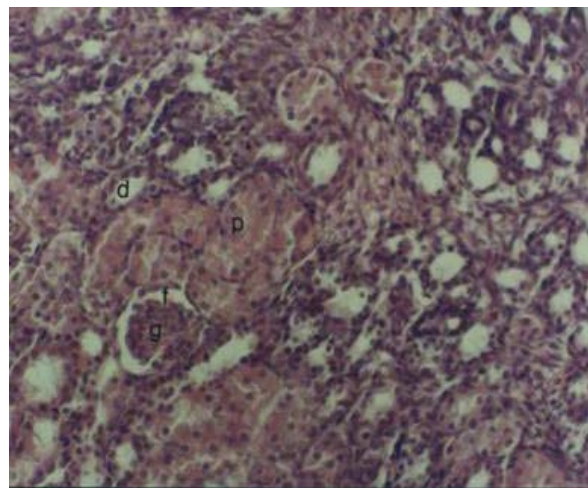
شکل شماره ۴- فتومیکروگراف مقطعی از کلیه نوزاد رت در گروه آزمایش به هیالینه شدن گلومرول (G) توجه شود. (رنگ آمیزی H&E، بزرگنمایی  $1000\times$ )

بلوک های پارافین به روش رایج و تهیه مقاطع ۵ میکرونی، به روش هماتوکسیلین و ائوزین رنگ آمیزی و مورد بررسی قرار گرفتند.

## نتایج

در بررسی ریخت شناسی گروه شاهد، در بخش اطرافی کلیه، لوله های پروکسیمال (دارای یک ردیف سلول های مکعبی بلند با سیتوپلاسم اسیدوفیلی شدید، هسته ای کروی و روشن)، لوله های دیستال (دارای یک ردیف سلول های مکعبی کوتاه، کمرنگتر و متعددتر از سلول های پروکسیمال) و جسمک های کلیوی (دارای سلول های مزانجیال و آندوتلیال) بدون هیچگونه تغییراتی قابل مشاهده بودند. (شکل ۱ و ۲).

در بررسی اسلایدهای گروه آزمایش، دیواره لوله های پروکسیمال و دیستال دچار آسیب سلولی شده و آثار تخریب فراوان به صورت از هم گسیختگی سلول های پوششی و وجود فضاهای غیرعادی فراوان در دیواره لوله های مذکور مشاهده شد (شکل ۳). هیالینه شدن گلومرول ها و وجود رسوب اورات در داخل لوله های پروکسیمال و دیستال و اتساع لوله های مذکور قابل مشاهده بود (شکل ۴ و ۵).



شکل شماره ۱- فتومیکروگراف مقطعی از کلیه نوزاد رت گروه کنترل، به لوله پروکسیمال (p)، لوله دیستال (d) و گلومرول (g) توجه شود. (رنگ آمیزی H&E، بزرگنمایی  $100\times$ )

باشد (۱۱).

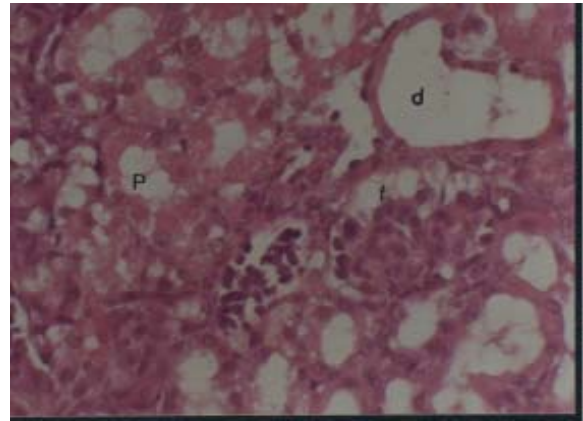
تحقیقات گذشته نشان می‌دهد که تزریق داخل مفصلی مرفین در مفصل زانوی خرگوش منجر به ارتشاح سلول‌های التهابی در غشای مفصلی، هیپرپلازی و هیپرتروفی سلول‌های غشای مفصلی و همچنین تغییرات پاتولوژیکی مشخص می‌شود (۶).

آسیتی و همکاران در تحقیقی نشان دادند که استفاده مزمن از مرفین در رت‌ها، موجب افزایش میزان ALT, AST, LDH, BUN و کراتینین سرم می‌شود. همچنین مطالعات میکروسکوپ نوری، پرخونی غیر فعال لوبول‌های مرکزی و نکروز فوکال را در کبد نشان می‌دهد (۲).

در مطالعه چاو و همکاران به طور قابل ملاحظه‌ای مرگ و میر در موش‌های وابسته به مرفین مبتلا به توکسوپلازما گوندی (تا ۸۶٪) افزایش یافت ولی مرگ‌ومیر در گروه کنترل صفر درصد بود. این یافته‌ها نشان می‌دهد که اپیوئیدها انواع پاسخ‌های ایمنی را تعدیل می‌کنند (۴).

در برخی مطالعات، مصرف مرفین در موش صحرایی در دوران بارداری موجب به تعویق افتادن بلوغ جنسی در نوزادان ماده متولد شده از این موش‌ها گردیده و از طرف دیگر سبب قطع سیکل تخمدانی در ۵۰٪ موش‌های ماده شده است. به تعویق افتادن فعالیت تولید مثلی در فرزندان به علت تاثیر مرفین بر تکامل مکانیسم‌های نورآدرنژیکی در مغز آنان بوده است (۱۳ و ۱۶).

تحقیقات گذشته نشان داده که بیشتر مواد افیونی با کاهش تحریک فیزیکی، توانایی رسیدن به ارگاسم و میل جنسی، انزال‌های زودرس و... اثر منفی بر رفتار جنسی گذاشته که این امر می‌تواند نظام خانواده را به مخاطره بیاندازد (۷). نتایج این تحقیق نشان می‌دهد که مرفین می‌تواند از طریق جفت به جنین منتقل شده و منجر به نارسایی کلیوی شود که وجود اثرات هیستوپاتولوژیکی مشخص روی کلیه نوزاد مؤید این



شکل شماره ۵ - فتومیکروگراف مقطعی از کلیه جنین موش صحرایی در گروه آزمایش، به گشاد شدن لوله‌های پروکسیمال و دیستال و رسوب اورات در لوله‌های کلیه توجه شود. (رنگ آمیزی H&E، بزرگنمایی × ۴۰۰)

## بحث

مرفین یکی از آلکالوئیدهای اصلی اپیوم است. مرفین تاثیرات متعددی روی فیزیولوژی، بافت‌شناسی و دستگاه ایمنی بدن دارد که بعضی از آنها عبارتند از: تضعیف سیستم ایمنی، کاهش مصرف اکسیژن کل بدن و هیپوکسی، تحریک آزادسازی هورمون آنتی‌دیورتیک از کلیه‌ها، اتساع عروق محیطی و احشایی (۶).

کلیه یکی از محل‌های اصلی متابولیسم مرفین است بنابراین ضایعات کلیوی را می‌توان در معتادان به مرفین انتظار داشت (۱۰).

تحقیق توپالیک و همکاران نشان دهنده نفريت حاد لوله‌ای در معتادین به هروئین است که علت آن می‌تواند نتیجه تکرار هیپوکسی در کلیه‌ها باشد (۱۵).

مطالعه کوفمان و همکاران نشان می‌دهد که در معتادین به هروئین، نفريت حاد لوله‌ای رخ می‌دهد و شرح داده‌شد که علت آن می‌تواند نتیجه تکرار هیپوکسی در کلیه‌ها باشد (۹).

در تحقیقی نشان داده شد که ارتشاح لنفوسیت‌ها در کلیه موش‌های وابسته به مرفین در مقایسه با موش‌های غیر وابسته رخ می‌دهد که این می‌تواند نشان دهنده مشکلات کلیوی در موش‌های وابسته به مرفین

نکته بود.

## منابع

- ۱- مزدهی، ه. نیایش، م. (۱۳۷۷): (مؤلف کاتزونگ برترام جی): فارماکولوژی پایه و بالینی. چاپ سوم، تهران، انتشارات ارجمند. ۶۵۵-۶۸۰
- 2- Aciti, S., Cine, I., Doruk, N., (2005): Liver and kidney toxicity in chronic use of opioid: an experimental long term treatment model. *J.Bio.Sci.*30, 2:245-52.
- 3- Badway, A.A., Evans, C.M., Evans, M., (1982): Production of tolerance and physical dependency in rats by simple administration of morphine in drinking water. *Br. J. Pharmacol.* 75: 485-491.
- 4- Chao, C., Sharp, B.M., Pomeroy, C., (1990): Lethality of morphine in mice infected with *Toxoplasma gondii*. *J.Pharmacol.* 146-157.
- 5- Dogan, N., Erdem, A.F., Gundogdu, C., Kursad, H., Kizilkaya, M., (2004): The effects of ketorolac and morphine on articular cartilage and synovium in the rabbit knee joint *Canadian Journal of Physiology and Pharmacology.* 502-505.
- 6- Faletti, A., Jawerbaum, A., Viggiano, J., Gimeno, M.A., (1997): Naltrexone enhances ovulation and prostaglandin synthesis in the rat ovary *Prostaglandins.* 54, 3: 665-675.
- 7- Genazzani, A.R., Petraglia, F., (1989): Opioid control of luteinizing hormone secretion in humans. *J steroid Biochem.* 33, 4:751-5.
- 8- Johnson, J.E., White, J.J., Alovitch, R.C., (1987): Effects of morphine on rat kidney glomerular podocyte. *Drug. Alcohol. Depend.* 19: 249-53.
- 9- Kaufmann, R.A., Savoy-Moore, A.T., Sacco, A.G., Subramanian, M.G., (1990): The effect of cocaine on oocyte development and the follicular microenvironment in the rabbit. *Fertil Steril.* 54, 5: 921-6.
- 10- Malekpourafshar, R., Zeinalinejad, H., (2005): Effect of Short Time Morphine Addiction on the Kidney Tissue in Rat *American Journal of Biochemistry and Biotechnology.* 1, 4: 186-188.

یافته‌های این تحقیق مشابه یافته‌های سایر محققان نشان داد که مورفین از طریق اتساع عروق محیطی و احشایی باعث کاهش جریان خون کلیوی می‌شود. کاهش مصرف اکسیژن یکی دیگر از فاکتورهایی است که می‌تواند هیپوکسی را افزایش دهد. کلیه به هیپوکسی حساس بوده و این می‌تواند منجر به ضایعات کلیوی شود.

- 11- Milne, R.W., Nation, R.L., Somogyi, A.A., (1996): The disposition of morphine and 3- and 6- glucuronide metabolites in humans and animals and the importance of the metabolites to pharmacological effects of morphine. *Drug Metab. Rev.* 28: 345-372.
- 12- Milne, R.W., Nation, R.L., Somogyi, A.A., Bochner, F., Griggs, W.M., (1992): The influence of renal function on the renal clearance of morphine and its metabolites in intensive care patients. *Br. J. Pharmacol.*, 34: 53-59.
- 13- Richter, T.A., Spackman, D.S., Robinson, J.E., (2001): Role of endogenous opioid peptides in mediating progesterone-induced disruption of the activation and transmission stages of the GnRH surge induction process. *Endocrinology.* 142, 12: 5212-9
- 14- Somogyi, A.A., Nation, R.L., Olweny, C., (1993): Plasma concentration and renal clearance of morphine, morphine 3-glucuronide and morphine 6-glucuronide in cancer patients receiving morphine. *Clin. Pharmacokinet.* 24: 413-420.
- 15- Toupalik, P., Vanerkova, H., Klir, P., Bouska, I., (2002): Morphologic findings in chronic abuse of heroin. *Soud. Lek.* 47: 5-11.
- 16- Yilmaz, B., Konar, V., Kutlu, S., (1999): Influence of chronic morphine exposure on serum LH, FSH, testosterone levels and body and testicular weights in the developing male rats. *Arch Androl.* 43, 3:189-96.