

بررسی مقایسه‌ای صحت اندازه‌گیری فاصله CEJ تا کرس‌ت آلوئول در رادیوگرافی پری اپیکال معمولی و دیجیتال اصلاح شده با جبران تضعیف اشعه‌ی X و واکنش بینائی

دکتر مژده مهدی‌زاده*، هدی نور محمدی^۱

چکیده

مقدمه: مطالعه‌ی حاضر با هدف تعیین و مقایسه‌ی صحت اندازه‌گیری فاصله‌ی CEJ تا کرس‌ت آلوئول در رادیوگرافی‌های پری اپیکال معمولی و دیجیتال اصلاح شده با جبران تضعیف اشعه‌ی X و واکنش بینائی انجام شد.

مواد و روش‌ها: در این مطالعه تجربی ۶۳ محل از نواحی کرس‌ت آلوئول دارای میزان‌های متفاوتی از تحلیل در مجاورت دندان‌های خلفی در مندیل‌های خشک انسان انتخاب گردید. فواصل CEJ تا کرس‌ت آلوئول در مندیل‌ها اندازه‌گیری و به عنوان استاندارد طلایی در نظر گرفته شد. رادیوگرافی‌های پری اپیکال معمولی و دیجیتال توسط فیلم E-Speed و سنسور CCD با تکنیک موازی تهیه گردید. رادیوگرافی‌های دیجیتال به منظور اصلاح تضعیف اشعه‌ی X و واکنش بینائی در نرم افزار Dental Eye مورد پردازش قرار گرفتند. سپس فواصل CEJ تا کرس‌ت آلوئول در رادیوگرافی معمولی و دیجیتال اصلاح شده اندازه‌گیری شد و یافته‌های بدست آمده در دو نوع رادیوگرافی با استفاده از آنالیز t-paired با استاندارد طلایی مقایسه شدند و ضریب همبستگی پیرسون بین مقادیر به دست آمده در دو نوع رادیوگرافی با مقادیر استاندارد طلایی محاسبه شد. ($\alpha=0/05$)

یافته‌ها: میزان صحت اندازه‌گیری فاصله‌ی CEJ تا کرس‌ت آلوئول در رادیوگرافی معمولی و دیجیتال اصلاح شده ۸۶ درصد برآورد گردید. ضریب همبستگی پیرسون بین مقادیر واقعی و مقادیر به دست آمده در رادیوگرافی دیجیتال ($r=0/92$) و نیز رادیوگرافی معمولی ($r=0/91$) حاکی از همبستگی قوی بین مقادیر واقعی و مقادیر مربوط به دو نوع رادیوگرافی بود.

نتیجه‌گیری: رادیوگرافی دیجیتال اصلاح شده با جبران تضعیف اشعه‌ی X و واکنش بینائی از نظر صحت اندازه‌گیری فاصله‌ی CEJ تا کرس‌ت آلوئول قابل مقایسه با رادیوگرافی معمولی می‌باشد.

کلید واژه‌ها: رادیوگرافی کانونشنال، رادیوگرافی دیجیتال، کرس‌ت آلوئول، CEJ.

* استادیار گروه رادیولوژی دانشکده‌ی دندان پزشکی دانشگاه علوم پزشکی اصفهان. (مؤلف مسؤول)
mehdizadeh@dnt.mui.ac.ir

۱: دانشجوی دندان پزشکی، دانشکده‌ی دندان پزشکی دانشگاه علوم پزشکی اصفهان، اصفهان، ایران.

این مقاله حاصل پایان‌نامه دانشجویی در دانشگاه علوم پزشکی اصفهان می‌باشد.

این مقاله در تاریخ ۸۹/۴/۵ به دفتر مجله رسیده، در تاریخ ۸۹/۸/۲ اصلاح شده و در تاریخ ۸۹/۱۰/۳۰ تأیید گردیده است.

مجله دانشکده دندان پزشکی اصفهان
۱۳۸۹؛ ۶(۶)؛ ۶۲۳ تا ۶۲۷

بررسی مقایسه‌ای صحت اندازه‌گیری فاصله CEJ تا کرسٹ آلوئول ...

دکتر مزده مهدی زاده و همکار

مقدمه

در دهه‌های اخیر رادیوگرافی دیجیتال به طور گسترده در حال پذیرفته شدن به عنوان یک جایگزین برای رادیوگرافی معمولی می‌باشد. بر طبق نظر بسیاری از محققین، رادیوگرافی دیجیتال در هنگام مقایسه با رادیوگرافی معمولی دارای خصوصیات مطلوب زیادی برای انجام اقدامات تشخیصی می‌باشد. یکی از مزایای اصلی رادیوگرافی دیجیتال امکان انجام تنظیمات دیجیتال توسط الگوریتم‌های پردازش تصویر بوده که به منظور بهبود بصری تصاویر به کار برده می‌شوند. اخیراً الگوریتم جدیدی برای یک اصلاح گاما بهینه معرفی شده است که به اصلاح تضعیف اشعه‌ی X و واکنش بینائی می‌پردازد. پردازش تصاویر به وسیله‌ی این الگوریتم موجب می‌شود تا تغییرات ضخامت شیء در قالب تغییرات معادل آن در *brightness* مانیتور مشاهده شود (۱). مطالعاتی که به منظور بررسی کارکرد این الگوریتم در پروسه‌های تشخیصی صورت گرفته است، نشانگر آن است که در این تصاویر اصلاح شده، دقت تشخیص پوسیدگی‌های پروگزیمال و تعیین موقعیت فایل‌های نازک اندودنتیک افزایش یافته است (۲-۳). نتایج پژوهش دیگری حاکی از آن است که تصاویر دیجیتال اصلاح شده با این الگوریتم دارای دقت اندازه‌گیری مطلوبی برای ارزیابی سطوح استخوان مارژینال می‌باشند (۴).

رادیوگرافی‌های معمولی دارای نقش مهمی در ارزیابی سطوح کرسٹ آلوئول می‌باشند، این مزیت باید حداقل به طور مساوی در رادیوگرافی‌های دیجیتال نیز وجود داشته باشد. بنابراین مطالعه‌ی حاضر به منظور تعیین و مقایسه‌ی میزان صحت اندازه‌گیری فاصله‌ی CEJ تا کرسٹ آلوئول در رادیوگرافی‌های معمولی و دیجیتال اصلاح شده با جبران تضعیف اشعه‌ی X و واکنش بینائی انجام گرفت.

مواد و روش‌ها

در مطالعه‌ی حاضر ۶۳ محل از نواحی کرسٹ آلوئول دارای میزان‌های متفاوتی از تحلیل افقی در مجاورت دندان‌های خلفی موجود در ۱۱ عدد مندیبل خشک انسان انتخاب گردید. مندیبل‌ها توسط موم ثابت شده و محلی در سمت لینگوال دندان‌ها جهت قرار گرفتن سنسور و فیلم رادیوگرافی توسط موم ایجاد گردید. از

نواحی انتخاب شده رادیوگرافی‌های پری اپیکال معمولی توسط فیلم E-speed(kodak) و دیجیتال توسط سنسور CCD (mps,progeny,USA) با روش موازی تهیه شد. سپس تصاویر دیجیتال به منظور اصلاح تضعیف اشعه‌ی X و واکنش بینائی توسط نرم افزار Dentaleye (sweden) مورد پردازش قرار گرفتند. در اینجا باید عنوان شود که در رادیوگرافی معمولی به علت ماهیت لگاریتمی دانسیته‌ی فیلم تقریباً اثر نمایی تضعیف اشعه‌ی X جبران شده و هر تغییری در ضخامت شیء به صورت تغییر معادل آن در *rightness* درک می‌شود. اما در رادیوگرافی دیجیتال هیچ گونه جبرانی به صورت اتوماتیک برای تضعیف اشعه و واکنش بینائی وجود ندارد (۵).

در مرحله‌ی بعد فواصل بین CEJ تا کرسٹ آلوئول در رادیوگرافی‌های معمولی به وسیله یک خط کش با دقت ۱ میلی‌متر و در رادیوگرافی‌های دیجیتال اصلاح شده به وسیله‌ی ابزار اندازه‌گیری در برنامه‌ی DentalEye توسط یک فرد متخصص در زمینه‌ی رادیولوژی اندازه‌گیری شد. سپس ارزیابی‌های خطی بر روی مندیبل خشک نیز با کمک پروب ویلیامز انجام شده و اعداد بدست آمده به عنوان استاندارد طلایی در نظر گرفته شد. در نهایت تفاوت مقادیر بدست آمده در دو نوع رادیوگرافی با استاندارد طلایی محاسبه و در آنالیز آماری *t-paired* به کار گرفته شد و نیز ضریب همبستگی پیرسون بین داده‌های مربوط به دو نوع رادیوگرافی و استاندارد طلایی محاسبه گردید.

یافته‌ها

بر پایه‌ی یافته‌های بدست آمده، میانگین مقادیر مربوط به فاصله CEJ تا کرسٹ آلوئول در مندیبل‌ها (استاندارد طلایی) $1.74 \pm$ 3.84 میلی‌متر، در رادیوگرافی‌های معمولی 1.62 ± 3.44 میلی‌متر و در رادیوگرافی‌های دیجیتال اصلاح شده 1.55 ± 3.45 میلی‌متر بود و دقت رادیوگرافی‌های معمولی و دیجیتال اصلاح شده در ارزیابی فاصله‌ی CEJ تا کرسٹ آلوئول با توجه به استاندارد طلایی ۸۶ درصد برآورد گردید.

آزمون *t-paired* نشان داد که میانگین فاصله‌ی CEJ تا کرسٹ آلوئول در رادیوگرافی‌های معمولی و دیجیتال اصلاح شده

دکتر مزده مهدی زاده و همکار

بررسی مقایسه‌ای صحت اندازه‌گیری فاصله CEJ تا کرسٹ آلوئول ...

در این تکنیک دندان‌پزشکان سعی کرده‌اند با استفاده از برنامه‌های نرم افزاری جانبی کیفیت تصاویر دیجیتال را بهبود بخشند. از جمله این برنامه‌ها قابلیت اصلاح تضعیف اشعه‌ی X و واکنش بینایی بوده که به تازگی در نرم افزار Dental Eye ارایه شده است.

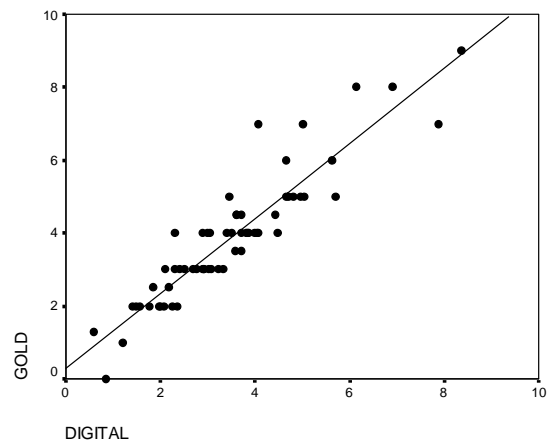
تا کنون تعداد زیادی از الگوریتم‌های پردازش تصویر به منظور اصلاح اثر نمایی تضعیف اشعه‌ی X معرفی شده‌اند، با این حال بیشتر آن‌ها به جای آنکه داده‌های تصویر را بر اساس تضعیف نمایی تابش تنظیم کنند بیشتر سطوح خاکستری را مبنا قرار می‌دهند. الگوریتم جدید در یک پروسه‌ی دو مرحله‌ای ابتدا با به کارگیری یک معادله‌ی لگاریتمیک تضعیف نمایی تابش را اصلاح می‌کند و در مرحله‌ی دوم واکنش سیستم بینایی انسان را با استفاده از یک تابع توان دار تصحیح می‌کند. رادیوگرافی‌های پردازش شده به منظور اصلاح تضعیف اشعه‌ی X و واکنش بینایی بیشتر شبیه رادیوگرافی‌های معمولی به نظر می‌رسند و بنابراین باید دارای خصوصیات مشابهی باشند (۶).

در مطالعه‌ی حاضر میزان دقت رادیوگرافی‌های دیجیتال اصلاح شده با الگوریتم جدید در مقایسه با رادیوگرافی‌های معمولی در ارزیابی فاصله‌ی CEJ تا کرسٹ آلوئول بررسی شد تا در صورت مناسب بودن روش دیجیتال در برابر تکنیک معمولی گامی دیگر در جهت جایگزین شدن این نوع رادیوگرافی برداشته شود.

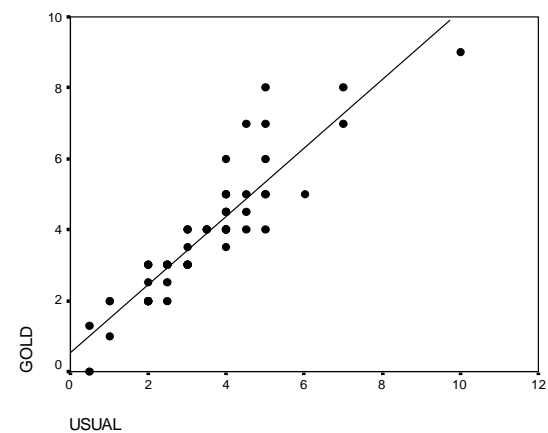
Eickholz و همکاران با به کار بردن فیلترهای highpass، تغییر کنتراست و اصلاح هیستوگرام در تصاویر دیجیتال و سپس ارزیابی تحلیل استخوان نتیجه گرفتند که این فیلترها نمی‌توانند منجر به افزایش اعتبار اندازه‌گیری‌ها شوند (۷).

در پژوهش khocht و همکاران بعد از مقایسه‌ی رادیوگرافی‌های معمولی و دیجیتال (shick) در ارزیابی سطوح کرسٹ آلوئول مشخص شد که اندازه‌های بدست آمده از رادیوگرافی دیجیتال به مقادیر واقعی نزدیک‌تر می‌باشد. در بررسی حاضر اختلاف معناداری بین تصاویر دیجیتال اصلاح شده و رادیوگرافی معمولی در ارزیابی فاصله‌ی CEJ تا کرسٹ آلوئول مشاهده نشد. عدم هم‌خوانی نتایج دو مطالعه می‌تواند به نوع دستگاه دیجیتال مورد استفاده و در نتیجه متفاوت بودن کیفیت تصاویر در این دو سیستم مربوط شود.

با یکدیگر تفاوت معناداری ندارند ($P=0/81$) اما میانگین مقادیر مربوط به این دو تکنیک رادیوگرافی هر دو به طور معناداری کمتر از مقادیر واقعی برآورد شده‌اند ($P < 0/001$). برای تعیین میزان همبستگی بین اندازه‌گیری‌های مختلف از ضریب همبستگی پیرسون استفاده شد و نتایج حاکی از آن بود که بین مقادیر واقعی فاصله‌ی CEJ تا کرسٹ آلوئول و مقادیر به دست آمده در رادیوگرافی دیجیتال اصلاح شده ($r=0/92$) و نیز رادیوگرافی معمولی ($r=0/90$) همبستگی مثبت و معناداری وجود دارد ($P < 0/001$).



نمودار ۱. نمودار پراکنش و خط رگرسیون مقادیر واقعی بر حسب مقادیر بدست آمده با تکنیک دیجیتال



نمودار ۲. نمودار پراکنش و خط رگرسیون مقادیر واقعی بر حسب مقادیر بدست آمده با تکنیک معمولی

بحث

با توجه به مزایای رادیوگرافی دیجیتال و آسانی تهیه‌ی تصاویر

(Speed) با یکدیگر مقایسه شدند و همین امر می‌تواند علت تفاوت بودن نتایج بررسی حاضر با مطالعه‌ی فوق را توجیه کند. در بررسی کنونی تفاوت معناداری بین دقت تشخیصی در رادیوگرافی‌های معمولی و دیجیتال اصلاح شده مشاهده نشد.

نتیجه‌گیری

بر پایه‌ی نتایج بدست آمده در این مطالعه، دقت رادیوگرافی معمولی و تصاویر دیجیتال اصلاح شده با جبران تضعیف اشعه‌ی x و واکنش بینائی در مورد ارزیابی فاصله‌ی CEJ تا کرسٹ آلوئول یکسان می‌باشد.

رادیوگرافی دیجیتال می‌تواند تصاویر تشخیصی قابل قبول را با دوزهای مشخصاً پایین‌تری نسبت به تکنیک‌های معمولی تولید کرده و به پروسسینگ شیمیائی هم نیازی ندارد. این جنبه‌ها همواره بر برتری تکنیک‌های دیجیتال صحه می‌گذارند حتی اگر تصویر بدست آمده از لحاظ تشخیصی مشابه رادیوگرافی معمولی باشد.

مطالعه‌ی Li در مورد کیفیت تصاویر مربوط به ساختارهای نرمال در رادیوگرافی‌های دیجیتال پردازش شده با الگوریتم اصلاح تضعیف اشعه‌ی x و واکنش بینائی و الگوریتم اصلاح گاما نشان داد که تصاویر پردازش شده با اصلاح تضعیف اشعه‌ی x و واکنش بینائی از کیفیت تشخیصی بالاتری برخوردارند (۱).

عدم سازگاری برخی از نتایج مقالات با یکدیگر ممکن است از این امر ناشی شود که پردازش رادیوگرافی‌های دیجیتال توسط الگوریتم‌های مختلف کم و بیش وابسته به ترجیح کاربران و نیز دانش آن‌ها در مورد پردازش تصاویر و رادیولوژی می‌باشد.

Li و همکاران در تحقیق دیگری سطوح استخوان مارژینال را در رادیوگرافی‌های معمولی (فیلم F-Speed) و دیجیتال (سیستم Dixidigital) اصلاح شده با جبران تضعیف اشعه‌ی x و واکنش بینائی مورد ارزیابی قرار دادند و گزارش کردند که تصاویر دیجیتال اصلاح شده از دقت تشخیصی بالاتری برخوردارند (۴). در مطالعه‌ی حاضر تصاویر دیجیتال (در سیستم soredex) و فیلم E-Speed (دارای رزولوشن بالاتری در مقایسه با فیلم F-

References

1. Li G. Comparative investigation of subjective image quality of digital intraoral radiographs processed with 3 image-processing algorithms. *Oral Surg Oral Med Oral Radiol Endod* 2004; 97(6): 762-7.
2. Li G, Yoshiura K, Welander U, Shi XQ, McDavid WD. Detection of approximal caries in digital radiographs before and after correction for attenuation and visual response. An in vitro study. *Dentomaxillofac Radiol* 2002; 31(2): 113-6.
3. Li G, Sanderink GC, Welander U, McDavid WD, Nasstrom K. Evaluation of endodontic files in digital radiographs before and after employing three image processing algorithms. *Dentomaxillofac Radiol* 2004; 33(1): 6-11.
4. Li G, Engstrom PE, Nasstrom K, Lu ZY, Sanderink G, Welander U. Marginal bone levels measured in film and digital radiographs corrected for attenuation and visual response: an in vivo study. *Dentomaxillofac Radiol* 2007; 36(1): 7-11.
5. Rezaii T. Evaluation of subjective radiographic image quality after so-called γ -correction. *Karolinska Odontologiska Institutet Stockholm* 2003; Nr62.
6. Welande U, Yoshiura K, Li G, Sallstrom P, McDavid WD. Correction for attenuation and visual response in digital radiography. *Dentomaxillofac Radiol* 2002; 31(2): 117-25.
7. Eickholz P, Riess T, Lenhard M, Hassfeld S, Staehle HJ. Digital radiography of interproximal bone loss; validity of different filters. *J Clin Periodontol* 1999; 26(5): 294-300.
8. Khocht A, Janal M, Harasty L, Chang KM. Comparison of direct digital and conventional intraoral radiographs in detecting alveolar bone loss. *J Am Dent Assoc* 2003; 134(11): 1468-75.

Comparative investigation of accuracy of measurements of CEJ-to-alveolar crest distance in periapical conventional and digital radiographs corrected for attenuation and visual response

Mozhdeh Mehdizadeh*, Hoda Nour Mohammadi

Abstract

Introduction: *The aim of the present study was to determine and compare the accuracy of measurements of CEJ-to-alveolar crest (AC) distance in periapical conventional and digital radiographs corrected for attenuation and visual response.*

Materials and Methods: *Sixty-three interproximal bone sites adjacent to posterior teeth with different amounts of horizontal bone loss in dried human mandibles were selected in the present experimental study. The CEJ-AC distances in the mandibles were assessed and employed as gold standard. Periapical and digital radiographs (parallel technique) were exposed with the CCD sensor and E-speed films. Digital radiographs were processed with Dental Eye program to correct for attenuation and visual response. The CEJ-AC distances were assessed on conventional and corrected digital radiographs. The results of the two radiographic measurements were compared with gold standard by paired t-test. Pearson's correlation coefficient for the two radiographic measurements was calculated with gold standard ($\alpha = 0.05$).*

Results: *The accuracy of CEJ-AC distance measurements on conventional and digital radiographs was estimated to be 86%. Pearson's correlation coefficient between the gold standard and measurements on conventional ($r = 0.90$) and digital radiographs ($r = 0.92$) indicated strong correlation between the gold standard and the two radiographic measurements (p value > 0.001).*

Conclusion: *Digital radiographs corrected for x-ray attenuation and visual response are comparable to conventional radiographs in accuracy for measurements of CEJ-AC distance.*

Key words: *Alveolar crest, CEJ, Conventional radiography, Digital radiography.*

Received: 6 Jan, 2010

Accepted: 29 Dec, 2010

Address: Assistant Professor, Department of Oral Radiology, School of Dentistry & Torabinejad Dental Research Center, Isfahan University of Medical Sciences, Isfahan, Iran.

Email: mehdizadeh@dnt.mui.ac.ir

Journal of Isfahan Dental School 2011; 6(6): 623-627.