

## بررسی اثر دو نوع اینترمیدیت سرجیکال اسپیلینت (ISS) نازک و ضخیم بر تعیین موقعیت جدید فک فوقانی در جراحی های Lefort I ماگزایلا

دکتر غلامرضا فیروزه‌ای<sup>\*</sup>، دکتر علی رحیمی<sup>۱</sup>، دکتر علی محمد عاقلی‌نژاد<sup>۲</sup>، ملیح السادات فیروزه‌ای<sup>۳</sup>

### چکیده

**مقدمه:** ماگزایلا با انجام ایمپکشن در پلان عمودی تغییر موقعیت داده و نسبت به موقعیت اولیه مندیبل فاصله می‌گیرد، این فاصله در آرتیکولاتور و دهان بیمار میتواند با حرکت خودچرخشی (autorotation) فک تحتانی جبران شود. هدف از این مطالعه مقایسه دو نوع اسپیلینت نازک (با حرکت خودچرخشی فک تحتانی) و ضخیم (بدون حرکت خودچرخشی) بود.

**مواد و روش‌ها:** در این کارآزمایی بالینی، ۱۹ بیمار (۶ مرد و ۱۳ زن) مورد مطالعه قرار گرفتند. کست‌های تهیه شده به صورت آناٹومیک تریم شدند. به کمک سیستم فیس‌بوی گناتوس، کست‌ها به آرتیکولاتور مربوطه منتقل شد و رابطه دو فک درحالت سوپاین بیمار در موقعیت CR ثبت شد. با انجام مدل جراحی فک بالا درجهت ایمپکشن، بسته به موقعیت پین انسيزال آرتیکولاتور دو نوع اینترمیدیت شامل: ۱- حالتی که پین انسيزال ثابت بماند (اسپیلینت ضخیم، بدون حرکت عرضی)، ۲- حالتی که پین انسيزال تغییر کند (اسپیلینت نازک، با حرکت خودچرخشی) ایجاد شد. بعد از استئوتومی فک فوقانی ابتدا ماگزایلا به کمک اسپیلینت نازک تعیین موقعیت شده و خطوط رفرنس عمود بر خط استئوتومی بر دیواره سینوس ماگزایلا رسم شد و سپس اسپیلینت نازک توسط نوع ضخیم جایگزین شده و وضعیت خطوط رفرنس بررسی و ثبت شد. داده‌ها با استفاده از آزمون ANOVA مورد تجزیه و تحلیل قرار گرفت. ( $\alpha=0/05$ )

**یافته‌ها:** از ۱۹ بیمار در ۶ مورد (۳۱٪) خطوط رفرنس تغییر نمود (متوسط ۱/۳mm) و در ۱۳ مورد (۶۹٪) ثابت ماند. در ۱۳ مورد، متوسط ایمپکشن و جابجایی پین انسيزال به ترتیب ۴/۳mm (۳-۶mm) و ۴/۹mm (۲-۸mm) بود و در ۶ مورد، به ترتیب ۷/۵mm (۵-۹mm) و ۹/۸mm (۷-۱۵mm) بود. به کمک آزمون احتمالات، احتمال جابجایی خطوط رفرنس متعاقب تعویض اسپیلینت ۵/۵۲٪ - ۷/۱۰٪ محاسبه شد.

**نتیجه‌گیری:** احتمال اینکه اسپیلینت نازک و ضخیم، فک فوقانی را در موقعیت یکسان قرار ندهند وجود دارد و در مقادیر بالای ایمپکشن این احتمال افزایش پیدا می‌کند. تغییرات خطوط رفرنس بیش از آنکه از مقادیر ایمپکشن متأثر باشد از میزان جابجایی پین انسيزال آرتیکولاتور متأثر است.

**کلید واژه‌ها:** اینترمیدیت سرجیکال اسپیلینت، ایمپکشن ماگزایلا، حرکت خودچرخشی مندیبل.

\* استادیار بخش جراحی فک و صورت، دانشکده دندان پزشکی و مرکز تحقیقات پروفیسور ترابی نژاد، دانشگاه علوم پزشکی اصفهان، اصفهان، ایران. (مؤلف مسؤل)  
firoozeai@dnt.mui.ac.ir

۱: استادیار بخش جراحی فک و صورت، دانشکده دندان پزشکی و مرکز تحقیقات پروفیسور ترابی نژاد، دانشگاه علوم پزشکی شیراز، شیراز، ایران.

۲: مربی بخش جراحی فک و صورت، دانشکده دندان پزشکی، دانشگاه علوم پزشکی یزد، یزد، ایران.

۳: دانشجوی دندان پزشکی، دانشکده دندان پزشکی، دانشگاه علوم پزشکی اصفهان، اصفهان، ایران.

این مقاله حاصل پایان‌نامه دوره دکتری حرفه‌ای دندانپزشکی دانشگاه علوم پزشکی اصفهان می‌باشد که در تاریخ ۸۸/۹/۱۱ به دفتر مجله رسیده، در تاریخ ۸۹/۳/۲۹ اصلاح شده و در تاریخ ۸۹/۴/۱۵ تأیید گردیده است.

مجله دانشکده دندان پزشکی اصفهان  
۱۳۸۹، ۶(۵): ۵۸۸ تا ۵۹۵

## مقدمه

نوعی از جراحی لفورت یک است که جهت درمان ناهنجاری های افزایش رشد عمودی فک بالا مورد استفاده قرار می‌گیرد و فک بالا طی این عمل در موقعیتی فوقانی‌تر قرار می‌گیرد (۱). در این تکنیک، بعد از آزادسازی فک بالا و برداشت استخوان اضافی در پلان عمودی از فک بالا، نیاز به یک راهنمایی است که به کمک آن بتوان فک بالا را جهت قدامی- خلفی در موقعیت صحیح و جدید قرار داد (۲). در این جراحی، فک بالا را نسبت به وضعیت فک تحتانی به کمک دو نوع اینترمدیت سرجیکال اسپلینت می‌توان در موقعیت جدید قرار داد. حالت اول زمانی که فک تحتانی موقعیت اولیه خود را حفظ نموده باشد که در این حالت اسپلینت ضخیم تهیه می‌شود و حالت دوم زمانی که فک تحتانی حول محور کنبدلی چرخیده باشد و حرکت اوتوروتاسیون انجام داده باشد. که در این حالت اسپلینت نازک تهیه می‌شود (۳). هر دو نوع اسپلینت نازک و ضخیم می‌تواند در تعیین موقعیت فک فوقانی متعاقب ایمپکشن مورد استفاده قرار گیرد. اینکه آیا دو نوع اسپلینت، فک فوقانی را در موقعیت مشابه و یکسانی قرار می‌دهند و اینکه آیا اساساً تفاوتی بین دو نوع اسپلینت وجود دارد یا خیر، هنوز کاملاً مشخص نشده است. در مطالعه‌ای که Anwar و همکار در سال ۱۹۹۰ بر روی ۸ بیمار انجام داده است و در آن به مقایسه دو نوع اینترمدیت اسپلینت نازک و ضخیم پرداخته است، چنین عنوان نموده است که در صد خطا با اسپلنت نازک بیشتر است و با افزایش میزان اوتوروتاسیون این احتمال خطا بیشتر می‌شود (۴). اما Bamber و همکار در سال ۱۹۹۵ با مطالعه بر روی ۱۹ بیمار، تفاوت معنی داری را بین این دو نوع اسپلینت مشاهده ننموده است (۳). با توجه به مطالب فوق، نیاز به بررسی بیشتر این دو نوع اسپلینت احساس می‌شود، تا بتوان با درجه اطمینان بالاتری از آنها استفاده نمود.

## مواد و روش‌ها

ابتدا مطالعات قبل از جراحی، از قبیل؛ بررسی مشکلات سیستمیک، هماهنگی با ارتودنتیست بیمار، مطالعات فتوگرافیک و رادیوگرافیک و نهایتاً طرح‌ریزی درمان مناسب در ۱۹ بیمار

انتخاب شده صورت گرفت (جدول ۱). سپس از فکین بیمار با آلزینات قالب‌گیری شد و کست‌های آن با استون پارس دنتال تهیه شد. کست‌ها به صورت آناتومیکیال ترمیم شدند. سیستم فیس‌بو گناتوس در تعیین رابطه فک بالای بیمار نسبت به محور چرخش کنبدلی مورد استفاده قرار گرفت و رابطه فکین در حالت CR ثبت شده و به آرکتولاتور منتقل شد. در این مطالعه جهت انجام مدل سرجری از تکنیک مودیفاید ایست من استفاده شد.

جدول ۱: مشخصات بیماران مورد مطالعه

ردیف	جنس	سن	ناهنجاری	طرح درمان
۱	M	۲۶	VME+MD2	MI3+MF4+MA5+AG6
۲	F	۲۳	VME+MD	MI+MP7+MA
۳	M	۲۰	VME+ME	MI+MS
۴	F	۲۴	VME+MD	MI+MA
۵	F	۲۱	VME+ME	MI+MS
۶	F	۲۲	VME+MD	MI+MA+AG
۷	F	۲۲	VME+ME8	MI+MP+AG
۸	M	۲۵	VME+MD	MI+MA
۹	F	۲۰	VME+MD	MI+MA+AG
۱۰	F	۲۱	VME+MD	MI+MP+AG
۱۱	F	۲۸	VME+MD	MI+MA
۱۲	M	۱۹	VME+ME	MI+MP+MS
۱۳	M	۲۳	VME+ME	MI+MS+AG
۱۴	F	۲۰	VME+MD	MI+MP+MA+AG
۱۵	M	۲۵	VME+ME	MI+MS
۱۶	F	۲۲	VME+ME	MI+MS
۱۷	F	۱۹	VME+MD	MI+MA
۱۸	F	۳۴	VME+ME	MI+MP+MS+AG
۱۹	F	۲۰	VME	MI+MP

VMF: Vertical maxillary excess  
MD: Mandibular Deficiency  
MI: Maxillary Impaction  
MF: Maxillary forward movement  
MA: Mandibular Advancement  
AG: Advancement Genioplasty  
MP: Maxillary Push Back  
ME: Mandibular Excen (Class III)  
MS: Mandibular Set Back

خط برش استئوتومی در فک بالا بین خط A و B قرار داده شد و بعد از جدا نمودن خطوط A و B از یکدیگر با توجه به

داشتن موقعیت کندیل در مفصل و بدون جابجایی آن صورت گرفت در این حالت موقعیت خطوط رفرنس عمودی چک شد. در صورتی که خطوط رفرنس کاملاً در امتداد هم بودند و دقیقاً موقعیت قبل با اسپلنت نازک تکرار شده بود، عدد صفر یادداشت شد که نشانگر عدم تفاوت بین اسپلنت نازک و ضخیم در موقعیت یابی فک بالا می‌باشد لیکن در مواردی که خطوط در امتداد هم قرار نگرفته‌اند مقادیر آن به کمک پرگار و خط کش اندازه‌گیری و یادداشت شد بدین شکل که اگر خط رفرنس تحتانی در جلو خط رفرنس فوقانی قرار گرفته بود مقادیر مثبت و اگر در خلف خط رفرنس فوقانی گرفته بود مقادیر منفی قلمداد شد و سپس ادامه جراحی به صورت معمول انجام گرفت.

**تجزیه و تحلیل داده ها:** داده توسط نرم افزار آماری SPSS و با بکار گیری آزمون نسبت‌ها و Regression ANOVA مورد تجزیه و تحلیل قرار گرفت.

#### یافته‌ها

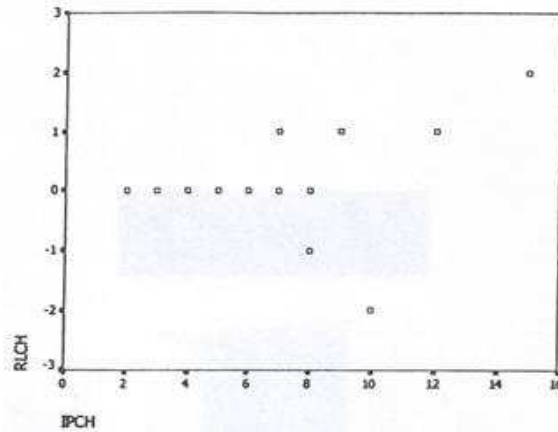
جدول (۲) نشان می‌دهد که از میان ۱۹ بیمار مورد مطالعه در ۶ (۳۲٪) بیمار با تعویض اسپلنت تغییراتی در خطوط رفرنس ایجاد شده است، که در بیماران شماره ۴، ۷، ۱۰، ۱۲ این تغییرات مثبت و در بیماران شماره ۱۸ و ۱۹ این تغییرات منفی اندازه‌گیری شده است و در مورد ۱۳ مورد (۶۸٪) تغییراتی ثبت نشده است. با استفاده از محاسبه فاصله اطمینان، می‌توان چنین نتیجه‌گیری نمود که با اطمینان ۹۵٪ ایجاد تغییر در خطوط رفرنس متعاقب تعویض اسپلنت در حدود ۱۰/۷٪ الی ۵۲/۵٪ می‌باشد. همچنین نتایج آزمون آماری One-Sample T test نشان داد که میانگین تغییرات خطوط رفرنس با صفر تفاوت معنی‌داری دارد (Pvalue=۰/۰۱۶).

در جدول (۳ و ۴) میانگین داده‌ها به ترتیب در کل جامعه مورد مطالعه و در بیمارانی که با تعویض اسپلنت در خطوط رفرنس آن‌ها تغییراتی ایجاد شده است آورده شده است. با استفاده از آزمون regression ANOVA در جهت یافتن همبستگی MVMI و IPCH با RLCH چنین مشخص شد که همبستگی IPCH با RLCH معنی‌دار می‌باشد (۰/۰۴۵ Pvalue).

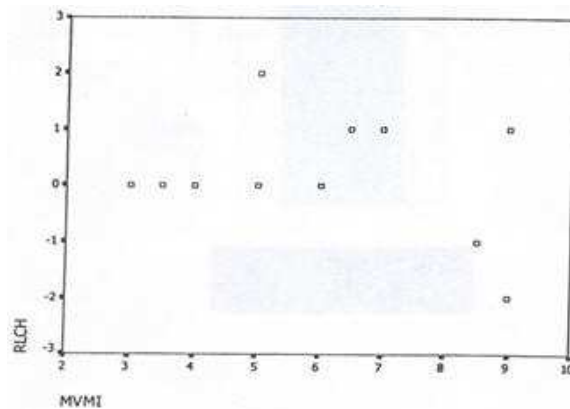
میزان ایمپکشن در قسمت‌های خلفی و قدامی، مقدار گج لازم از بین دو خط مذکور حذف شد و سپس با کمک گرفتن از خطوط رفرنس عمودی، فک فوقانی در موقعیت جدید به کمک موم ثابت شد. بعد از ایمپکشن فک بالا، موقعیت جدید فک بالا، نسبت به فک پایین به کمک تهیه اینترمدیت اسپلنت از جنس آکریل آکروپارس ثبت شد. متعاقب ایمپکشن فک بالا، سیستم دندان‌های فک فوقانی از سیستم دندان‌های فک تحتانی فاصله‌ای گرفت. البته این در حالی صورت می‌گیرد که انسیزال بین آرتکولاتور در حالت اولیه خود (صفر) ثابت باقی بماند. این فاصله با ساخت اینترمدیت اسپلنت ضخیم جبران شد و سپس انسیزال بین باز شد و اجازه داده شد که سیستم دندان‌های فک تحتانی و فوقانی به هم نزدیک شده و در اولین محل تماس دندان‌های ثابت شوند. در این حالت ابتدا مقدار تغییرات انسیزال بین اندازه‌گیری و یادداشت شد و سپس اقدام به ساخت اینترمدیت اسپلنت نازک شد و اسپلنت‌ها به اتاق عمل انتقال داده شد. بر روی دیواره ماگزایلا بعد از بلند کردن فلپ موکوپریوستال تحت بیهوشی عمومی خطای استئوتومی افقی به کمک فرزفیشور به صورت دو طرفه ایجاد شد. فاصله بین دو خط برش افقی که به موازات پلان اکلوزال دندان‌ها ایجاد شده بود، در واقع بیانگر میزان ایمپکشن فک بالا بود. بعد از برش-خطوط استئوتومی‌ها و آزاد نمودن کلیه اتصالات استخوانی فک بالا متحرک شده و به کمک اسپلنت نازک تعیین موقعیت شد. در این حالت، مجموعه فک تحتانی، فک فوقانی و اینترمدیت اسپلنت نازک با انجام حرکت اتوروتاسیون چرخانده شد تا جایی که اتصال استخوانی بین خطوط برش در دیواره ماگزایلا ایجاد شود. این عمل چند بار و بدون اعمال نیرو در جهت قدامی-خلفی تکرار شد، به صورتی که احتمال جابجا شدن کندیل در حفره گلوئید به حداقل برسد. سپس در حالی که تماس بین دو قطعه استخوانی ایجاد شده بود به کمک فرزفیشور خط رفرنس عمود بر خط استئوتومی بطری که از هر دو قطعه عبور نماید در طرف دیواره ماگزایلا رسم شد و سپس متعاقب باز کردن IMF اسپلنت نازک خارج و توسط اسپلنت ضخیم جایگزین شد و مجدداً مجموعه فک تحتانی و اسپلنت ضخیم به طرف قطعه فوقانی فک بالا هدایت شد تا جایی که تماس‌های استخوانی ایجاد شود. این عمل چند بار و با در نظر

جدول ۲

Vertical maxillary impact	Incisal pin change	Reference line change
3mm	8mm	0
4mm	6mm	0
Ant: 3mm		
Post: 5mm	5mm	0
Mean: 4mm		
7mm	12mm	+1mm
Ant: 3mm		
Post: 5mm	6mm	0
Mean: 4mm		
Ant: 5mm		
Post: 7mm	4mm	0
Mean: 6mm		
Ant: 4mm		
Post: 6mm	15mm	+2mm
Mean: 5mm		
Ant: 3mm		
Post: 5mm	4mm	0
Mean: 4mm		
Ant: 4mm		
Post: 6mm	7mm	0
Mean: 5mm		
Ant: 8mm		
Post: 5mm	9mm	+1mm
Mean: 6.5mm		
4mm	6mm	0
Ant: 8mm		
Post: 10mm	7mm	+1mm
Mean: 9mm		
4mm	6mm	0
Ant: 3mm		
Post: 4mm	2mm	0
Mean: 3.5mm		
Ant: 4mm		
Post: 6mm	4mm	0
Mean: 5mm		
Ant: 2mm		
Post: 4mm	3mm	0
Mean: 3mm		
Ant: 3mm		
Post: 5mm	3mm	0
Mean: 4mm		
Ant: 8mm		
Post: 9mm	8mm	-1mm
Mean: 8.5mm		
10mm	10mm	-2 mm



نمودار ۱: رابطه تغییرات اینسیزال پین ارتیکولاتور با خطوط رفرنس



نمودار ۲: رابطه Mean vertical maxillary impaction با خطوط رفرنس

## بحث

مطالعه با به کارگیری آزمون نسبتها، چنین می توان نتیجه گیری کرد که باحدود اطمینان ۹۵٪، احتمال اینکه تغییراتی در موقعیت فک فوقانی، متعاقب استفاده از دو نوع اسپیلینت نازک و ضخیم ایجاد شود نه تنها صفر نیست بلکه درحدود ۱۰/۷٪ الی ۲۵/۵٪ از جمعیت مورد مطالعه این تغییرات حتماً دیده خواهد شد. در کل جامعه مورد مطالعه (۱۹ بیمار) میانگین maxillary impaction تغییرات انسیزال پین ارتیکولاتور و میزان جابجایی خطوط رفرنس که بیانگر میزان جابجایی موقعیت فک بالا متعاقب تعویض اسپیلینت است به ترتیب ۴/۴mm، ۶/۶mm و ۰/۴۲mm می باشد. اما در بیمارانی که با تعویض اسپیلینت خطوط رفرنس دچار تغییرات شده است، میانگین

در این مطالعه از ۱۹ بیمار تحت بررسی، در ۱۳ مورد تفاوتی بین موقعیت فک فوقانی متعاقب استفاده از دو نوع اسپیلینت نازک و ضخیم مشاهده نشد. یعنی در ۶۸٪ بیماران بدون تغییر بوده است. در ۳۲٪ از بیماران (۶ مورد) تفاوت بین موقعیت متعاقب استفاده از دو نوع اسپیلینت نازک و ضخیم مشاهده شد که از این تعداد ۲۱٪ (۴ مورد) متعاقب استفاده از اسپیلینت ضخیم، فک فوقانی جلوتر و در ۱۱٪ (۲ مورد) متعاقب استفاده از اسپیلینت ضخیم، فک فوقانی عقب تر قرار گرفت. در این مطالعه، میانگین تغییرات موقعیت فک فوقانی در مقایسه با عدم تغییر؛ تفاوت معنی داری داشت (Pvalue = ۱۶٪). در این

(۲مورد) می‌توان چنین فرض نمود که مرکز چرخش آنها مناطق فوقانی یا خلفی کندیل بوده است. نمودارهای (۱ و ۲) رابطه میزان maxillary impaction و تغییرات خطوط رفرنس را نشان می‌دهد. به راحتی می‌توان متوجه شد که در مقادیر بالای Impaction احتمال ایجاد تغییر در خطوط رفرنس افزایش یافته است. در نمودارهای مذکور بیماری دیده می‌شود که با وجود اینکه میزان impaction آن چندان نیست (۵mm)، تغییرات خطوط رفرنس آن در حدود ۲mm می‌باشد (بیمار شماره ۵). در توجیه این مورد، می‌توان گفت که مقدار تغییرات انسیزال بین این بیمار، بیشترین مقدار در این مطالعه (۱۵mm) بوده است. از طرف دیگر در نمودارهای (۱ و ۲) رابطه تغییرات انسیزال بین و تغییرات خطوط رفرنس، رابطه ای منظم‌تر و نموداری یکدست‌تر را نشان می‌دهد. و همچنین آزمون Regression ANOVA، همبستگی، تغییرات خطوط رفرنس را در این مطالعه معنی‌دار عنوان می‌نماید. بنابراین با کمک نمودارهای فوق‌الذکر و آزمون‌های آماری می‌توان چنین پیش فرضی را مطرح نمود که رابطه تغییرات انسیزال بین و تغییرات خطوط رفرنس قابل استنادتر است تا رابطه maxillary impaction و تغییرات خطوط رفرنس. این مطالب منطقی به نظر می‌رسد، چرا که میزان اوتوروتاسیون که علت اصلی تغییرات خطوط رفرنس در این مطالعه مطرح شده است، رابطه مستقیم با تغییرات انسیزال بین دارد، در واقع میزان اوتوروتاسیون در آرتیکولاتور محصول میزان تغییرات انسیزال بین است.

### نتیجه‌گیری

۱- متعاقب استفاده از دو نوع اسپلینت ضخیم و نازک، فک فوقانی موقعیت‌های متفاوتی پیدا می‌کند که احتمال تفاوت در مقادیر Impaction بالای ۴mm افزایش می‌یابد. ۲- احتمال تفاوت در استفاده از اسپلینت ضخیم و نازک بیش از آنکه با مقدار maxillary impaction رابطه داشته باشد با مقدار تغییرات انسیزال بین رابطه دارد. با استفاده از اسپلینت ضخیم، به علت حذف حرکت اوتوروتاسیون فک تحتانی، موقعیتی که فک فوقانی پیدا می‌کند دقیق‌تر می‌باشد.

maxillary impaction تغییرات انسیزال بین آرتیکولاتور و میزان جابجایی خطوط رفرنس به ترتیب ۷/۵mm، ۱۰/۱۵mm و ۱/۳mm می‌باشد. بنابراین چنین می‌توان نتیجه گرفت که با افزایش میزان Impaction و متعاقب آن با افزایش تغییرات انسیزال بین آرتیکولاتور میزان تغییرات خطوط رفرنس نیز افزایش یافته است. در توجیه این نکته، که چرا در مقادیر بالای impaction، تفاوت دیده می‌شود می‌توان به دو مسئله اشاره نمود: حرکت چرخشی فک تحتانی دقیقاً مشابه حرکت ساده چرخشی آرتیکولاتور نمی‌باشد و فک تحتانی وقتی که حول محور چرخشی خود حرکت اوتوروتاسیون را انجام می‌دهد، همزمان دچار جابجایی محور چرخش در حفره گلوئید نیز می‌شود و اصطلاحاً همزمان با حرکت rotation، حرکت bodily mandibular shift را نیز انجام می‌دهد (۵و۴). بنابر مطالب فوق چنین می‌توان نتیجه گرفت که با انجام maxillary impaction، کندیل و فک تحتانی متعاقب اوتوروتاسیون موقعیتی خلفی‌تر به خود می‌گیرد و این درحالی است که در اعمال جراحی maxillary impaction، فک تحتانی جهت تعیین موقعیت فک بالا نقطه ثابتی در پلان افقی در نظر گرفته می‌شود در حالی که چنین نیست، بنابراین انتظار می‌رود با اوتوروتاسیون فک تحتانی در هنگام استفاده از اسپلینت نازک، فک فوقانی عقب‌تر نسبت به زمان استفاده از اسپلینت ضخیم تعیین موقعیت شود.

نکته دیگری که در حرکت اوتوروتاسیون می‌بایست مدنظر داشت، این است که به علت تفاوت‌های آناتومیکی لزوماً مشابه آرتیکولاتور مرکز چرخش فک تحتانی، مرکز کندیل نبوده بلکه میتواند مناطق مختلفی از کندیل باشد. که بسته به اینکه کدام نقطه مرکز چرخش کندیل باشد با انجام حرکت اوتوروتاسیون ممکن است فک تحتانی جلوتر و یا عقب‌تر روی قوس جدیدی حرکت نماید. بدین صورت مرکزهای چرخش فوقانی و خلفی کندیل، فک تحتانی را در کمانی قدامی‌تر و مرکزهای چرخش تحتانی و قدامی کندیل، فک تحتانی را در کمانی خلفی‌تر به حرکت در می‌آورند. بنابراین در توجیه بیمارانی که در این متعاقب (اوتوروتاسیون فک تحتانی و استفاده از اسپلینت نازک، فک فوقانی موقعیت قدامی‌تری به خود گرفته است

## References

1. Epker BN, Stella JP, Fish LC. Dentofacial Deformities. 2th ed. New York: Mosby; 1998.
2. Stefanova N, Stella JP. Predictability of bimaxillary orthognathic surgery using "piggyback" intermediate splints. *Int J Adult Orthodon Orthognath Surg* 2000; 15(1): 25-9.
3. Bamber MA, Harris M. The role of the occlusal wafer in orthognathic surgery; a comparison of thick and thin intermediate osteotomy wafers. *Journal of Cranio-Maxillofacial Surgery* 1995; 23(6): 396-400.
4. Anwar M, Harris M. Model surgery for orthognathic planning. *Br J Oral Maxillofac Surg* 1990; 28(6): 393-7.
5. Herbosa EG, Rotskoff KS, Ramos BF, Ambrookian HS. Condylar position in superior maxillary repositioning and its effect on the temporomandibular joint. *J Oral Maxillofac Surg* 1990; 48(7): 690-6.

## Effect of two kinds of thin and thick intermediate surgical splints on determination of new position of maxilla in Lefort I maxillary surgeries

Gholamreza Firoozei\*, Ali Rahimi, Ali Mohammad Aghelinejad, Malihossadat Firoozei

### Abstract

**Introduction:** Impaction displaces the maxilla in the vertical dimension, increasing the distance from the mandible; autorotation compensates this distance in the articulator and the mouth. The aim of the present study was to compare two thin (with the mandibular autorotation) and thick (without autorotation) splints.

**Materials and Methods:** In this clinical trial, 19 patients (6 males and 13 females) were evaluated. The casts were trimmed and transferred to an articulator with the use of a Gnathus facebow. Jaw relationship was recorded in CR position. A model maxillary surgery was carried out in the direction of impaction and depending on the incisal pin of the articulator two intermediate splints were produced: 1. a situation with no incisal pin displacement (thick splint); 2. a situation with incisal pin displacement (thin splint). After maxillary osteotomy, at first the maxillary position was determined using the thin splint and reference lines were drawn on the maxillary sinus wall perpendicular to the osteotomy line. Then the thin splint was replaced by the thick one and the position of reference lines was evaluated and recorded. Data was analyzed with ANOVA ( $\alpha=0.05$ ).

**Results:** The reference lines changed in 6 patients (31%) (mean = 1.3 mm) and in 13 patients (69%) they remained constant. In 13 patients the mean of impaction and incisal pin movement were 4.3 mm (3-6 mm) and 4.9 mm (2-8 mm) respectively; in 6 cases they were 7.5 mm (5-9 mm) and 9.8 mm (7-15 mm). The probability of displacement of reference lines after splint replacement was calculated 10.7-52.5% by probability test.

**Conclusion:** There is a possibility that thin and thick splints will not place the maxilla in the same position; the probability increases as impactions increases. Changes in reference lines are under the influence of articulator incisal pin displacement rather than the extent of impaction.

**Key words:** Intermediate surgical splint, Mandibular autorotation, Maxillary impaction.

**Received:** 2 Dec, 2009      **Accepted:** 7 Jun, 2010

**Address:** Assistant Professor, Department of Maxillofacial Surgery, School of Dentistry and Torabinejad Dental Research Center, Isfahan University of Medical Sciences, Isfahan, Iran.

**Email:** firoozeai@dnt.mui.ac.ir

Journal of Isfahan Dental School 2011; 6(5): 588-595