



در

امور دام و آبزیان شماره ۸۱ زمستان ۱۳۸۷

پژوهش‌های دامپزشکی

بروز مسمومیت با خرزهره در یک راس اسب

- **تقی تقی پور بازرگانی**
استاد بخش بیماری های درونی دام های بزرگ- دانشگاه تهران
 - **سید حسن مودب و احسان ترکی**
دستیاران تخصصی بخش بیماری های درونی دام های بزرگ- دانشگاه تهران
 - **محجوب آقامحمدی**
دانش آموخته دکتری دامپزشکی- دانشگاه تهران
 - **سید حسین مرجانمهر**
استادیار بخش پاتولوژی- دانشگاه تهران
- تاریخ دریافت: دی ماه ۱۳۸۶ تاریخ پذیرش: اردیبهشت ماه ۱۳۸۷
Email: aria-vet@yahoo.com

چکیده

خرزهره دارای گلیکوزیدهای قلبی بوده و به دلیل تلخ مزه بودن به راحتی مورد مصرف دام ها قرار نمی گیرد. مصرف بسیار اندک از این گیاه خصوصاً در مورد تک سمی ها که از حساسیت بیشتری در مقایسه با نشخوارکنندگان برخوردار هستند، باعث مرگ می شود. در این گزارش یک راس اسب بومی دو ساله با سابقه ضعف و بی‌اشتهایی به بیمارستان آموزشی و پژوهشی دانشکده دامپزشکی دانشگاه تهران ارجاع داده شد. نشانه بالینی برجسته این دام افزایش شدت ضربان قلب بود که تا فاصله تهیه سمپا هم شنیده می شد. الکتروکاردیوگرافی در روز اول نشان دهنده تاکی کاردی بطنی و در روز دوم بیان گر برادی کاردی و ریتم گریز بطنی بود. یافته های هیستوپاتولوژیک بعد از مرگ بیمار، وقوع نکروز و دژنراسیون بافت میوکارد را مشخص کرد. با مراجعه به محل نگهداری دام، حضور خرزهره در محیط زندگی بیمار و خبر دسترسی ناگهانی و مصرف این گیاه توسط دام حاصل آمد.

کلمات کلیدی: مسمومیت، خرزهره، اسب، الکتروکاردیوگرافی

Pajouhesh & Sazandegi No 81 pp: 59-62

The occurrence of oleander toxicity in a horse

By: Bazargani, T.T. Professor of Large Animal Internal Medicine-Department of Clinical Science-University of Tehran-Tehran-Iran., Moaddab, S.H. Torki, E. Postgraduate of Large Animal Internal Medicine-Department of Clinical Science-University of Tehran-Tehran-Iran., Aghamohammadi, S. H. Graduate of Veterinary Medicine- University of Tehran-Tehran-Iran.M., Marjanmehr, Assistant Professor of Pathobiology Department- University of Tehran-Tehran-Iran.

Oleander is originally a Mediterranean and Asian plant that is widely distributed in the world. Oleander has long been known to be poisonous to animal and human. All part of the plant either fresh or dried are toxic and contain cardiac glycosides. A tow years old horse was referred to the veterinary medical teaching and research hospital of Tehran university with a history of weakness and anorexia. The clinical signs included: Increased intensity of the heart sounds and electrocardiography showed sign of ventricular tachycardia. The next day, the arrhythmia changed into the bradycardia and ventricular escape rhythm. Postmortem histopathological findings showed: Necrosis and degeneration of myocardium. The access the animal to oleander and consumption of the plant was approved after investigation of the place that the horse was kept.

Key words: Oleander, Horse, Electrocardiography.

مقدمه

قبل از ارجاع بیمار به درمانگاه، شب هنگام اسب از جایگاهش آزاد شده و به تغذیه از آخور گاوها و سبزه‌ها و علف‌های موجود در محوطه گاوداری می‌پردازد. نکته قابل توجه در سابقه آن بود که چند روز قبل از این واقعه دام دار به منظور زیبایی محوطه گاوداری تعداد فراوانی گلدان حاوی گیاه خرزهره را به این محل منتقل کرده بود. با توجه به شرایط موجود حیوان جهت درمان در درمانگاه دانشکده دامپزشکی بستری شد. هم چنین از اشتقاق قاعده ای راسی جهت ثبت امواج الکتروکاردیوگرام و از داروهای لیدوکائین و آتروپین جهت درمان آریتمی های قلبی بهره گرفته شد.

مشاهدات و نتایج

ضعف شدید، بی‌حالی مفرط و دهیدراتاسیون بیمار در همان برخورد اول با دام جلب نظر می‌کرد. دمای مقعدی ۳۶/۶ درجه سانتی گراد، زبان باردار و دستگاه گوارش کاملاً غیر فعال شده بود. در سمع قلب، علاوه بر آریتمی واضح و بی‌نظمی ضربان قلب، شدت بالای ضربان قلب و نبض سرخرگی به حدی بود که صداهای قلبی در فاصله تهیگاه هم به گوش می‌رسید. الکتروکاردیوگرام اخذ شده در اشتقاق قاعده‌ای راسی مبین ابتلا دام به تاکی کاردی بطنی با تعداد ضربان ۸۰ عدد در دقیقه بود (شکل شماره ۱). بلوس داخل وریدی داروی لیدوکائین به میزان ۰/۵ mg/Kg در بازگشت ریتم سینوسی بی‌تاثیر بود. در روز دوم پس از بستری شدن بیمار، تعداد ضربان قلب به ۲۸ ضربان در دقیقه کاهش یافته و در الکتروکاردیوگرام اخذ شده برادی کاردی و ریتم فرار بطنی مشاهده شد (شکل شماره ۲). در این هنگام تزریق بلوس آتروپین به میزان ۰/۰۵ mg/Kg به تندتر شدن ضربان قلب یا بازگشت ریتم سینوسی منجر نشد. ضعف و برادی کاردی بیمار تا روز نهم بیماری پا برجا بود و در نهایت در این روز دام بعد از زمین‌گیری

خرزهره گیاهی است همیشه سبز و با منشا مدیترانه که در حال حاضر در اکثریت مناطق جهان) از جمله ایران (خواه به صورت خودرو و خواه به صورت زینتی گسترده‌گی فراوانی دارد(۱۳). این گیاه هم چون بسیاری از انواع دیگر گیاهان حاوی گلیکوزیدهای قلبی تلخ مزه بوده و به راحتی توسط دام مصرف نمی‌گردد، مگر آنکه شاخ و برگ آن بعد از هرس کردن گیاه در دسترس دام‌های گرسنه قرار بگیرد یا آنکه برگ‌های تازه یا خشک شده آن با علوفه دام مخلوط شود و بالاخره آنکه مصرف گیاه توسط دام‌ها در باغ و بلوار و محوطه‌های سبزه حاوی این گیاه یا مناطق خشک و نیمه خشک آلوده به این گیاه واقعیت یابد و مسمومیت با خرزهره رخ دهد (۲ ، ۱۰). با خشک شدن گیاه در کنار حفظ شدن خواص سمی از میزان تلخی این گیاه کاسته می‌گردد(۱۱). مصرف مقادیر بسیار اندک این گیاه به اندازه ۰/۰۰۵٪ وزن بدن دام می‌تواند باعث مرگ در اسب گردد. در این رابطه، حساسیت تک سمی‌ها نسبت به این مسمومیت بسیار بیشتر از نشخوار کنندگان می‌باشد (۹). حداقل پنج نوع گلیکوزید قلبی (اولناندرین، دیژیتوکسی ژنین، نرین، فولینرین و رزائنین) در گیاه خرزهره شناسایی شده است، که این مواد در تمامی قسمت‌های این گیاه حضور دارند. این گلیکوزیدها اثرات مرگبار خود را با اتصال و مهار آنزیم سدیم، پتاسیم، آدنوزین تری فسفاتاز (Na, K - ATPase) اعمال می‌کنند(۱۱).

مواد و روش‌ها

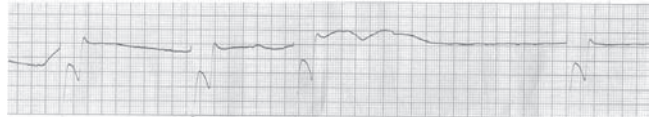
یک راس اسب نر دو ساله که در یک واحد گاوداری نگهداری می‌شد، با سابقه شش روزه از ضعف پیش رونده، بی‌اشهایی، بی‌حالی و کف کردن دهان به درمانگاه دانشکده دامپزشکی تهران ارجاع داده شد. شش روز

است. از سوی دیگر رخداد این آریتمی و دیگر آریتمی‌های دیده شده در این بیمار هم چون تاکی کاردی بطنی و برادری بطنی می‌تواند نتیجه ای از حضور اختلالات الکتروولتی، کاردیومیوپاتی و حساستر شدن گره های سینوسی دهلیزی و دهلیزی بطنی نسبت به اثرات استیل کولین، در اثر افزایش تونیسیته عصب واگ باشد. آریتمی های مشاهده شده کاملا جلوه گر اثرات سمی مسمومیت با این گیاه می باشد. این نوع از آریتمی ها توسط دیگر پژوهشگران نیز در مسمومیت با خرزهره گزارش شده است(۳، ۴، ۵، ۱۲).

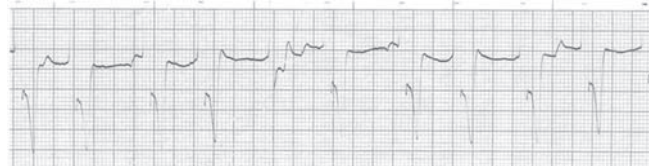همچنین یافته های هیستوپاتولوژیک بیانگر تغییرات دژنراتیو در نواحی مختلف میوکارد بوده که این خود صدمات وارده به اسکلت سلولی در اثر مهار آنزیم (Na, K - ATPase) و ورود کلسیم به سلول را توجیه می کند. ضایعات دیده شده در بافت ماهیچه ای قلب و ریه این بیمار با یافته های حاصل از مسمومیت با خرزهره در دیگر حیوانات همخوانی دارد(۳، ۵، ۷، ۱۴). گلیکوزیدهای قلبی موجود در این گیاه با افزایش میزان سطح کلسیم در داخل سلول، خواص اینوتروپیک خود را اعمال می کند(۴). سمع قلبی در این حیوان بیانگر افزایش شدت بالای ضربان قلب بوده که کاملا خواص اینوتروپیک بودن این گیاه را اثبات می کند. تجویز داروی لیدوکائین در زمان رخداد تاکی کاردی بطنی و آتروپین به هنگام وقوع برادری کاردی و ریتم فرار بطنی، در بازگرداندن ریتم سینوسی قلب به علت ارجاع دیر هنگام بیمار به درمانگاه و درگیری شدید میوکارد که صحت این ادعا را بررسی های ظاهری و ریزینی قلب ثابت کرد، موثر ثمر واقع نشد و در نهایت بیمار تلف گردید. این موضوع نشان گر اهمیت فراوان تشخیص و درمان زود هنگام بیماران مبتلا به مسمومیت با گیاهان حاوی گلیکوزیدهای قلبی می باشد. از سوی دیگر، اکثر موارد گزارش شده از رخداد مسمومیت با خرزهره در مورد نشخوارکنندگان می باشد که این خود بر اهمیت گزارش این مسمومیت در تک سمی ها می افزاید.

منابع مورد استفاده

- ۱- پتسن، م، د، ۱۳۷۸، کاردیولوژی اسب. ترجمه رضا خانی، ع، رضائیان، ع، غ، انتشارات دانشگاه شیراز، صفحه، ۳۴۱.
- ۲- پناهنده، م، ۱۳۸۱، الکتروکاردیوگرام یک راس گاو مسموم با گیاه خرزهره، مجله علمی دانشکده دامپزشکی دانشگاه شهید چمران اهواز. سال پنجم، شماره هشتم: صفحه ۹۹-۹۵.
- ۳- مهام، م، رضاخانی، ع، ۱۳۷۲، تظاهرات قلبی و درمان مسمومیت با خرزهره در نشخوارکنندگان و تک سمی ها. رساله دکتری تخصصی دامپزشکی، دانشکده دامپزشکی، دانشگاه شیراز.
- 4- Aslani, M. R., Movassaghi, A., Janati-Pirouze, H., Karazma, M., 2007, Experimental oleander (*Nerum oleander*) poisoning in goat: A Clinical and Pathological study. Iranian Journal of Veterinary Research, Vol. 8, No. 1, Se. No. 18, PP: 58-63.
- 5- Aslani, M. R., Movassaghi, A. R., Mohri, M., Abbasian, A., Zarehpour, M., (2004), Clinical and Pathological aspect of experiment oleander (*Nerum oleander*) toxicosis in sheep. Vet. Res. Com, Vol 28, Num 7, PP: 609-616.
- 6- Bazargani, T.T., and Mislami, M., 1991, An investigation on



شکل ۱: اسب، تاکی کاردی بطنی، الکتروکاردیوگرام اخذ شده در اشتقاق قاعده ای راسی با سرعت ۲۵ میلیمتر بر ثانیه در روز اول.



شکل ۲: اسب، برادیکاردی و ریتم فرار بطنی، الکتروکاردیوگرام اخذ شده در اشتقاق قاعده ای راسی با سرعت ۲۵ میلیمتر بر ثانیه در روز دوم.

۱۱ ساعته تلف شد.

در کالبد گشایی پر از کف بودن نای و ادماتوز بودن ریه ها و وجود نواحی رنگ پریده در توده عضلانی میوکارد جلب نظر می نمود. در بررسی های ریزینی جراحات، تغییرات دژنراتیو در نواحی مختلف میوکارد با وسعت متفاوت به صورت تورم رشته های عضلانی قلب، قرمز شدن سیتوپلاسم و از دست رفتن تخطط همراه با پیکنوزه شدن هسته مشاهده شد. به دنبال نکروزه شدن و از بین رفتن سلول های عضلانی قلب شروع جایگزینی بافت همبند به جای سلول های تخریب شده در سایر نواحی میوکارد مشاهده گردید.

بحث

مشاهدات الکتروکاردیوگرافی و یافته های هیستوپاتولوژیکی دیده شده در این بیمار با یافته های حاصل از مسمومیت با خرزهره در مورد دیگر حیوانات هم خوانی دارد(۳، ۴، ۶، ۷، ۱۲). خرزهره با ایجاد آریتمی های قلبی خصوصا از نوع بطنی می تواند باعث مرگ در حیوان و انسان بشود. گلیکوزیدهای قلبی موجود در این گیاه با مهار آنزیم (Na/K ATPase) باعث ایجاد خواص توکسیک بر روی ماهیچه های قلب می شود. تجمع سدیم در سلول های تحریک پذیر بافت عصبی و میوکارد باعث افزایش ورود کلسیم در تعویض با سدیم به سلول شده و افزایش آزاد شدن کلسیم از شبکه سارکوپلاسمیک به دنبال این روند صورت می گیرد. به دنبال ورود کلسیم به سلول، فعال شدن آنزیم های فسفولیپاز و پروتئاز صورت گرفته و به اسکلت سلولی صدمه وارد می شود. از سوی دیگر این گلیکوزید ها سیستم هدایتی قلب را با تشدید اثرات کولی نرژیک به واسطه افزایش تونیسیته واگ متاثر می کنند و با حساستر کردن گره های سینوسی دهلیزی و دهلیزی - بطنی نسبت به اثرات استیل کولین، باعث بروز انواع بلوک های قلبی می شود. همچنین صدمات وارده به ماهیچه های قلب خود از دلایل ایجاد کننده آریتمی های قلبی در این نوع از مسمومیت است(۳، ۴، ۹، ۱۱، ۱۴). رخداد ریتم فرار بطنی در این بیمار نشان گر ناتوانی گره سینوسی دهلیزی و دهلیزی بطنی در انتقال پیام الکتریکی

P.D., 2007, Veterinary Medicin. 10th ed., Saunders Company, PP: 1862-1863.

11- Reed, S. M., Bayly, W.M. and Sellon, D.C., 2004, Equine Internal Medicin. 2nd ed., Saunders Company, PP: 1442-1443.

12- Rezakhani, A., Maham, M., 1994, Oleander poisoning in cattle of the fars province, Iran. Vet. Hum. Toxic., 34, PP: 549.

13- Sakha, M. and Rezakhani. A., 2002, Treatment of Oleander Poisoning with V 258. 22 th World Buitrics Congress, Hannover, Germany, P: 6.

14- Smith, B. P., 2002, Large Animal Internal Medicine. 3rd ed., Mosby Company, P: 1620.

the toxicity effect of oleander in large and small ruminants. XXIV World Veterinary Congress, Riodejaneiro, Brazil, Abstract, 2.4.2.

7- Galey, FD., Holstege, B., et al, 1996, Diagnosis of oleander poisoning in livestock. Journal of Veterinary Diagnostic Investigation, Vol 8, Issue 3, PP: 358-364.

8- Kahn, C.M., 2005, The Merck Veterinary Manual. 9th ed., Merck and Co., PP: 1968-1969.

9- Plumlee, K. H., 2004, Cilinical Veterinary Toxicology. Mosby Company, PP: 368-387.

10- Radostits, O. M., Gay, C.C., Hincheliff, K.W. and Constable,

