

## نتایج تونسیلوتومی با رادیوفرکانس در بزرگسالان مبتلا به تونسیلیت راجعه

\***دکتر شادمان نعمتی:** دانشیار و متخصص گوش، گلو و بینی، دپارتمان و مرکز تحقیقات اوتولارینگولوژی و جراحی سر و گردن، دانشگاه علوم پزشکی گیلان، رشت، گیلان  
(\* مولف مسئول). nemati@gums.ac.ir

**دکتر عبدالرحیم کوشا:** دانشیار و متخصص گوش، گلو و بینی، دپارتمان و مرکز تحقیقات اوتولارینگولوژی و جراحی سر و گردن، دانشگاه علوم پزشکی گیلان، رشت، گیلان  
koosha@gums.ac.ir

**دکتر رحمت اله بنان:** استادیار و متخصص گوش، گلو و بینی، دپارتمان و مرکز تحقیقات اوتولارینگولوژی و جراحی سر و گردن، دانشگاه علوم پزشکی گیلان، رشت، گیلان  
ezat689@yahoo.com

**دکتر میرمحمد جلالی:** دانشیار و متخصص گوش، گلو و بینی، دپارتمان و مرکز تحقیقات اوتولارینگولوژی و جراحی سر و گردن، دانشگاه علوم پزشکی گیلان، رشت، گیلان  
mmjalali@gmail.com

**دکتر هوشنگ گرامی:** دانشیار و متخصص گوش، گلو و بینی، دپارتمان و مرکز تحقیقات اوتولارینگولوژی و جراحی سر و گردن، دانشگاه علوم پزشکی گیلان، رشت، گیلان  
hg\_gerami@yahoo.com

**دکتر احسان کاظم نژاد:** استادیار و متخصص آمار حیاتی، مرکز تحقیقات اوتولارینگولوژی و جراحی سر و گردن، دانشگاه علوم پزشکی گیلان، رشت، گیلان  
kazem\_eh@yahoo.com

**دکتر نسیم کوشا:** متخصص گوش، گلو و بینی، رشت، گیلان  
n\_kousha@yahoo.com

**فغانه بخشی:** کارشناس ارشد آموزش پرستاری، مرکز تحقیقات اوتولارینگولوژی و جراحی سر و گردن، دانشگاه علوم پزشکی گیلان، رشت، گیلان  
fbakhshi@gums.ac.ir

تاریخ پذیرش: ۹۰/۳/۲۲

تاریخ دریافت: ۸۹/۸/۵

### چکیده

**زمینه و هدف:** کوچک کردن لوزه ها با رادیوفرکانس یکی از جدیدترین روش های درمان به ویژه برای لوزه های بزرگ انسدادی است. هدف از این مطالعه مقایسه نتایج کوتاه مدت و طولانی مدت تونسیلوتومی با رادیوفرکانس و تونسیلکتومی سنتی در بزرگسالان مبتلا به تونسیلیت راجعه بود.  
**روش کار:** مطالعه به صورت یک کارآزمایی بالینی تصادفی آینده نگر (به شماره ثبت IRCT: 201010091138N3) در یک بیمارستان دانشگاهی بر روی بزرگسال مبتلا به تونسیلیت راجعه انجام شد. در ۳۴ مورد تونسیلکتومی سنتی و در ۳۸ مورد تونسیلوتومی توسط رادیوفرکانس با پروب (RFITT= Radiofrequency Induced ThermoTherapy) انجام شد. مدت زمان جراحی، مقدار خونریزی حین عمل، زمان ریکاوری، اختلال در بلع، کاهش وزن و درد بعد از جراحی، زمان بازگشت به رژیم غذایی و فعالیت طبیعی و عوارض بعد از عمل جراحی در دو گروه مشخص شد. بیماران به مدت ۲۴ ماه از نظر عود حملات تونسیلیت راجعه پی گیری شدند. آنالیز آماری با استفاده از نرم افزار SPSS 16 و تست های U- Man Whitney و chi-square انجام شد.

**یافته ها:** متوسط مدت زمان جراحی (۱۶/۸۹ دقیقه در مقابل ۴۶/۰۷ دقیقه)، زمان ریکاوری (۱۴/۳۲ در مقابل ۱۷/۱۱ دقیقه) و میزان خونریزی حین عمل (CC ۱۵-۲۰ و در مقابل CC ۳۰۰-۲۵۰) و به طور آشکار در گروه RF کمتر از گروه سنتی بود ( $P < 0.005$ ). هیچ تفاوتی بین دو گروه از نظر وقوع تونسیلیت راجعه بعد از ۲۴ ماه پی گیری وجود نداشت.

**نتیجه گیری:** تونسیلوتومی با RF یک روش ساده، سریع و موثر در بیماران بزرگسال با تونسیلیت راجعه است که می تواند در دراز مدت عود حملات تونسیلیت و فارتزیت را به خوبی کنترل نماید.

**کلیدواژه ها:** تونسیلوتومی رادیوفرکانس، تونسیلکتومی سنتی با برش سرد، بالغین، تونسیلیت راجعه.

### مقدمه

انگلستان ۱۰۰ در هر ۱۰۰۰ نفر برآورده شده است (۲ و ۳).

از شایع ترین اندیکاسیون های تونسیلکتومی به ویژه در بیماران بزرگسال، تونسیلیت راجعه است و بیشتر اوتولارینگولوژیست ها معتقدند که تونسیلکتومی یک درمان موثر در بزرگسالان با گلو درد شدید راجعه است و احتمالاً باید به همه بیماران توصیه شود مگر آن که

تونسیلیت راجعه به معنی وقوع بیشتر از ۵ تا ۶ دوره ابتلا به تونسیلیت حاد در یک سال و یا سالیانه ۳ دوره در دو سال پیایی است. البته تعریف عفونت راجعه لوزه ها بر اساس مراجع مختلف متفاوت بوده و تعریف فوق یکی از شایع ترین و مقبول ترین تعاریف است (۱ و ۲). شیوع این بیماری در حوزه طب عمومی در کشور

## روش کار

مطالعه به صورت یک کارآزمایی بالینی تصادفی آینده نگر (IRCT: 201010091138N3) در ۷۲ بیمار بزرگسال (۶۵-۱۵ ساله) با تونسیلیت راجعه در یک بیمارستان دانشگاهی ارجاعی (بیمارستان امیرالمؤمنین ع) رشت از خرداد ۱۳۸۵ تا دی ماه ۱۳۸۶ انجام شد.

پروپوزال تحقیق توسط معاونت پژوهشی و کمیته اخلاق دانشگاه علوم پزشکی گیلان بررسی و تایید شد. نمونه‌ها به صورت تصادفی از بین بزرگسالان مبتلا به تونسیلیت راجعه که برای تونسیلکتومی به این مرکز ارجاع شده بودند (یعنی با بیش از ۶ دوره شدید تونسیلیت در سال قبل یا بیش از ۳ دوره سالیانه در ۲ سال متوالی) انتخاب و در دو گروه رادیوفرکانس در مقابل گروه برش سرد (روش سنتی) قرار داده شدند.

برای تمام بیماران در مورد هر دو روش جراحی توضیحات کاملی داده شد و بیماران رضایت نامه کتبی مربوطه را قبل از ورود به مطالعه امضاء نمودند. بیمارانی که اختلالات خونی، آسم، سابقه تشنج ناشی از تب، لوزه‌های غیر متقارن مشکوک به بدخیمی و سابقه بیماری روماتیسمی قلبی و سایر اختلالات عمده سیستمیک داشتند، وارد مطالعه نشدند.

در یک گروه تونسیلکتومی سنتی (به روش چاقوی جراحی و سرنو) و در گروه دیگر، تونسیلوتومی با RF با استفاده از پروب‌های بای پولار خطی RFITT انجام شد. به منظور یکسان سازی بیشتر و کنترل بهتر بیماران، هر دو گروه تحت بیهوشی عمومی و در وضعیت Rose قرار گرفتند. هم‌چنین هر دو گروه از نظر سن و جنس و اندازه لوزه‌ها (بر اساس درجه بندی برودسکی، مور و استانیویچ) با هم یکسان سازی شدند.

همه جراحی‌ها در شرایط یکسان و توسط یک جراح انجام شد. دستورات بعد از عمل در هر دو گروه یکسان و شامل NPO حداقل ۶ ساعت و بازگشت به رژیم غذایی عادی در اولین زمان ممکن (به جز غذاهای خیلی خشک مثل چیپس سیب زمینی برای ده روز اول) و تجویز

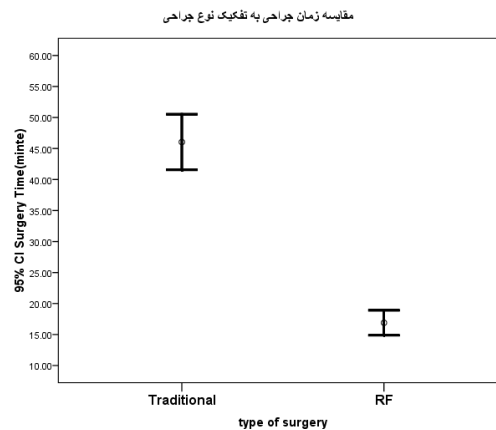کنتراندیکاسیون خاصی وجود داشته باشد. تونسیلکتومی از شایع‌ترین اعمال جراحی انجام شده در سراسر جهان بوده و خطرات آن شامل عوارض مربوط به بیهوشی عمومی و خطرات مربوط به عمل جراحی (از جمله خونریزی، درد که در روزهای اول شدید است، کاهش وزن و دهیدراتاسیون ناشی از دشواری در بلع / درد هنگام بلع، درد گوش و به ندرت استنوز نازوفارنکس) است (۳-۶).

تونسیلکتومی سنتی با روش‌های برش با چاقو، لیزر و یا الکتروکوتری، عوارض شناخته شده‌ای دارند. این روش‌ها در طی دهه‌های اخیر تغییرات کمی کرده و همه آن‌ها منجر به درد طولانی بعد از عمل و عوارض آشکار می‌شوند. در نتیجه اخیراً روش‌های جدید در تلاش برای کاهش عوارض و بهبود ریکاوری طولانی مدت بعد از عمل معرفی شده‌اند.

یکی از جدیدترین روش‌ها، درمان با رادیوفرکانس (RF) و در واقع کوچک کردن لوزه‌های بزرگ با RF است که به ویژه برای لوزه‌های بزرگ انسدادی و در کودکان مورد استفاده قرار گرفته است (۶-۸). ایمنی، موثر بودن و عوارض کمتر این روش در مقایسه با روش‌های سنتی نشان داده شده است، ولی مفید بودن این روش در کاهش بروز و شدت دوره‌های تونسیلیت راجعه هنوز در دست بررسی است.

طبق دانسته‌های ما، این مطالعه نخستین بررسی روی تونسیلوتومی با RF در بیماران بزرگسال مبتلا به تونسیلیت راجعه است. در ایران مطالعه خاصی روی تأثیرات تونسیلوتومی به روش RF برای موارد عفونی، صورت نگرفته است و بیشتر مطالعات در زمینه پالاتوپلاستی (Palatoplasty) و برای مشکلات انسدادی بوده است. اما در دنیا تعدادی مطالعه انجام شده که بیشتر در زمینه کنترل هیپرتروفی انسدادی لوزه بوده و در ضمن، به اثرات آن در کاهش عود حملات تونسیلیت اشاره شده است.

هدف این مطالعه مقایسه نتایج کوتاه مدت و دراز مدت تونسیلوتومی با RF و تونسیلکتومی با برش سرد در بالغین مبتلا به تونسیلیت راجعه است.



نمودار ۱- مقایسه متوسط زمان جراحی در تونسیلوتومی RF و تونسیلکتومی سنتی ( $P < 0.005$ ).

### تکنیک تونسیلوتومی با RF

زیر بیهوشی عمومی و در وضعیت Rose اوروفارنکس توسط دهان باز کن ده ویس در معرض قرار گرفته و پروب RFITT دوقطبی خطی (دستگاه مدیکال Celone AG - آلمان) وارد کریپت های لوزه می شد. فرکانس کاری دستگاه مولد رادیوفرکانس ۴۷۰ کیلو هرتز بود. برای تونسیلوتومی قدرت منبع رادیوفرکانس روی ۷ وات قرار داده می شد که به طور مداوم توسط سیستم کنترل گردیده و در زمان کامل شدن ضایعه حرارتی، دستگاه خود به خود تحویل انرژی را قطع می نمود. تعداد نقاط پروب بر اساس درجه بندی لوزه، شامل ۵ نقطه برای لوزه های گرید یک و دو، ۷ نقطه برای گرید سه و ۹ نقطه برای گرید چهار بود. این نقاط شامل کریپت های لوزه (tonsillar crypt) در قطب های فوقانی و تحتانی لوزه نیز می شد. برای اجتناب از کنده شدن باقیمانده لوزه ها پس از عمل نباید این نقاط در یک مسیر خطی انتخاب شوند. بعد از اتمام عمل در هر دو طرف، مناطق خونریزی احتمالی کنترل و سپس گازها خارج و بیمار اکستوبه (Extubation) می گردید.

### یافته ها

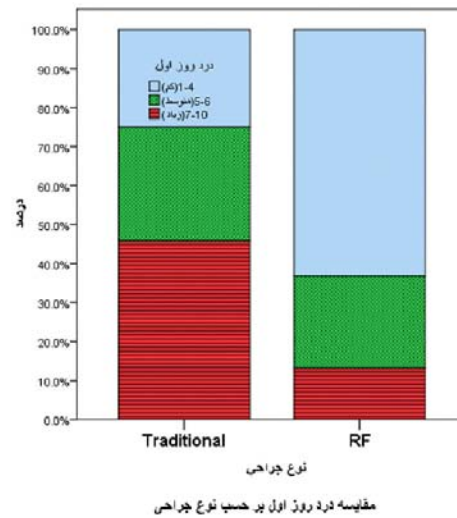
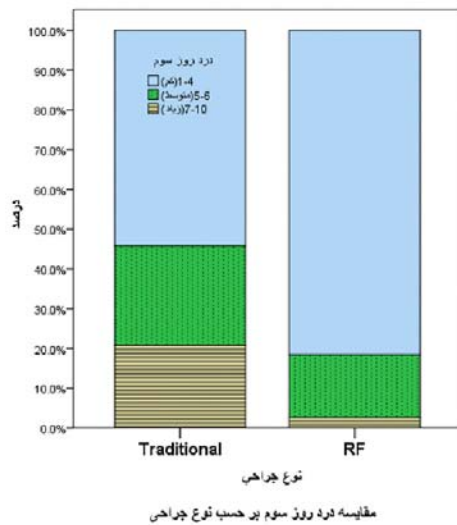
تونسیلکتومی سنتی با برش سرد در ۳۴ مورد (۱۷ مرد و ۱۷ زن با میانگین سنی  $8/12 \pm 26/17$  سال) و تونسیلوتومی رادیوفرکانس (RF) در ۳۸

آنتی بیوتیک و دهان شویه نرمال سالین (بدون تجویز آنالژژیک) برای ۵ تا ۷ روز بعد از عمل بود. همه بیماران پس از ۲۴ ساعت از بخش ترخیص شدند.

مدت زمان جراحی، میزان خونریزی، زمان ریکاوری، اختلال در بلع، کاهش وزن، درد بعد از عمل (با معیار VAS: Vital Analogue Scale در روزهای ۱ و ۳ و ۵ و ۱۰ بعد از جراحی)، زمان بازگشت به رژیم عادی و فعالیت طبیعی و عوارض بعد از عمل جراحی اندازه گیری و همه بیماران به مدت ۲۴ - ۱۲ ماه از نظر دوره های فارنژیت و تونسیلیت راجعه پیگیری شدند.

جهت تعیین میزان خونریزی حین عمل، میزان سرمی که جهت شستشوی موضع به کار می رفت را از میزان خون موجود در دستگاه ساکشن و لوله ساکشن کم کرده، به ازای هر گاز کوچک لوزه کاملاً آغشته به خون، ۴ سی سی و به ازای هر گاز معمولی ۱۵ سی سی خونریزی محاسبه و به میزان قبلی اضافه می شد. در ضمن با توجه به این که بیماران قبل از شروع عمل، جهت کاهش ترشحات بزاقی، آتروپین دریافت می کردند، میزان بزاق زیادی در ترشحات فوق وجود نداشت و البته اذعان داریم که در بیماران میزان خونریزی محاسبه شده کمی زیاد برآورد شده است.

بیماران به مدت ۲۴ ماه مورد پیگیری قرار گرفتند. آنالیز آماری با استفاده از نرم افزار SPSS و تست های U- Man Whitney و  $\chi^2$  انجام و سطح اطمینان آماری ۰/۰۵ در نظر گرفته شد.



نمودار ۲- متوسط شدت درد پس از عمل در روزهای اول (سمت راست) و سوم (سمت چپ) در دو گروه تونسیلوتومی RF و لوزه برداری سنتی بر اساس معیار VAS ( $p < 0.005$ ).

گروه RF نسبت به گروه کنترل وجود داشت، اما میزان این تفاوت به لحاظ آماری معنی دار نبود.

زمان شروع رژیم غذایی طبیعی در گروه رادیوفرکانس  $1/80 \pm 0/66$  روز در مقابل  $3/67 \pm 0/40$  روز در گروه سنتی و واضحاً کمتر بود ( $p < 0.005$ ).

اختلال در بلع متوسط تا شدید بعد از جراحی در گروه RF در ۱۰٪ و در گروه سنتی در ۲۴/۵٪ گزارش شد که همه در ۳ روز اول بود. اما در کل تفاوت قابل ملاحظه ای بین دو گروه از نظر اختلال در بلع و کاهش وزن بعد از عمل وجود نداشت (نمودار ۳).

در گروه سنتی هیچ عارضه ای بعد از عمل رویت نشد. اما در گروه RF در یک مورد ۲ روز بعد از ترخیص از بیمارستان یک بیمار دچار احساس جسم خارجی حلق، اختلال در بلع و ترشحات خونی شد. در معاینه مشخص شد که قسمتی از بافت لوزه سمت راست کنده و به درون فضای حلقی آویزان شده است. بیمار بلافاصله بستری و آماده عمل مجدد شد، اما قبل از ورود بیمار به اتاق عمل و در داخل بخش بافت لوزه خود به خود دفع شد و بیمار هیچ عارضه دیگری (از قبیل خونریزی یا ...) پیدا نکرد. سائز لوزه ها در گروه RF بعد از ۲ هفته شروع به کاهش نموده و حداکثر تغییرات در

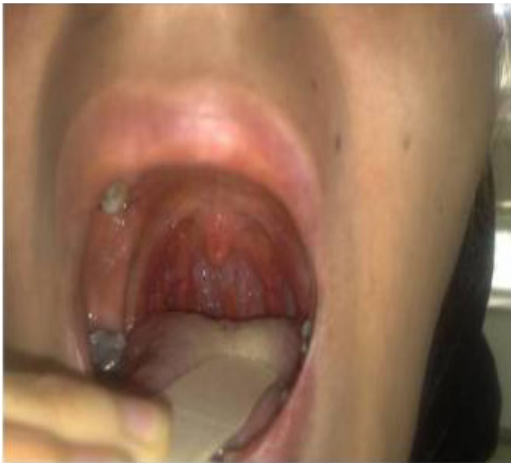مورد (۲۰ مرد و ۱۸ زن با میانگین سنی  $25/05 \pm 7/27$  سال) انجام شد.

قبل از عمل میانگین گرید لوزه ها در گروه سنتی  $2/87 \pm 0/65$  و در گروه RF  $2/81 \pm 0/71$  و میانگین دوره های تونسیلیت راجعه در دو گروه به ترتیب  $4/87 \pm 0/53$  و  $0/44$   $\pm 4/93$  در هر سال ( $p > 0/5$ ) بود. میانگین میزان خونریزی حین عمل در گروه RF  $21/00 \pm 3/7$  cc (همیشه کمتر از ۵۰ cc) و در گروه کنترل  $346/04 \pm 7/27$  بود ( $p < 0.005$ ). میانگین مدت زمان جراحی در گروه RF  $6/04 \pm 16/89$  دقیقه و در گروه کنترل  $10/56 \pm 46/07$  دقیقه بود ( $p < 0.005$ ) (نمودار ۱).

متوسط زمان ریکاوری در دو گروه RF و سنتی به ترتیب  $3/36 \pm 14/32$  و  $17/11 \pm 2/81$  دقیقه بود ( $p < 0.005$ ).

متوسط درد بعد از جراحی براساس معیار VAS (صفر بدون درد، ۱۰ شدیدترین دردی که برای فرد متصور است) در روز نخست به ترتیب  $2/17 \pm 4/00$  در گروه RF و  $6/83 \pm 2/48$  در گروه کنترل بود. هم چنین در روز سوم بعد از عمل نیز تفاوت آشکاری در درد بعد از عمل بین دو گروه وجود داشت ( $p < 0.005$ ) (نمودار ۲).

در روزهای ۵ و ۱۰ بعد از عمل درد کمتری در



تصویر ۱- نمای لوزه های خانمی ۳۲ ساله ۴ ماه پس از تونسیلوتومی RF؛ قبل از مداخله سایز لوزه ها بر اساس معیار مور-برودسکی برابر ۳ بود.

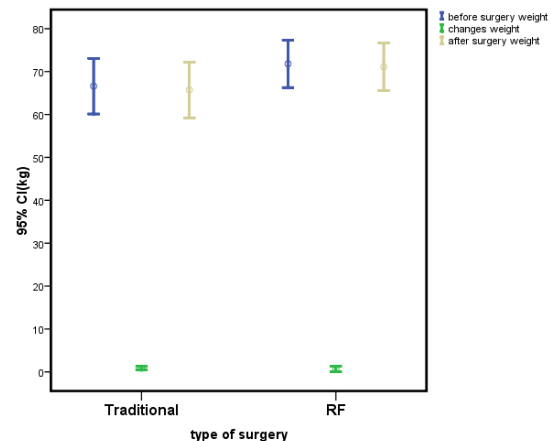
هستند و مطالعات زیادی اثر بخشی تونسیلکتومی برای این بیماران را ثابت کرده است. هرچند انجام تونسیلکتومی، برطرف شدن عفونت های حلقی را تضمین نمی کند<sup>(۶، ۹ و ۱۰)</sup>.

تکنیک های تونسیلکتومی خطرات و عوارض شناخته شده ای دارند و همه منجر به عوارض دراز مدت بعد از عمل به ویژه در لوزه های عفونی و بیماران بزرگسال می شوند<sup>(۲، ۶، ۱۱ و ۱۲)</sup>.

بعضی روش های جدید به علت حفظ کپسول لوزه و عدم دست کاری عضلات ساب کپسولر، درد بعد از عمل کمتری دارند که اثر بخشی این روش ها بر روی رفع تونسیلیت راجعه تحت مطالعه است<sup>(۱۳ و ۱۴)</sup>.

یکی از جدیدترین روش های درمان استفاده از رادیوفرکانس (RF) و کوچک کردن لوزه های بزرگ (تونسیلوتومی با RF) تحت کنترل حرارت (TC) (RF=Thermo-Control RF) است که به ویژه برای لوزه های بزرگ انسدادی و در بچه ها تایید شده است. در مقایسه با روش های سنتی در این روش به علت حفظ مخاط و عضلات حفره تونسیل، عوارض پایین تری دیده شده است<sup>(۶-۸)</sup> اما در مورد اثر بخشی این روش در کنترل تونسیلیت مزمن راجعه در بزرگسالان شواهد کمی در مقالات وجود دارد. در حقیقت اگر بتوانیم دوره دوره های تونسیلیت راجعه را با این روش ایمن و آسان به نحو موثری، کنترل کنیم، می توانیم آن را به

مقایسه وزن به تفکیک نوع جراحی



نمودار ۳- تغییرات وزن پس از جراحی لوزه ها در دو گروه RF (سمت راست) و برش سرد (سمت چپ). نمودارهای سبز رنگ پایین اختلاف وزن قبل و بعد از عمل را در دو گروه نشان می دهد ( $p > 0.05$ ).

۳ ماه بعد از مداخله بود و میانگین گرید لوزه این گروه به  $1/43 \pm 0/21$  رسید (تصویر ۱). از بین بیماران دو گروه، فقط یک بیمار (از گروه RF) بدلیل مهاجرت از منطقه (بعد از ۶ ماه)، قابل معاینه نبود، البته توانستیم از طریق تلفن شخصی اش با او ارتباط برقرار نموده و در مورد علایم بیماری های تونسیل و عود گلودرد بعد از ۱۳ ماه از ایشان سؤال کنیم که منفی بود. بعد از پیگیری بیماران برای حداقل ۱۳ ماه (۳ مورد) و ۲۴ ماه (سایر موارد) فقط یک دوره گلو درد در حد خفیف بدون تب (که بعد از یک روز و بدون دریافت آنتی بیوتیک رفع شد) مشاهده گردید و در واقع در طی این مدت هیچ تفاوت بارزی بین دو روش جراحی در کنترل تونسیلیت راجعه وجود نداشت.

### بحث و نتیجه گیری

تونسیلکتومی یکی از شایع ترین اعمال جراحی در سراسر جهان است<sup>(۳ و ۵)</sup>. در مقابل تونسیلکتومی در اطفال که اندیکاسیون های واضحی دارد، در مورد اندیکاسیون جراحی لوزه ها در بالغین، به ویژه در موارد تونسیلیت مزمن و راجعه، هم چنان اختلاف نظر وجود دارد<sup>(۴)</sup>. علی رغم این موضوع تونسیلیت مزمن و تونسیلیت راجعه شایع ترین اندیکاسیون تونسیلکتومی بالغین

مزمین لوزه‌ها بودند. در این مطالعه نشان داده شد که روش‌های ablation و coblation اثر بخشی بیشتری در کاهش بافت لوزه دارند. در بیشتر بیماران سطح درد بسیار کم و محدود به ۴۸ ساعت اول بعد از جراحی بود<sup>(۱۸)</sup>. برخلاف مطالعه ما، این مطالعه گذشته‌نگر بود و فقط موارد انسدادی را بررسی می‌کرد که منحصر به بالغین هم نبود.

در یک بررسی که بر روی ۸۵ بیمار تونسیلیت پایدار، آپنه انسدادی خواب و یا تونسیل بزرگ انجام شد (۱۲ نفر آن‌ها بین ۱۲ - ۴ سال بودند)، از تکنیک TCRF استفاده شد و نشان داده شد که RF یک درمان مفید و ایمن در تونسیلیت مزمن است که درد، نارضایتی و عوارض کمتری ایجاد می‌کند. در کل، ۹۲٪ بهبود در علائم لوزه‌ها در افراد درمان شده با این روش دیده شد و بعد از پیگیری یکساله مشاهده گردید که در ۷۸ نفر از بیماران، یک جلسه درمان با این روش برای کوچک کردن لوزه‌های بزرگ کفایت می‌کرد. تفاوت این مطالعه با مطالعه ما این بود که اولاً منحصرأ در بزرگسالان دچار تونسیلیت راجعه انجام نشده و از طرف دیگر یک مطالعه کنترل شده تصادفی نبود<sup>(۷)</sup>.

Ericsson و همکارانش ۹۲ بیمار را که مشکل بیشتر آن‌ها انسدادی بود، تحت مطالعه قرار دادند، ۴۹ نفر از آن‌ها تحت تونسیلوتومی با RF و بقیه تحت تونسیلکتومی سنتی قرار گرفتند. پژوهشگران نشان دادند که فقط برداشتن قسمت برآمده شده لوزه با RF اثر بخشی دراز مدت روی علائم انسدادی و عفونت‌های راجعه لوزه در مقایسه با روش سنتی در پی‌گیری یک تا ۳ ساله از آن‌ها داشت. این مطالعه به علت پیگیری طولانی مدت بیماران منحصر به فرد است. این پی‌گیری توسط ارسال پرسشنامه از طریق پست الکترونیکی برای بیماران انجام شد و برخلاف مطالعه ما به طور انحصاری برای بزرگسالان مبتلا به تونسیلیت راجعه نبود<sup>(۱۹)</sup>.

در مطالعه دیگری تونسیلوتومی با رادیوفرکانس از جهت افزایش کیفیت زندگی در بالغین جوان (۱۶ - ۲۵ سال) که مشکلات انسدادی و عفونی

عنوان روش انتخابی به بیمارانمان توصیه نماییم. البته بیماران زیادی وجود دارند که دوره‌های خفیف تونسیلیت راجعه دارند یا فرکانس دوره‌های آن‌ها کم است (یعنی کمتر از ۳ دوره در سال)، بنابراین نکته مهم در انتخاب بیماران برای جراحی توجه به فرکانس و شدت دوره‌ها و سنجش فواید تونسیلکتومی در مقایسه با ضررهای آن است<sup>(۲ و ۳)</sup>. براساس مشاهدات ما، این اولین مطالعه در مورد نقش تونسیلکتومی با RF (تونسیلوتومی) در بزرگسالان مبتلا به تونسیلیت راجعه است. ایمنی و اثر بخشی بالاتر و رادیوفرکانس برای مدت بیش از ۳۰ سال در حوزه‌های طب زنان و زایمان، جراحی پلاستیک و درماتولوژی به کار گرفته شده و ابزار قابل قبولی در این موارد بوده است. در اتولارنگولوژی این روش برای کوچک کردن کام، توربینت و لوزه‌های انسدادی و بزرگ به کار گرفته شده است<sup>(۱۵)</sup>.

نلسون در دو مطالعه اثر بخشی این روش‌ها در کوچک کردن لوزه‌ها بدون هیچ موردی از خونریزی و باقی ماندن سائز کوچک لوزه‌ها بعد از یک سال از جراحی را نشان داد، گرچه فقط ۵ بیمار در طی این زمان پیگیری شدند و کاهش عفونت لوزه‌ها با استفاده از این روش تایید نشد<sup>(۱۶ و ۶)</sup>. در مطالعه دیگری در ۱۸ مورد نتایج تونسیلوتومی با RF را با ۱۹ شاهد که تحت تونسیلکتومی سنتی قرار گرفته بودند مقایسه کردند<sup>(۱۷)</sup>. این مطالعه برخلاف سایر مطالعات از جمله تحقیق ما، اختلافی در عوارض بعد از عمل بین دو تکنیک نشان نداد. ممکن است این نخستین مطالعه در مورد کاربرد RF در بالغین باشد، اما به طور ویژه در مورد اثر بخشی روی تونسیلیت راجعه نیست.

در تحقیق دیگری ۱۵۰ بیمار را به ۳ گروه اصلی تقسیم شدند، یک گروه ۵۰ نفره تحت کوچک کردن لوزه‌ها ablation قرار گرفتند که مشابه مطالعه ما بود (گروه RF)، ۵۰ نفر نیز تحت Coblation قرار گرفتند و روی ۵۰ نفر دیگر نیز تونسیلکتومی سنتی انجام شد. هر گروه شامل دو زیر گروه سنی کودکان (سن بین ۱۲ - ۱ سال) و بزرگسالان (سن بین ۶۰ - ۱۲) مبتلا به بزرگی

عنوان روش انتخابی به بیماران بزرگسال توصیه کرد. این مساله وقتی آشکارتر می شود که بدانیم روش تونسیلوتومی RF یک روش مطبی است و می تواند بدون بیهوشی، بی حسی و بدون نیاز به بستری شدن در بیمارستان (که در بالغین بیشتر از کودکان مورد نیاز است) انجام شود<sup>(۲۰)</sup>. از طرفی سادگی و سهولت کاربرد تونسیلوتومی RF در مقایسه با روش سنتی از دیدگاه جراحان بسیار قابل توجه بود.

همان طور که می دانیم یک فرد ممکن است در طی یک سال، دو یا حتی سه دوره تونسیلیت بدون نیاز به مداخله داشته باشد به ویژه اگر ریسک فاکتورهایی نظیر بیماری های روماتیسمی قلبی، تشنج ناشی از تب، تاریخچه آبسه پره تونسیلار و غیره وجود نداشته باشد.

حتی اگر تصور کنیم که تعدادی از بیماران ما که بزرگسال و آگاه به مشکلاتشان هستند، در آینده دوره هایی از تونسیلیت - فارنزیت داشته باشند، باز هم عوامل مهم دیگری نظیر تعداد و شدت این دوره ها در یک سال وجود دارد که باید در نظر گرفته شود و نهایتاً به تعداد نادری از این بیماران با دوره های مکرر و شدید که نیاز به مداخله داشته باشند می توان جلسات بیشتر تونسیلوتومی با RF در مطب را پیشنهاد کرد.

تونسیلوتومی با RF یک روش ساده، سریع و ایمن در بیماران بزرگسال با تونسیلیت راجعه است. اثر بخشی این روش در کنترل دوره های عفونت بسیار عالی و قابل مقایسه با تونسیلکتومی سنتی است.

### تقدیر و تشکر

این مقاله حاصل پایان نامه دکتر نسیم کوشا در مقطع دکترای تخصصی به راهنمایی دکتر شادمان نعمتی و عبدالرحیم کوشا و مشاوره دکتر احسان کاظم نژاد در سال ۱۳۸۸ و کد ۴۹۶ می باشد که با حمایت دانشگاه علوم پزشکی گیلان اجرا شده است.

داشتند، با روش سنتی مقایسه شد؛ در گروه رادیوفرکانس فقط بخش بیرون زده لوزه ها برداشته شد (۳۱ مورد)، که هر دو روش بهبود آشکاری در کیفیت زندگی مرتبط با سلامتی لوزه ها و مشکلات انسدادی بعد از یک سال از جراحی نشان داد و دال بر اثر بخشی یکسان هر دو روش بود و بنابراین تحقیق روش تونسیلوتومی با RF به علت عوارض و درد کمتر بعد از عمل و طول مدت کوتاه تر ریکاوری و کاهش هزینه جراحی روش انتخابی مناسبی است<sup>(۲۰)</sup>.

Pfaar و همکارانش در یک مطالعه آینده نگر کنترل شده تصادفی، ۱۳۷ بیمار (۹۸ کودک) مبتلا به بزرگی مزمن لوزه ها را در دو گروه قرار دادند. یک گروه تحت تونسیلکتومی استاندارد با برش سرد و گروه دیگر تحت کوچک کردن لوزه ها با RF قرار گرفتند. نتایج نشان داد که در گروه تونسیلوتومی با RF، میانگین کاهش حجم لوزه در طی ۳ هفته بعد از درمان ۴۰٪ بوده و درد، دشواری بلع و تکلم و خونریزی بعد از، عمل آشکارا کمتر و طول مدت جراحی به طور واضح کوتاه تر ( $P < 0/5$ ) بود. در طی ۶ ماه بعد از درمان، بررسی برای حفظ نتایج در کاهش اندازه لوزه ها ادامه یافت که هیچ عارضه بعدی در این زمان مشاهده نشد، نویسندگان این مقاله در مورد نقش این روش برای کنترل عفونت در بیماران نشان صحبتی نکردند<sup>(۲۱)</sup>.

مطالعه ما نخستین بررسی درباره ایمنی و اثربخشی رادیوفرکانس در کاهش سایز لوزه ها یا امکان کاربرد آن در بزرگسالان نیست، اما قطعاً از نخستین بررسی ها است که به طور انحصاری در بزرگسالان با تونسیلیت راجعه و برای مقایسه آن با تونسیلکتومی سنتی در این گروه سنی انجام شده است.

شاید نتیجه اصلی مطالعه ما، اثر بخشی تونسیلوتومی RF در کاهش و رفع دوره های تونسیلیت راجعه در بالغین است، اما خونریزی کمتر حین عمل، کوتاه تر شدن مدت زمان جراحی، درد و اختلال کمتر در بلع، بعد از عمل در مقایسه با تونسیلکتومی سنتی احتمالاً نتایج خوبی هستند که بر این اساس می توان روش RF را به

- recurrent tonsillitis and tonsillar hyperplasia. *Eur Arch Otorhinolaryngol.* 2007 Mar;264(3) :277-84.
14. Schmidt R, Herzog A, Cook S, O'Reilly R, Deutsch E, Reilly J. Powered intracapsular tonsillectomy in the management of recurrent tonsillitis. *Otolaryngol Head Neck Surg.* 2007 Aug;137(2) :338-40.
  15. Ragab SM. Bipolar radiofrequency dissection tonsillectomy: A prospective randomized trial. *Otolaryngol. Head Neck Surg.* 2005; 133:961-965.
  16. Nelson LM. Radiofrequency treatment for obstructive tonsillar hypertrophy. *Arch Otolaryngol Head Neck Surg.* 2000; 126:736-740.
  17. Beck L, Paloheimo M, Ylikoski J. Traditional tonsillectomy compared with bipolar radiofrequency thermal ablation tonsillectomy in adults: a pilot study. *Arch Otolaryngol Head Neck Surg.* 2001 Sep; 127(9) :1106-12.
  18. Friedman M, LoSavio P, Ibrahim H, Ramakrishnan V. Radiofrequency tonsil reduction: safety, morbidity, and efficacy. *Laryngoscope.* 2003;113:882-887.
  19. Ericsson E, Graf J, Hultcrantz E. Pediatric tonsillectomy with radiofrequency technique: long-term follow-up. *Laryngoscope.* 2006 Oct; 116(10) : 1851-7.
  20. Ericsson E, Ledin T, Hultcrantz E. Long-term improvement of quality of life as a result of tonsillectomy (with radiofrequency technique) and tonsillectomy in youths. *Laryngoscope.* 2007 Jul; 117(7) :1272-9.
  21. Pfaar O, Spielhaupter M, Schirkowski A, Wrede H, Mösges R, Hörmann K, et al. Treatment of hypertrophic palatine tonsils using bipolar radiofrequency-induced thermotherapy (RFITT). *Acta Otolaryngol.* 2007 Nov;127(11) :1176-81.
- منابع**
1. Wiatrak BJ, Woolley AL. Pharyngitis and adenotonsillar disease. In: Cummings CW, Flint PW, Harker LA, et al., editors. *Cummings Otolaryngology — Head & Neck Surgery.* 4th ed. Philadelphia: Elsevier Mosby Inc; 2005.p.4148-51.
  2. Macnamara M. Acute and chronic pharyngeal infections. In: Gleeson M, Browning GG, Burton MJ, et al. *Scott- Browns Otorhinolaryngology, Head and Neck Surgery.* 7<sup>th</sup> ed. London: Hodder-Arnold; 2008.PP:1988-2016.
  3. Georgalas CC, Tolley NS, Narula A. Recurrent throat infections (tonsillitis). *BMJ Clin. Evid.* 2007; 12:503.
  4. Schwentner I, Höferb S, Schmutzharda J, Deible M, Sprinzl GM. Impact of tonsillectomy on quality of life in adults with chronic tonsillitis. *Swiss Med Wkly.* 2007;137:454-461 · available from: www.smw.ch454.
  5. Salonen A, Kokki H, Nuutinen J. Recovery after Tonsillectomy in Adults: A Three-Week Follow-up Study. *Laryngoscope.* 2002; 112:94-98.
  6. Nelson LM. Temperature-controlled radiofrequency tonsil reduction: Extended follow-up. *Otolaryngol. Head Neck Surg.* 2001; 125:456-61.
  7. Kerner M, Northridge CA. A long-term review of low-temperature RF tonsillectomies. *Otolaryngol. Head Neck Surg.* August 2003; 129(2) : P199.
  8. Saengpanich S, Kerekhanjanarong V, Aramwatanapong P, Supiyaphun P. Comparison of Pain after Radiofrequency Tonsillectomy Compared with Conventional Tonsillectomy: A Pilot Study. *J Med Assoc Thai.* 2005; 88 (12): 1880-3.
  9. Witsell DL, Orvidas LJ, Stewart MG, Hannley MT, Weaver EM, Yueh B, Smith TL, et al. Quality of life after tonsillectomy in adults with recurrent or chronic tonsillitis. *Otolaryngol Head Neck Surg.* 2008 Jan;138 (1Suppl): p17-8.
  10. Hoddeson EK, Gourin CG. Adult tonsillectomy: Current indications and outcomes. *Otolaryngol. Head Neck Surg.* 2009; 140: 19-22.
  11. Hsu AP, Tan KL, Tan YB, Han HJ, Lu PK. Benefits and efficacy of tonsillectomy for recurrent tonsillitis in adults. *Acta Otolaryngol.* 2007 Jan; 127(1):62-4.
  12. Stevens MH, Stevens DC. Pain reduction by fibrin sealant in older children and adult tonsillectomy. *Laryngoscope.* 2005 Jun; 115(6) :1093-6.
  13. Reichel O, Mayr D, Winterhoff J, de la Chaux R, Hagedorn H, Berghaus A. Tonsillectomy or tonsillectomy?--a prospective study comparing histological and immunological findings in



## Results of radiofrequency tonsillectomy in adults with recurrent tonsillitis

**\*Shademan Nemati, MD.** Associate Professor of ENT, Guilan University of Medical Sciences. Rasht, Guilan. Iran. (\*Corresponding author). nemati@gums.ac.ir

**Abdolrahim Kousha, MD.** Associate Professor of ENT, Guilan University of Medical Sciences. Rasht, Guilan. Iran. koosha@gums.ac.ir

**Rahmatollah Banan, MD.** Assistant Professor of ENT, Guilan University of Medical Sciences. Rasht, Guilan. Iran. ezat689@yahoo.com

**Mir Mohammad Jalali, MD.** Associate Professor of ENT, Guilan University of Medical Sciences. Rasht, Guilan. Iran. mmjalali@gmail.com

**Hooshang Gerami, MD.** Associate Professor of ENT, Guilan University of Medical Sciences. Rasht, Guilan. Iran. hg\_gerami@yahoo.com

**Ehsan Kazem Nejad, PhD.** Assistant Professor of Statistics, Guilan University of Medical Sciences. Rasht, Guilan. Iran. kazem\_eh@yahoo.com

**Nasim Kousha, MD.** Otolaryngologist, Rasht, Guilan. Iran. n\_kousha@yahoo.com.

**Fataneh Bakhshi, MSc.** Nurse, ENT Research Center, Guilan University of Medical Sciences. Rasht, Guilan. Iran. fbakhshi@gums.ac.ir

### Abstract

**Backgrounds:** Tonsil reduction by use of radiofrequency waves is one of the newest therapeutic modalities, especially for obstructive large tonsils. The aim of this study was comparing short term and long term results of radiofrequency tonsillectomy and traditional cold dissection tonsillectomy in adult patients with recurrent tonsillitis.

**Methods:** a prospective randomized clinical trial on 72 adults with recurrent tonsillitis was performed in a tertiary referral university hospital. Traditional tonsillectomy in 34 cases and radiofrequency tonsillectomy (RF) by use of Radiofrequency Induced Thermotherapy (RFITT) probes in 38 cases were performed under general anesthesia. Time of surgery, amount of intraoperative bleeding, recovery time, post-surgical pain, dysphagia, weight loss, and time of return to normal diet and activity were measured. All the patients were followed for 24 months for recurrence of tonsillitis episodes. Statistical analysis was performed using SPSS version 16, chi square and Mann-Whitney U tests.

**Results:** Mean time of surgery (16.89 vs. 46.07 minutes) and recovery (14.32 min vs. 17.11 min), and amount of intraoperative bleeding (15-20 cc vs. 250- 300cc) were significantly less in the RF group than the traditional tonsillectomy group ( $p < 0.005$ ). There was no difference between the two groups in the recurrence of tonsillitis episodes after 24 months.

**Conclusion:** Tonsillectomy with RF is a simple, rapid, and effective method in adult patients with recurrent tonsillitis.

**Keywords:** Radiofrequency tonsillectomy, Traditional cold dissection tonsillectomy, Adult, Recurrent tonsillitis.