

(گزارش موردی)

## پنوماتوز کولون: گزارش یک مورد

عبدالرحیم ناهیدی<sup>1\*</sup>، علیرضا رضایی<sup>\*\*</sup>

### چکیده

پنوماتوز روده‌ای یک بیماری خوش‌خیم است که تمام قسمت‌های دستگاه گوارش از معده تا رکتوم را می‌تواند درگیر کند. نام دیگر این بیماری پنوماتوز سیستوئید روده‌ای است. این بیماری به دو دسته اولیه و ثانویه تقسیم می‌شود. کیست‌های هوا معمولاً در ناحیه ساب سروز روده بزرگ مشاهده می‌شوند. هدف از این مقاله معرفی آقای ۷۲ ساله‌ای سیگاری است که با علائم درد شکم، تهوع، استفراغ و کاهش اشتها برای مدت سه روز به اورژانس جراحی بیمارستان گلستان اهواز مراجعه کرد بیمار با تشخیص پریتونیت به دنبال پارگی احشای توخالی شکمی، تحت عمل لاپاراتومی قرار گرفت. شکم بیمار کاملاً تمیز و عاری از ترشحات چرکی و یا مایع بود، در سطح آنتی‌مزاتریک کولون عرضی و سیگموئید تعداد زیادی کیست‌های هوا در جدار کولون وجود داشتند. عمل جراحی بدون انجام هیچ‌گونه مداخله‌ای پایان یافت. علائم بیمار بعد از عمل جراحی از بین رفت و بیمار با حال عمومی خوب از بیمارستان مرخص شد.

**کلید واژگان:** پنوماتوز سیستوئید روده‌ای، پنومو پریتونن، پنوماتوزکولی.

۱- استادیار گروه جراحی عمومی.

۲- دستیار گروه جراحی عمومی.

۱و۲- گروه جراحی عمومی، بیمارستان

گلستان، دانشگاه علوم پزشکی

جندی‌شاپور اهواز، ایران.

\*نویسنده مسؤل:

عبدالرحیم ناهیدی؛ گروه جراحی

عمومی، بیمارستان گلستان، دانشگاه

علوم پزشکی جندی‌شاپور اهواز، ایران.

تلفن: ۰۰۹۸۹۱۶۳۱۱۰۴۸۶

Email: [nahidiabdol@yahoo.com](mailto:nahidiabdol@yahoo.com)

اعلام قبولی: 1390/12/8

دریافت مقاله اصلاح شده: 1390/11/8

دریافت مقاله: 1389/8/24

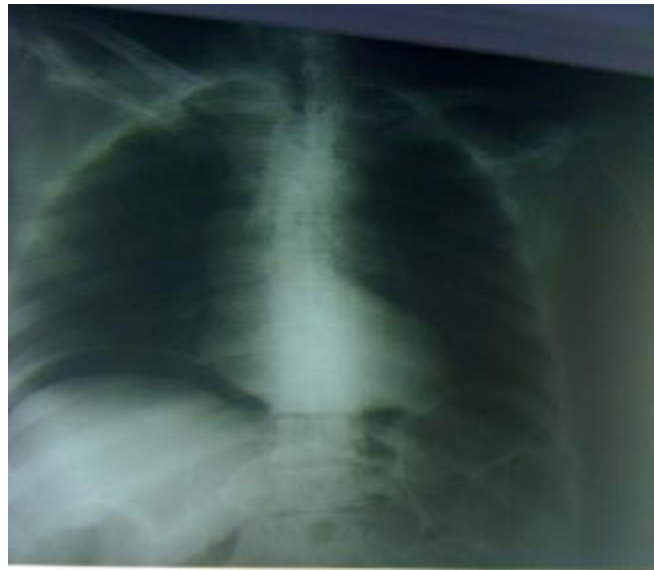
## مقدمه

در دقیقه و میزان تنفس ۱۸ بار در دقیقه بود. در معاینه شکم، تندرست جنرالیزه با شدت بیشتر در ناحیه L.L.Q وجود داشت. شکم دیستانسیون نداشت. در ناحیه R.L.Q کاندوئیت ایلئال وجود داشت. سایر معاینات بدن نکته پاتولوژیکی نداشت. تست‌های آزمایشگاهی شامل HB $\alpha$ /۱ : ۱۲۱۰۰، WBC : ۵۴، BUN : ۲/۱، CREATININ می‌باشد و سایر تست‌ها در محدوده طبیعی گزارش شده‌اند. در بررسی پرونده بیمار، وی از ۸ ماه پیش به علت ازوتمی تحت بررسی توسط گروه نفرولوژی بوده است که سطح کراتینین سرم افزایش نداشته است. گرافی قفسه سینه در حالت ایستاده نشان-دهنده هوای آزاد در زیر دیافراگم بوده و نیز گرافی ایستاده شکم پنوموپریتون را نشان می‌دهند (شکل ۱). با تشخیص پریتونیت به دنبال پارگی احشای توخالی شکمی، بیمار تحت عمل لاپاراتومی قرار گرفت. شکم بیمار کاملاً تمیز و عاری از ترشحات چرکی و یا مایع بود، در سطح آنتی‌مزانتریک کولون عرضی و سیگموئید تعداد زیادی کیست‌های هوا در جدار کولون وجود داشتند (شکل ۲). سائز احشای شکمی نرمال بوده و پرفوراسیون در هیچ نقطه از دستگاه گوارش وجود نداشت. عمل جراحی بدون انجام هیچگونه مداخله‌ای پایان یافت. علایم بیمار بعد از عمل جراحی از بین رفت و اکنون یک ماه پس از اتمام عمل وی در شرایط مطلوب می‌باشد.

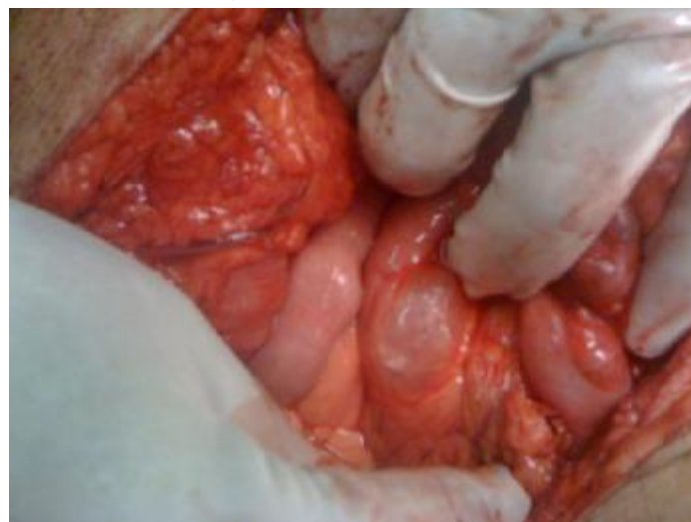
پنوماتوز روده‌ای یک بیماری خوش‌خیم است که تمام قسمت‌های دستگاه گوارش از معده تا رکتوم را می‌تواند درگیر کند (۱). نام دیگر این بیماری پنوماتوز سیستوئید روده‌ای است. این بیماری به دو دسته اولیه و ثانویه تقسیم می‌شود. فرم اولیه یا ایدیو پاتیک اغلب در افراد بالغ دیده می‌شود و بیشتر موارد کولون را درگیر می‌کند. فرم ثانویه به دنبال یک علت زمینه‌ای مثل استنوزیپلور مشاهده می‌شود (۲). پنوماتوز کولون اغلب بین سنین ۳۰ تا ۶۰ سالگی اتفاق می‌افتد که کیست‌های هوا معمولاً در ناحیه ساب سروز روده بزرگ مشاهده می‌شوند (۳). بروز پنوموپریتون استریل می‌تواند از عواقب پارگی خود به خودی این کیست‌ها باشد (۴).

## گزارش مورد

آقای ۷۲ ساله سیگاری با علایم درد شکم، تهوع، استفراغ و کاهش اشتها برای مدت سه روز به اورژانس جراحی مراجعه می‌کند. بیمار هیچگونه شرح حالی از تغییر عادت اجابت مزاج و یا عدم دفع مدفوع ارابه نمی‌دهد. در سابقه بیمار، عمل جراحی سیستکتومی رادیکال به علت تومور مثانه و تعبیه کاندوئیت ایلئال دائمی در ده سال قبل وجود دارد. در معاینه فیزیکی مریض بدحال بوده و علایم حیاتی از این قرار است. درجه حرارت ۳۷C، فشار خون ۱۰۰/۷۵ و ضربان نبض ۹۵ بار



شکل ۱: هوای زیر دیاфраگم



شکل ۲: هوا در جدار روده بزرگ

## بحث

مختلفی روی می دهد (پنوماتوز ثانویه) در حالی که اغلب موارد پنوماتوز اولیه، محدود به کولون، به ویژه کولون چپ و سیگموئید می باشند (۶). ما نیز علت مشخص درون شکمی برای این بیمار نیافتیم. در اغلب موارد پنوماتوز روده ای، پنوموپریتون روی می دهد. پنوموپریتون ایجاد شده ممکن است برای مدت طولانی وجود داشته باشد که این مورد می تواند به علت پاره شدن مکرر کیست ها و جذب هوای آزاد باشد. در مجموع وجود پنوموپریتون در زمینه پنوماتوز روده ای یک پدیده خوش خیم محسوب می شود که اغلب نیاز به درمان جراحی ندارد، مگر علایم

پنوماتوز کولون (Pneumosis Coli) زیرگروهی از پنوماتوز سیستوئید روده (Pneumosis cystoides intestinalis) می باشد که روده بزرگ را گرفتار می کند. این بیماری نادر علایم متفاوتی داشته که می تواند در رادیوگرافی، جراحی و یا اتوپسی، یا هنگام آندوسکوپی و یا ندرتاً در معاینه فیزیکی تشخیص داده شود. به طور کلاسیک این بیماری به دو گروه اولیه (ایدیوپاتیک) و ثانویه تقسیم می شود. اکثر مطالعات نشان می دهند که پنوماتوز روده ای به طور شایع تری در روده کوچک اتفاق می افتد (۵). در کل پنوماتوز روده کوچک در زمینه علل

دخیل باشد. به این معنا که نکروز میکروسکوپی در مخاط کولون ایجاد ایسکمی می‌کند و هوا وارد جدار کولون می‌شود و بعد از ترمیم مخاطی، هوا به صورت کیست داخل جدار گیر می‌افتد. (Air Entrapment)

اگر این بیماری قبل از عمل تشخیص داده شود نیاز به اقدام خاصی نیست، اما از آنجا که تظاهر این بیماری با پنومو پریتون می‌باشد، اکثراً ضمن عمل تشخیص داده می‌شود. در اینگونه موارد به جز بررسی شکم از نظر سایر علل پنومو پریتون کار خاص دیگری لازم نیست.

#### قدردانی

با تشکر ویژه از سرکار خانم کارخردمند و خانم سالم-زاده و خانم دکتر آل‌علی که زحمت فراوان کشیدند.

و شواهد پریتونیت وجود داشته باشد (۷). درمان پنوماتوز ثانویه براساس علت زمینه‌ای انجام می‌شود. بیماران مبتلا به پنوماتوز روده‌ای اولیه با اکسیژن یا آنتی‌بیوتیک درمان می‌شوند (۸).

#### نتیجه‌گیری

پنوماتوز کولی بخشی از یک بیماری بزرگتر به نام پنوماتوز سیستوئید ایتستینالیس است که به صورت خیلی نادر معمولاً در افراد مسن دیده می‌شود. اگرچه بیماری‌های زمینه‌ای پیش گفته مانند: کرون، ایسکمی روده و دیابت برای توجیه این مسأله گفته شده، ولی علت اصلی آن مشخص نیست.

در موارد پنوماتوز کولی که محدود به کولون می‌باشد، به نظر می‌رسد که بیماری آترواسکلروز مزمن عروقی در پاتوژنز آن

#### منابع

- 1-Duran R, Vatanserver U, Aksu B, Acunas B. Gastric pneumatosis intestinalis: an indicator of intestinal perforation in preterm infants with necrotizing enterocolitis? *J Pediatr Gastroenterol Nutr* 2006;43(4):539-41.
- 2-Boerner RM, Fried DB, Warshauer DM, Isaacs K. Pneumatosis intestinalis. Two case reports and a retrospective review of the literature from 1985 to 1995. *Dig Dis Sci* 1996;41(11):2272-85.
- 3-Koss LG. Abdominal gas cysts (pneumatosis cystoides intestinorhominis): analysis with a report of a case and a critical review of the literature. *AMA Arch Pathol* 1952;53(6):523-49.
- 4-Ecker JA, Williams RG, Clay KL. Pneumatosis cystoides intestinalis--bullous emphysema of the intestine. A review of the literature. *Am J Gastroenterol* 1971; 56(2):125-36.
- 5-Sequeira W. Pneumatosis cystoides intestinalis in systemic sclerosis and other diseases. *Semin Arthritis Rheum* 1990; 19(5):269-77.
- 6-Reynolds HL Jr, Gauderer MW, Hrabovsky EE, Shurin SB. Pneumatosis cystoides intestinalis in children beyond the first year of life: manifestations and management. *J Pediatr Surg* 1991;26(12):1376-80.
- 7-Galandiuk S, Fazio VW. Pneumatosis cystoides intestinalis. A review of the literature. *Dis Colon Rectum* 1986; 29(5):358-63.

## Pneumatosis Coli: A Case Report

Abdolrahim Nahidi<sup>1\*</sup>, Alireza Rezaee<sup>2</sup>

1-Assistant Professor Surgeon.  
2-Resident of Surgery.

1,2-Department of Surgery,  
Golestan Hospital, Ahvaz  
Jundishapur University of  
Medical Sciences, Ahvaz, Iran.

\*Corresponding author:  
AbdolrahimNahidi; Department  
of Surgery, Golestan Hospital,  
Ahvaz Jundishapur University of  
Medical Sciences, Ahvaz, Iran.  
Tel: +989163110486  
Email: nahidiabdol@yahoo.com

### Abstract

Pneumatosis intestinalis is usually a benign condition which may affect any segment of gastrointestinal tract from stomach to rectum. It is also called pneumatosis cystoides intestinalis (PCI). It is best classified into (A) a primary form and (B) a secondary form. Air cysts are found mostly in subserosa of large bowel. The aim of this study is to present 72-year-old heavy smoker man that referred to emergency department with abdominal pain, nausea, vomiting and decreased appetite for a period of three days duration. With impression of peritonitis due to hollow viscus perforation, as result the patient underwent laparotomy. Abdomen was completely cleaned without any pus or fluid. There were multiple gas-containing cysts over the antimesenteric colonic wall of the transverse and sigmoid colon. We terminated the operation without any intervention. The patient became symptom free post operatively and discharged from hospital with good condition.

**Keywords:** Pneumatosis Coli, Pneumatosis cystoides intestinalis, Peritonitis.

► Please cite this paper as:

Nahidi A, Rezaee AR. Pneumatosis Coli: A Case Report. *Jundishapur Sci Med J* 2012; 11(3):335-339