

پژوهنده (مجله پژوهشی دانشگاه علوم پزشکی شهید بهشتی)

سال چهاردهم، شماره ۳، پی در پی ۶۹، صفحات ۱۵۳ تا ۱۵۸

مرداد و شهریور ۱۳۸۸

تاریخ دریافت مقاله: ۱۳۸۷/۶/۴

تاریخ پذیرش مقاله: ۱۳۸۸/۱۰/۴

بررسی نتایج جابجایی زیرجلدی قدامی عصب اولنار و عوامل مرتبط،

در مبتلایان به سندرم تونل کوبیتال

دکتر ممیدرضا اصلانی^{۱*}، دکتر سعید ابریشمی زند^۱، دکتر ممدرضا دهقان فرد^۲، مهندس ناصر ولایی^۳

۱. استادیار، گروه ارتوپدی، بیمارستان طالقانی، دانشگاه علوم پزشکی شهید بهشتی

۲. دستیار، گروه ارتوپدی، دانشگاه علوم پزشکی شهید بهشتی

۳. مربی، گروه تغذیه، دانشگاه علوم پزشکی شهید بهشتی

چکیده

سابقه و هدف: با توجه به فراوانی بیماران مبتلا به سندرم تونل کوبیتال، وجود روش‌های درمانی مختلف برای این بیماری و عدم اطلاع از نتیجه درمان جابجایی زیرجلدی قدامی (anterior subcutaneous transposition) عصب اولنار در این بیماران، این تحقیق به منظور تعیین نتایج این عمل جراحی، در بیماران مراجعه‌کننده به بیمارستان طالقانی بین سال‌های ۱۳۸۳ الی ۱۳۸۶، با پیگیری یک‌ساله انجام شده است.

مواد و روش‌ها: تحقیق با طراحی case series انجام شده است. بیماران در طی مدت بررسی، با تشخیص قطعی سندرم تونل کوبیتال تحت درمان با جابجایی زیرجلدی قدامی عصب اولنار قرار گرفتند. نتیجه درمان بر اساس modified Bishop rating system در چهار گروه عالی (excellent)، خوب (good)، متوسط (fair)، ضعیف (poor) مشخص شد و نقش عوامل مرتبط جنس، سن (کمتر و بیشتر از ۴۵ سال) و علت و شدت اولیه بیماری که بر اساس معیارهای Dellon قبل از عمل تعیین گردیده بود، با نتیجه درمان، توسط آزمون دقیق فیشر مورد قضاوت قرار گرفت.

یافته‌ها: تحقیق در ۲۶ بیمار با ۲۹ آرنج انجام گرفت. سن بیماران ۲۳ الی ۷۲ سال با متوسط سنی ۴۴/۵ سال بود. ۳۸٪ بیماران مرد بودند. در پیگیری دوازده‌ماهه پس از عمل، نتیجه درمان ۶۲٪ عالی، ۲۰/۷٪ خوب و ۱۷/۳٪ بیماران نتیجه متوسط داشتند و نتیجه ضعیف وجود نداشت. در پیگیری یک‌ماهه تا دوازده‌ماهه، نتایج درمان بهتر شد و شدت اولیه بیماری و سن بالا در نتیجه درمان تأثیر دازند ($p < 0/07$).

نتیجه‌گیری: به نظر می‌رسد در مبتلایان به سندرم تونل کوبیتال درمان به روش جابجایی زیرجلدی قدامی عصب اولنار با موفقیت همراه است. انجام یک تحقیق تجربی توصیه می‌شود.

واژگان کلیدی: سندرم‌های کمپرن عصب اولنار، سندرم تونل کوبیتال، جابجایی زیرجلدی قدامی

مقدمه

عصب اولنار که از ریشه‌های عصبی T_1 و C_8 تشکیل شده است، شاخه انتهایی medial cord از شبکه بازویی است. این عصب، در قسمت فوقانی بازو، پوسترودیدال شریان بازویی، خلف دیواره بین عضلانی داخلی و قدام سر داخلی عضله سه‌سر قرار دارد. عصب اولنار از خلف اپی‌کوندیل مدیال عبور می‌کند و وارد تونل کوبیتال

می‌شود. وضعیت سطح عصب در تونل کوبیتال و افزایش در tension و traction آن هنگام flexion آرنج، آن را مستعد نوروپاتی فشارنده می‌کند (۱). نوریت مزمن آرنج در سال ۱۹۹۲ توسط Buzzard شرح داده شد. در سال‌های ۱۹۳۰ تا ۱۹۴۰ Learmonth کمپرن عصب اولنار را در آرنج شرح داد و روش‌هایی برای دکمپرنشن و ترانسپوزیشن آن، بیان کرد (۱). در سال ۱۹۵۸ Feindel و Startford ترم سندرم تونل کوبیتال را به کار بردند (۲). این سندرم، در میان سندرم‌های فشارنده، بعد از سندرم تونل کارپال در مقام دوم قرار دارد (۱ و ۲).

*نویسنده مسئول مکاتبات: دکتر حمیدرضا اصلانی؛ تهران، اوین، خیابان یمن، خیابان پروانه، بیمارستان طالقانی، گروه ارتوپدی؛ پست الکترونیک: hraslani@yahoo.com

پس از شش ماه، به روش جابجایی زیرجلدی قدامی عصب اولنار، جراحی شدند. بیمارانی که کاندیدای عمل جراحی بودند، بر اساس معیارهای Dellon از نظر شدت بیماری به موارد خفیف، متوسط و شدید، به شرح زیر تقسیم‌بندی شدند:

Mild

Sensory

- Intermittent paresthesia
- Vibratory perception increased

Motor

- Subjective weakness, clumsiness, or loss of coordination
- Tests
- Elbow flexion test, Tinel sign, or both are positive

Moderate

Sensory

- Intermittent paresthesia
- Vibratory perception normal or decreased

Motor

- Measurable weakness in pinch or grip strength
- Tests
- Elbow flexion test, Tinel sign, or both are positive
- Finger crossing may be abnormal

Severe


Sensory

- Paresthesia are persistent
- Vibratory perception decrease
- Abnormal two point discrimination

Motor

- Measurable weakness in pinch or grip strength plus muscle atrophy Tests
- Elbow flexion test, Tinel sign, or both are positive
- Finger crossing usually abnormal

جهت تعیین وضعیت حسی (افتراق دو نقطه حسی ثابت) از یک وسیله استاندارد به نام Two Point Discriminator استفاده شد (شکل ۱ و ۲).



شکل ۱- وسیله استاندارد برای ارزیابی افتراق دو نقطه حسی ثابت



شکل ۲- روش ارزیابی افتراق دو نقطه حسی ثابت در ناحیه اتونوموس

این سندرم با گزگز، بی‌حسی و ضعف در ناحیه دست (انگشتان چهارم و پنجم) و عدم توانایی در انجام حرکات ظریف، مشخص می‌شود. در حالی که تشخیص بالینی سندرم تونل کوبیتال، به صورت یک استاندارد طلایی باقی مانده است، مطالعات الکترودیآگنوستیک ممکن است برای قطعی نمودن تشخیص، استفاده شوند (۳۱). درمان این سندرم، با روش‌های غیرجراحی و جراحی می‌باشد که درمان جراحی شامل روش‌های دکمپرشن ساده عصب اولنار (باز یا آرتروسکوپیک)، جابجایی قدامی (anterior transposition) عصب اولنار (زیرجلدی، داخل عضلانی، زیرعضلانی)، اپی‌کوندیلکتومی مدیال می‌باشد (۳۱).

در مطالعاتی که نتایج جابجایی زیرجلدی قدامی (anterior subcutaneous transposition) عصب اولنار را بررسی کرده‌اند، نتایج خوب و عالی (Good و Excellent)، از ۶۵٪ تا ۹۰٪ بوده‌اند (۲ و ۸-۴). با وجود آن که در برخی تحقیقات نتایج عمل جراحی فوق منتشر شده است، ضروری است نتایج این روش، بر اساس شرایط بیماران ایرانی و در قالب یک مطالعه توصیفی مشخص گردد. بررسی نتایج این روش، هنگامی جامع و کامل خواهد بود که نتایج بالینی عمل جراحی فوق، در فاصله زمانی کوتاه‌مدت و بلندمدت بررسی گردد. مطالعه حاضر به منظور بررسی نتایج عمل جراحی جابجایی زیرجلدی قدامی عصب اولنار در بیماران ایرانی، با شرایط جراحی در ایران و بر اساس نتایج بالینی یک‌ماهه، سه‌ماهه، شش‌ماهه و یک‌ساله طراحی شده است و سعی گردیده تا نتایج، بر اساس سن، جنس، اتیولوژی و شدت بیماری بررسی و تعیین گردد و همچنین میزان و نوع عوارض در فواصل زمانی ذکر شده، مشخص شود.

مواد و روش‌ها

این تحقیق به روش case series انجام گرفت. کلیه بیمارانی که از سال ۱۳۸۳ الی ۱۳۸۶ با علائم سندرم تونل کوبیتال به درمانگاه بیمارستان طالقانی مراجعه نمودند و با معاینه بالینی و EMG-NCV تشخیص قطعی سندرم تونل کوبیتال (۱) برای آنها داده شد، وارد مطالعه شدند. این بیماران، ابتدا تحت درمان غیرجراحی قرار گرفته، در صورت عدم پاسخ درمانی

کارایی اولناریس و عدم آسیب به آنها به قدام توده فلکسور پروناتور منتقل می‌شد و در زیر یک زبانه از فاشیای گروه عضلات فلکسور و پروناتور که اندازه آن حدود ۱/۵ اینچ طول و ۱/۵ اینچ پهنا داشت، قرار داده می‌شد که قاعده این زبانه به سمت مدیال بود و لبه لترال آن به بافت زیرجلدی سوچر می‌شد.

پس از اتمام ترانسپوزیشن و باز کردن تورنیکه، هموستاز به خوبی انجام می‌شد. درن همووک گذاشته می‌شد، زیرجلد و جلد دوخته می‌شد و یک پانسمان و بانداژ با باندکشی از کریز کف دست تا بالای بازو انجام می‌شد. انجام حرکات انگشتان و آرنج از همان روز اول پس از عمل شروع می‌شد. پس از ترخیص از بیمارستان، بیماران در فواصل یک‌ماه، سه‌ماهه، شش‌ماهه و یک‌ساله به درمانگاه ارتوپدی مراجعه کرده و تحت معاینه بالینی قرار می‌گرفتند و پرسشنامه‌ای که بر اساس معیارهای تعدیل‌شده Bishop تهیه شده بود، پر می‌شد (جدول ۱).

بیمار در وضعیت سوپاین قرار داده می‌شد و پس از بستن تورنیکه یا باند استریل اسماچ و پرب و درپ اندام فوقانی مبتلا روی hand table، برش پوست به طول حدود ۱۵ سانتیمتر از حدود ۶-۵ سانتیمتری دیستال و خلف اپی‌کوندیل مدیال شروع می‌شد و تا حدود ۱۰ سانتیمتر پروگزیمال به اپی‌کوندیل مدیال ادامه می‌یافت. پس از برش پوست و بازشدن پوست و زیر جلد و حفظ عصب آنته براکیال کوتانئوس، عصب اولنار اکسپلور می‌شد (در خلف سپتوم بین عضلاتی مدیال و قدام به سر داخلی عضله سه‌سر).

نقاط فشار روی عصب در این مسیر ریلیز می‌شد، arcade of struther برداشته می‌شد، عروق تغذیه‌کننده عصب اولنار تا حد امکان حفظ می‌شدند، سپتوم بین‌عضلاتی به طور کامل برداشته می‌شد. عصب اولنار پس از ریلیز در مسیر ذکر شده تا محل ورود به ساعد با حفظ شاخه‌های عصبی به دو سر عضله فلکسور

جدول ۱- معیارهای تعدیل شده Bishop

		Points
Satisfaction	Satisfied	2
	Satisfied with reservation	1
	Dissatisfied	0
Improvement	Better	2
	Unchanged	1
	Worse	0
Severity of residual symptoms (pain, paresthesia, dysesthesia, weakness, clumsiness)	Asymptomatic	3
	Mild, occasional	2
	Moderate	1
	Severe	0
Work status	Working or able to work at previous job	1
	Not working because of ulnar neuropathy	0
Leisure activity	Unlimited	1
	Limited	0
Strength	Intrinsic muscle strength normal (M5)	2
	Intrinsic muscle strength reduced to M4	1
	Intrinsic muscle strength less than or equal to M3	0
Sensibility (static two-point discrimination)	Normal (≤ 6 mm)	1
	Abnormal (>6 mm)	0
Total		12

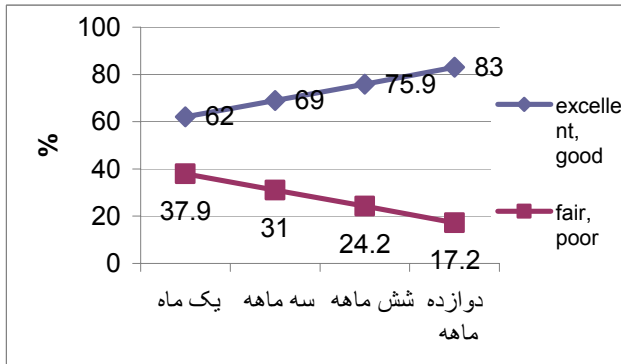
یافته‌ها

۲۶ بیمار با ۲۹ آرنج (۳ مورد دوطرفه) وارد مطالعه شدند که ۱۶ بیمار (۶۱/۶٪) مؤنث و ۱۰ بیمار (۳۸/۴٪) مذکر بودند. دامنه سنی ۲۳ الی ۷۲ سال، میانگین سنی ۴۴/۵ سال و انحراف معیار ۱۳/۸ سال بود. در محدوده سنی ۲۰ تا ۴۰ سال هشت مورد، ۴۱ تا ۶۰ سال دوازده مورد، ۶۱ تا ۷۲ سال شش مورد، وجود داشتند. درگیری سمت راست در نوزده مورد (۶۵/۵٪) و سمت چپ ده مورد (۳۴/۵٪) بود. از نظر اتیولوژی، در دو مورد، علت بیماری آرتریت روماتوئید، در یک مورد کوییتوس

امتیاز ۴ و کمتر به عنوان نتیجه ضعیف (poor)، امتیاز ۵ و ۶ به عنوان نتیجه متوسط (fair) و امتیاز ۷، ۸ و ۹ به عنوان نتیجه خوب (good) و امتیاز ۱۰، ۱۱ و ۱۲ به عنوان نتیجه عالی (excellent) در نظر گرفته می‌شد. نتایج درمان در آخرین پیگیری مشخص و روند درمانی آنها در مرحله پیگیری، تعیین می‌شد. نقش سن، جنس، علت بیماری و شدت اولیه با نتایج درمان آنهايي که موفقیت نداشتند (متوسط و ضعیف) با نتایج درمان آنهايي که موفقیت داشتند (عالی و خوب) با آماره دقیق فیشرمورد قضاوت آماری قرار گرفت و نسبت شانس (OR) آن، اگر معنی‌دار بود، محاسبه شد.

بیماری در گروه شدید بودند و آنهایی که نتیجه متوسط و ضعیف داشتند، سه برابر بیشتر از افرادی که نتیجه عالی و خوب داشتند در مواجهه با شدت اولیه بیماری شدید بودند (OR=۳).

نمودار ۲- توزیع بیماران مبتلا به سندرم تونل کوبیتال بر حسب نتیجه درمان و به تفکیک زمان پیگیری



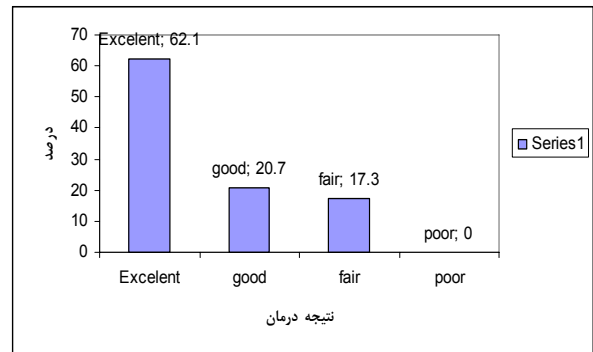
جدول ۲- توزیع بیماران مبتلا به سندرم تونل کوبیتال بر حسب نتایج درمان و به تفکیک عوامل مرتبط

عوامل مرتبط	نتایج عالی و خوب (n=۲۴)	متوسط (n=۵)	نتیجه آزمون	OR
جنس				
مرد	۱۰ (۵۸/۳۳)	۲	p<۰/۹	-
زن	۱۴ (۴۱/۶۷)	۳		
سن				
کمتر از ۴۵ سال	۱۵ (۶۲/۵)	۱ (۲۰)	p<۰/۰۷	۶/۷
۴۵ سال و بیشتر	۹ (۳۷/۵)	۴ (۸۰)		
شدت بیماری				
خفیف و متوسط	۱۷ (۷۰/۸۳)	۲	p<۰/۴	۳
شدید	۷ (۲۹/۱۷)	۳		

بحث

تحقیق نشان داد که در سندرم تونل کوبیتال، درمان با روش جابجایی زیرجلدی قدامی عصب اولنار، با پیگیری یکساله، ۶۲٪ نتیجه عالی، ۲۰/۷٪ نتیجه خوب، ۱۷/۳٪ نتیجه متوسط داشتند و نتیجه ضعیف دیده نشد. نتیجه عمل جراحی بیشتر به شدت بیماری وابسته است تا به تکنیک جراحی (۵). نتایج ما تقریباً مشابه با سایر مطالعات است (۹۲-۴). در اغلب بیماران با سندرم تونل کوبیتال در طی سال اول پس از انجام جراحی، علایم برطرف می‌شود (۵). برگشت به کار بیمار سریع و حدود ۱۲ روز است که می‌تواند به علت شروع زودرس ROM پس از جراحی مانند نتایج مطالعات قبلی باشد (۵).

ولگوس، در هشت مورد تروما و در هجده مورد ایدیوپاتیک بوده است. از نظر شدت بیماری قبل از عمل جراحی، در ده مورد (۳۴/۵٪) شدید، در هفده مورد (۵۸/۶٪) متوسط و در دو مورد (۶/۹٪) خفیف بوده است. توزیع بیماران بر حسب نتایج درمان در آخرین پیگیری دوازده‌ماهه، در نمودار ۱ ارائه شده است و نشان می‌دهد که نتایج ضعیف وجود نداشته است و ۵ نفر (۱۷/۳٪) نتیجه متوسط، ۲۰/۷٪ نتیجه خوب و ۶۲/۱٪ نتیجه عالی داشته‌اند.



نمودار ۱- توزیع ۲۹ آرنج مبتلا به سندرم تونل کوبیتال بر حسب نتایج درمان

توزیع بیماران بر حسب نتایج درمان و به تفکیک زمان پیگیری در نمودار ۲ ارائه شده است و نشان می‌دهد که در اولین ماه پیگیری ۳۷/۹٪ بیماران، نتیجه درمان متوسط و ضعیف داشتند که در ماه سوم پیگیری به ۳۱٪، در پیگیری شش‌ماهه به میزان ۲۴/۲٪ و در پیگیری ۱۲ ماهه به میزان ۱۷/۲٪ کاهش پیدا کرده است و برعکس، نتایج درمانی خوب و عالی از ۶۲٪ در اولین پیگیری (یک‌ماهه) افزایش یافته و تا آخرین پیگیری (دوازده‌ماهه) به ۸۳٪ رسیده است.

توزیع بیماران بر حسب نتایج درمان و به تفکیک عوامل مرتبط در جدول ۲ ارائه شده است و نشان می‌دهد که جنس بیماران، احتمالاً در پیش‌آگهی نتایج درمان مؤثر نیست. از بیمارانی که نتایج درمانی آنها متوسط و ضعیف بوده است، ۴ نفر (۸۰٪) در سن ۴۵ سال و بیشتر بودند و در بیمارانی که نتیجه درمان خوب و عالی داشتند (۳۷/۵٪) سن ۴۵ سال و بالاتر داشتند (p<۰/۰۷) و بیمارانی که نتیجه درمان آنها متوسط و ضعیف بوده است، ۶/۷ برابر بیشتر از آنهایی که نتیجه درمان خوب و عالی داشتند در مواجهه با سن بالای ۴۵ سال قرار داشتند (OR=۷/۶). علت بیماری (ناشناخته یا شناخته شده) احتمالاً تأثیری در نتیجه درمان ندارد؛ اما بیمارانی که نتیجه درمان آنها متوسط و ضعیف بود، ۳ نفر (۶۰٪) در مواجهه با شدت اولیه در گروه شدید بودند و آنهایی که نتیجه درمان خوب و عالی داشتند ۲۹/۲٪ در مواجهه با شدت

انجام شد که عروق تغذیه‌کننده عصب آسیبی نبینند، برای مهار عصب در قدام از یک زبانه فاشیایی به طول ۱/۵ اینچ و عرض حدود ۰/۵ اینچ از فاشیای گروه عضلات فلکسور و پرناتور روی عصب قرار داده می‌شد که نسبت به مطالعات قبلی و کتاب مرجع (۷و۱) پهن‌تر است و عصب در زیر آن تحت tension کمتری است. در حین این تکنیک جراحی، سپتوم بین عضلانی داخلی به طور کامل برداشته می‌شد که در مطالعات قبلی و کتاب مرجع (۷و۱)، تنها حدود ۳ الی ۵ سانتی‌متر کمتر از آن که نزدیک اپی‌کوندیل مدیال است، برداشته می‌شود. در این تحقیق شروع حرکات آرنج، مچ و انگشتان دست، خیلی زود و از همان روز اول پس از عمل، آغاز شد و اندام در گچ قرار داده نشد. با این که بیماران ما بیشتر زن و خانه‌دار بودند، ولی عده‌ای که شغل بیرون از خانه داشتند، نیز برگشت به کار سریعی داشتند. در مطالعه ما، ۴ مورد از ۵ موردی که نتایج خوبی نداشتند، سن بالاتر از ۴۵ سال داشتند و ۳ مورد از آنها براساس معیارهای دلون قبل از عمل در گروه شدید بوده‌اند.

نتیجه‌گیری

این مطالعه به صورت آینده‌نگر انجام شد و به صورت گذشته‌نگر و با استفاده از اطلاعات پرونده‌ای که توسط افراد مختلف ثبت می‌شوند و کمتر قابل اعتماد هستند، انجام نشده است. تمام اعمال جراحی تنها توسط یک جراح و یک کمک‌جراح انجام شده‌اند. بیماران مورد مطالعه به صورت منظم مراجعه می‌کردند و شرح حال و معاینه بالینی توسط یک نفر انجام می‌شد و در حضور جراح ثبت می‌شد که این موارد همگی از نقاط قوت این مطالعه هستند؛ همین‌طور تعداد بیماران و دوره پیگیری نیز مناسب بوده است. اگر گروه کنترل وجود داشت و مطالعه به صورت کارآزمایی بالینی انجام می‌شد، نتیجه‌گیری از آن می‌توانست بهتر انجام شود. ضعف این مطالعه توصیفی بودن آن است. با توجه به یافته‌ها و وجود عوامل احتمالی مرتبط، انجام مطالعاتی نظیر مطالعات تجربی که بتوانند دخالت این عوامل را نشان دهند، توصیه می‌شود.

اپی‌کوندیلکتومی مدیال و ترانسپوزیشن ساب‌ماسکولار، نیازمند Dissection استخوان یا نسج نرم بیشتری در مقایسه با تکنیک‌های ساب‌کوتانفوسی هستند که در این مطالعه انجام شده‌اند. ترانسپوزیشن قدامی اینترماسکولار، نیاز به Dissection نسبتاً کمتری نسبت به اپی‌کوندیلکتومی یا ترانسپوزیشن ساب‌ماسکولار دارد.

به نظر می‌رسد ترانسپوزیشن ساب‌ماسکولار نیازمند زمان طولانی‌تری برای برگشت به فعالیت‌های غیرمحدود داشته باشد. در این گروه بیماران، دوره بی‌حرکتی در اغلب مطالعات حدود ۵ هفته بوده است و بیماران به طور متوسط پس از ۶ هفته به فعالیت‌های روزانه برمی‌گشتند (۱۱). بازگشت به فعالیت‌های روزانه با فعالیت شدیدتر، حداقل ۶ هفته زمان لازم دارد و این در حالی است که پی‌آمد بالینی در این گروه‌ها مشابه است (۵). روش‌های متفاوتی برای درمان سندرم تونل کوبیتال وجود دارند ولی تاکنون هیچکدام نتایج بهتری نسبت به دیگری نشان نداده‌اند.

Fillipi و همکارانش در سال ۲۰۰۲ نشان دادند دکمپرن ساده عصب اولنار، تمام نیازی است که برای درمان این سندرم لازم است؛ ولی دکمپرن ساده در مواردی که تونل توسط اسپورهای استخوان یا تورم و التهاب سینوویوم تنگ شده است یا اسکار وجود دارد یا در موارد عود، توصیه نمی‌شود (۷). در سال ۱۹۸۴ Assmus نتایج خوب را در ۹۳٪ بیماران با دکمپرن ساده گزارش کرد. با این وجود Pain و همکارانش نتایج ضعیف را در ۲۰٪ آنها گزارش کردند (۵). در تحقیق ما ۸۲/۷٪ بیماران، نتیجه خوب و عالی داشتند که تقریباً مشابه نتایج مطالعات قبلی است.

در مطالعه حاضر، در پیگیری‌های انجام‌شده عود و عارضه دیده نشد که شاید علت آن و همچنین بالا بودن نتایج خوب و عالی، تکنیک جدید جراحی ما باشد. در این تکنیک، سپتوم بین عضلانی داخلی به طور کامل برداشته می‌شد (یکی از محل‌های شایع ایجاد فشار روی عصب و نیز یکی از علل شایع عود باقی ماندن این سپتوم می‌باشد). حین عمل دقت زیادی

REFERENCES

1. Green D, Hotchkiss RN, Pederson WC, Wolfe SW. Green's operative Hand surgery. 5th ed. USA: Churchill Livingstone; 2005:1024-43.
2. Asamoto S, Böker DK, Jödicke A. surgical treatment for ulnar nerve entrapment at the elbow. *Neurol med chir (TOKYO)* 2005;45(5):240-4; discussion 244-5.
3. Canale ST, Beaty JH. *Campbell's Operative Orthopaedics*, 11th ed. USA, Philadelphia: Mosby; 2008:3678-88.

4. Baek GH, Kwon BC, Chung MS. Comparative study between minimal epicondylectomy and anterior subcutaneous transposition of the ulnar nerve for cubital tunnel syndrome. *J Shoulder Elbow Surg* 2006;15(5):609-13.
5. Black BT, Barron OA, Townsend PF, Glickel SZ, Eaton RG. Stabilization subcutaneous ulnar nerve transposition with immediate range of motion. *J Bone Joint Surg Am* 2000;82-A(11):1544-51.
6. Nabhan A, Ahlhelm F, Kelm J, Reith W, Schwerdtfeger K, Steudel WI. Simple decompression or subcutaneous anterior transposition of the ulnar nerve for cubital tunnel syndrome. *J Hand Surg Br* 2005;30(5):521-4.
7. Farzan M, Mortazavi SM, Asadollahi S. Cubital tunnel syn: review of 14 anterior subcutaneous transposition of the vascularized ulnar nerve. *Acta medica Iranica* 2005;43(3):197-203.
8. Yamamoto K, Shishido T, Masaoka T, Katori Y, Tanaka S. Postoperative clinical results in cubital tunnel syndrome. *Othopedies* 2006;29(4):347-53.
9. Baek GH, Kwon BC, Chung MS. Comparative study between minimal medial epicondylectomy and anterior subcutaneous transposition of the ulnar nerve for cubital tunnel syndrome. *J Soulder Ebow Surg*. 2006;15(5):609-13.
10. Kleinman WB. Anterior intramuscular transposition. In: *Operative nerve and reconstruction*. Vol 2. USA, Philadelphia: JB Lippincott Co; 1991. p.1069-76.
11. Zemel NP, Jobe FW, Yocum LA. Submuscular transposition/ulnar nerve decompression in athletes. USA, Philadelphia: JB Lippincott; 1991. p 1097-1105.