جهت تهیه فایل WORD این مقاله به سایت DaneshResan.com مراجعه نمایید و عنوان مقاله را جستجو کنید
بیش از ۲ میلیون مقاله فارسی در این سایت موجود میباشد

مجله پزشکی کوثر
دوره ۱۴، شماره ۲، تابستان ۱۳۸۸
صفحات: ۷۵- ۷۱

اصلاح روش GMS برای رنگ‌آمیزی *پنوموسیستیس کارینی* در نمونه‌های بیوپسی ریه

محمدرضا رضایی‌منش[۱] *MSc*، مجید ریاضی‌پور[*] *PhD*، حسین بهادران[۲] *PhD*

چکیده

اهداف. تشخیص به‌موقع PCP در افراد در معرض خطر، اولویت بسیار مهمی به‌شمار می‌آید. هدف این مطالعه اصلاح روش رنگ‌آمیزی گوموری متنامین سیلور (GMS) برای تشخیص سریع‌تر و دقیق‌تر عفونت ریوی ناشی از *پنوموسیستیس کارینی* بود.

مواد و روش‌ها. موش‌های صحرایی نژاد Sprague-Dawley به‌مدت ۸ هفته متیل‌پردنیزولون‌استات دریافت کردند (۴۰ mg/kg) تا به *پنوموسیستیس کارینی* آلوده شوند. سپس ریه حیوانات جدا و پس از تهیه مقاطع بافتی از آن، با دو روش رایج رنگ‌آمیزی GMS و نیز روش اصلاح‌شده رنگ‌آمیزی شد. با مشاهده میکروسکوپی پنجاه میدان در هر لام، کیفیت مقاطع رنگ‌شده بررسی و تعداد ارگانیزم قابل‌تشخیص در آنها شمارش گردید.

یافته‌ها. روش اصلاح‌شده قادر به ایجاد تمایز بهتری بین ارگانیزم و بافت نسبت به روش‌های رایج بود. همچنین، میانگین تعداد انگل قابل‌شمارش در هر شان میکروسکوپی در روش اصلاح‌شده (۱۶/۷±۳۵/۶)، به‌طور قابل‌توجهی از دو روش رایج (۲/۶۵±۳/۵ و ۱/۸۶±۲) بیشتر بود ($p<0/0001$).

نتیجه‌گیری. روش اصلاح‌شده برای رنگ‌آمیزی GMS می‌تواند به تشخیص دقیق‌تر و سریع‌تر پنومونی ناشی از *پنوموسیستیس کارینی* کمک نماید و استفاده از آن به جای روش‌های رایج توصیه می‌شود.

کلیدواژه‌ها: *پنوموسیستیس کارینی*، GMS، رنگ‌آمیزی، بیوپسی ریه

دریافت مقاله: ۱۳۸۷/۱۱/۲۱ پذیرش مقاله: ۱۳۸۸/۵/۲۷

* نویسنده مسئول: گروه انگل‌شناسی و قارچ‌شناسی، دانشکده پزشکی، دانشگاه علوم پزشکی بقیه‌ا...(عج)، تهران، ایران mriazipour@yahoo.com

۱ گروه علوم آزمایشگاهی، دانشکده پزشکی، دانشگاه علوم پزشکی بیرجند، بیرجند، ایران
۲ گروه آناتومی، دانشکده پزشکی، دانشگاه علوم پزشکی بقیه‌ا...(عج)، تهران، ایران

جهت تهیه فایل WORD این مقاله به سایت DaneshResan.com مراجعه نمایید و عنوان مقاله را جستجو کنید
بیش از ۲ میلیون مقاله فارسی در این سایت موجود میباشد

مقدمه

پنومونی ناشی از پنوموسیستیس (PCP) شایع‌ترین عامل فرصت‌طلب مرگ‌ومیر در بیماران ایدزی و افراد با نقص سیستم ایمنی است [۱]. تعداد بیماران مصرف‌کننده داروهای سرکوب‌کننده سیستم ایمنی و بیمارانی که به دلایلی سیستم ایمنی بدن آنها دچار نقصان شده و در معرض خطر ابتلا به PCP قرار دارند، به سرعت در حال افزایش است [۲]. از سوی دیگر، شیوع سندرم نقص سیستم ایمنی اکتسابی یا ایدز در کشورهای در حال توسعه به سرعت در حال گسترش است [۱]. اگرچه میزان بروز PCP در جوامع پیشرفته کاهش یافته است، لیکن میزان بروز عفونت در کشورهای در حال توسعه به‌طور قابل‌توجهی افزایش یافته و میزان مرگ‌ومیر ناشی از آن در بیماران با نقص سیستم ایمنی در صورت عدم درمان به ۲۰ تا ۸۰٪ می‌رسد [۳].

به‌دلیل طبیعت فرصت‌طلب این ارگانیزم، تشخیص معمولاً زمانی صورت می‌گیرد که بیماری در مراحل حاد بوده و درمان بی‌فایده یا با موفقیت کمی همراه است [۴]. بنابراین تشخیص دقیق و سریع این بیماری با استفاده از روش‌هایی که حساسیت و ویژگی بالایی دارند و از سوی دیگر آسان و در دسترس هستند با اهمیت است [۵]. روش‌های مختلفی از قبیل اندازه‌گیری میزان گاز خون شریانی، رادیوگرافی، آزمایشات فعالیت ریوی، CT اسکن، اسکن گالیوم، سرولوژی و روش‌های مولکولی برای تشخیص PCP استفاده شده است [۶]، لیکن تشخیص این بیماری به علت علایم غیراختصاصی، استفاده از داروهای پروفیلاکتیک در درمان بیماران ایدزی و عفونت‌های همزمان (مانند سیتومگالوویروس) در بیماران با نقص سیستم ایمنی مشکل است [۷]. از سوی دیگر، پنوموسیستیس با روش‌های معمول غیرقابل کشت است [۸]. اگر چه روش PCR برای تشخیص پنوموسیستیس از حساسیت بالایی برخوردار است ولی استفاده از آن در اکثر آزمایشگاه‌های تشخیصی رایج نبوده و هنوز نیز به‌صورت تجاری در دسترس نیست [۹]. بنابراین تشخیص قطعی PCP نیازمند مشاهده میکروسکوپی نمونه‌های تنفسی پس از رنگ‌آمیزی به منظور مشاهده ارگانیزم است [۱۰].

روش‌های رنگ‌آمیزی مختلفی از قبیل گیمسا، تولوئیدین بلو، کلکوفلوروایت، گرم- رایت برای تشخیص استفاده شده‌اند [۱۰]. رنگ‌آمیزی ایمونوفلورسانس دارای حساسیت و ویژگی بالایی (به‌ترتیب ۹۰ و ۱۰۰٪) هستند، لیکن نیاز به امکانات و تجهیزات خاص و هزینه زیادی دارند [۵]. رنگ‌آمیزی‌های کلکوفلوروایت و گیمسا به‌ترتیب دارای حساسیت ۷۰ و ۵۰٪ بوده و ویژگی هر دو آنها تقریباً ۱۰۰٪ است [۱۱]. متنامین- نقره گوموری (GMS) یکی از بهترین روش‌های رنگ‌آمیزی است که اغلب به‌عنوان استاندارد طلایی تشخیص PCP محسوب می‌شود. این رنگ‌آمیزی دارای حساسیت و ویژگی به‌ترتیب ۸۰ و ۱۰۰٪ است [۱۱، ۱۲، ۱۳]. GMS رنگی بر اساس رسوب نقره در دیواره کیست است که به‌طور معمول برای مشاهده قارچ‌ها در مقاطع بافتی استفاده می‌شود [۱۴]. از اشکالات این رنگ‌آمیزی، زمان زیاد، تمایز نامناسب میان کیست و بافت و نیاز به تکنیسین میکروسکوپ ماهر است [۱۵].

هدف از انجام این مطالعه ارایه روشی اصلاح‌شده برای رنگ‌آمیزی GMS است که قادر باشد نسبت به روش‌های رایج، تمایز بیشتری بین پنوموسیستیس و بافت ایجاد نماید و با صرف زمان کمتر به تشخیص آسان‌تر، دقیق‌تر و سریع‌تر عفونت‌های ناشی از این ارگانیزم کمک نماید.

مواد و روش‌ها

القای PCP در حیوانات: تعداد ۱۰ سر موش صحرایی نژاد "اسپراگ- داولی" با وزن ۲۵۰-۲۰۰ گرم انتخاب شده و به‌منظور سرکوب سیستم ایمنی به هر کدام ۴۰mg/kg داروی متیل‌پردنیزولون‌استات (Pharmacia & Upjohn؛ بلژیک) به‌صورت زیرجلدی و هر هفته به‌مدت ۸ هفته تزریق شد. طی این مدت، سعی شد با استفاده از غذای اشعه‌دیده، آب اتوکلاوشده حاوی آنتی‌بیوتیک و ضدعفونی کردن قفس‌ها تا حد امکان از ایجاد عفونت‌های باکتریایی و قارچی به‌جز PCP ممانعت شود [۱۶].

نمونه‌گیری: پس از ۸ هفته (با مشاهده تغییر علایم بالینی حاکی از بیماری) حیوانات با استفاده از کلروفرم کشته و در شرایط استریل و زیر هود لامینار کالبدگشایی شده و ریه حیوانات جداسازی گردید. از هر یک از ریه‌ها اسمیر فشاری تهیه شد و پس از رنگ‌آمیزی با گیمسا زیر میکروسکوپ بررسی گردید. ریه یکی از حیوانات که از نظر وجود پنوموسیستیس فراوان و عاری از آلودگی‌های دیگر بود برای تهیه مقاطع بافتی انتخاب شد.

جهت تهیه فایل WORD این مقاله به سایت DaneshResan.com مراجعه نمایید و عنوان مقاله را جستجو کنید
بیش از ۲ میلیون مقاله فارسی در این سایت موجود میباشد

تهیه مقاطع بافتی: بافت ریه به قطعات کوچک‌تری تقسیم و درون ظروف حاوی فرمالین ۱۰٪ قرار داده شد. سپس نمونه‌ها در بخش بافت‌شناسی وارد دستگاه پردازش بافت شدند و پس از طی مراحل آماده‌سازی، نمونه‌ها در پارافین قالب‌گیری و به‌وسیله دستگاه میکروتوم مقاطعی با ضخامت یک میکرومتر تهیه و روی لام منتقل شد. سپس لام‌ها برای رنگ‌آمیزی به آزمایشگاه انگل‌شناسی انتقال داده شد.

رنگ‌آمیزی GMS: برای انجام رنگ‌آمیزی GMS با روش‌های مختلف، سعی شد از نمونه‌ای مشترک و تا حد امکان از برش‌های بافتی یکسان استفاده شود تا امکان مقایسه روش‌ها فراهم گردد.

الف) روش‌های مرسوم: روش‌های رایج برای رنگ‌آمیزی GMS هم‌چون روش گروکات و روش پینتوزی طبق منابع موجود به اجرا درآمد [۱۷، ۱۸].

ب) روش اصلاح‌شده: برای رنگ‌آمیزی GMS با روش اصلاح‌شده، سطح لام‌های میکروسکوپی حاوی مقاطع بافتی با محلول اسیدکرومیک ۱۰٪ پوشانده شد و به مدت ۱۰ دقیقه در حرارت آزمایشگاه انکوبه گردید. در این فاصله محلول کارمتنامین با مخلوط کردن ۲۰ میلی‌لیتر محلول متنامین ۳٪، ۱ میلی‌لیتر محلول نیترات‌نقره ۵٪، ۱/۵ میلی‌لیتر بورات‌سدیم ۵٪ و ۱۷ میلی‌لیتر آب مقطر دیونیزه تهیه شد. سپس لام‌ها با آب مقطر شست‌وشو داده شد. در مرحله بعد لام‌ها روی رک قرار داده شد و سطح آنها با محلول بی‌سولفیت‌سدیم ۱٪ پوشانده و به مدت ۱ دقیقه در حرارت آزمایشگاه انکوبه و پس از آن با آب مقطر شست‌وشو داده شد. محلول کارمتنامین (هر بار به‌صورت تازه) در ظرف شیشه‌ای دهان‌گشاد به مدت ۶ دقیقه در حمام آب گرم ۸۰ درجه سانتی‌گراد قرار داده شد. سپس لام‌ها وارد ظرف شیشه‌ای شده و به مدت ۵ دقیقه در حمام آب گرم انکوبه شدند. لام‌ها ابتدا با آب مقطر معمولی و سپس با آب مقطر دیونیزه شست‌وشو داده شدند. در مراحل بعد، لام‌ها چندین مرتبه در محلول کلریدطلای ۰/۲٪ فرو برده شدند (درصورت رنگ‌آمیزی ناموفق یا سیاه شدن ارگانیزم‌ها، محلول تعویض شد). سپس سطح لام‌ها با محلول تیوسولفات‌سدیم ۵٪ پوشانده و به مدت ۱ دقیقه در حرارت آزمایشگاه انکوبه و پس از آن با آب مقطر شست‌وشو داده شد. در مرحله بعد، سطح لام‌ها با محلول کارلایت‌گرین (رنگ زمینه) پوشانده شد و به مدت ۱ دقیقه در حرارت آزمایشگاه انکوبه گردید و با آب مقطر شست‌وشو داده شد. در نهایت، مراحل آب‌گیری و شفاف‌سازی در فواصل زمانی ۳۰ ثانیه در ۲ سری (هر کدام به‌ترتیب شامل الکل‌اتیلیک ۹۵٪، الکل‌اتیلیک ۱۰۰٪ و زایلن) انجام شد.

مشاهده میکروسکوپی و شمارش: لام‌های تهیه‌شده از مقاطع بافتی در زیر میکروسکوپ نوری با عدسی روغنی مشاهده و تعداد ارگانیزم در ۵۰ شان میکروسکوپی به‌طور تصادفی شمارش شد.

آنالیز داده‌ها: شاخص‌های مرکزی و پراکندگی تعداد انگل‌های شمارش‌شده با سه روش رنگ‌آمیزی در هر شان میکروسکوپی محاسبه شد. آنالیز واریانس روی داده‌ها انجام گرفت و داده‌های هر روش با استفاده از آزمون t استودنت مورد آزمون قرار گرفت.

نتایج

میانگین تعداد ارگانیزم قابل‌شمارش در هر شان در روش اصلاح‌شده، گروکات و پینتوزی به‌ترتیب ۱۶/۷±۳۵/۶، ۲/۶۵±۳/۵ و ۱/۸۶±۲ بود. آنالیز واریانس نشان داد که بین روش‌های مختلف رنگ‌آمیزی از نظر ایجاد تمایز و امکان شمارش تعداد انگل در زیر میکروسکوپ، تفاوت معنی‌داری وجود دارد (p<۰/۰۰۰۱؛ جدول ۱).

جدول ۱) توزیع *پنوموسیستیس کارینی* در مقاطع بافتی ریه موش صحرایی مبتلا به پنوموسیستیس رنگ‌آمیزی‌شده با GMS به روش‌های مختلف

روش رنگ‌آمیزی	تعداد شان شمارش‌شده	دامنه تعداد *پنوموسیستیس کارینی* در شان‌های مختلف	میانگین تعداد *پنوموسیستیس کارینی* قابل‌شمارش در هر شان	انحراف معیار
گروکات	۵۰	۱۰–۱۳	۳/۵	۲/۶۵
پینتوزی	۵۰	۰–۱۰	۲	۱/۸۶
GMS اصلاح‌شده	۵۰	۸ –۷۷	۳۵/۶	۱۶/۷

آزمون آماری نشان داد که میانگین تعداد انگل قابل‌شمارش در هر شان میکروسکوپی، در روش اصلاح‌شده به‌طور معنی‌داری با روش‌های گروکات و پینتوزی اختلاف دارد (p<۰/۰۰۰۱).

اختلاف مشاهده‌شده بین میانگین تعداد انگل قابل‌شمارش در روش‌های گروکات و پینتوزی از نظر آماری معنی‌دار است (p<۰/۰۰۱) که مزیت روش گروکات به روش پینتوزی را نشان می‌دهد. اما روش‌های مذکور هر دو ضعیف بوده و از نظر قدرت ایجاد تمایز بین ارگانیزم و بافت مجاور نسبت به روش اصلاح‌شده کارآیی بسیار کمتری دارند (شکل‌های ۱، ۲ و ۳).

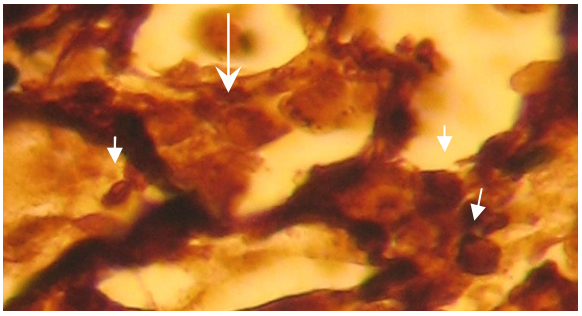

شکل ۱) ریه موش صحرایی مبتلا به پنوموسیستیس، رنگ‌آمیزی GMS با روش گروکات. پیکان‌های کوچک کیست *پنوموسیستیس کارینی* و پیکان بزرگ بافت ریه را نشان می‌دهند (بزرگ‌نمایی X۱۰۰۰)

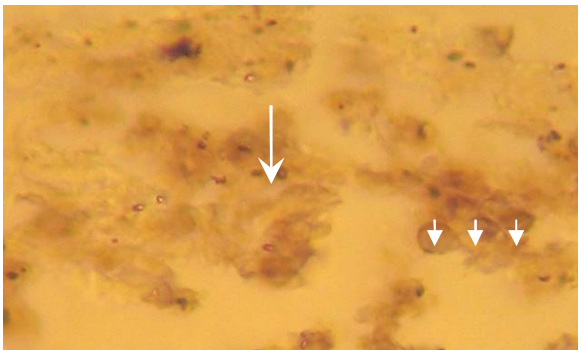

شکل ۲) ریه موش صحرایی مبتلا به پنوموسیستیس. رنگ‌آمیزی GMS با روش پینتوزی. پیکان‌های کوچک کیست *پنوموسیستیس کارینی* و پیکان بزرگ بافت ریه را نشان می‌دهند (بزرگ‌نمایی X۱۰۰۰)

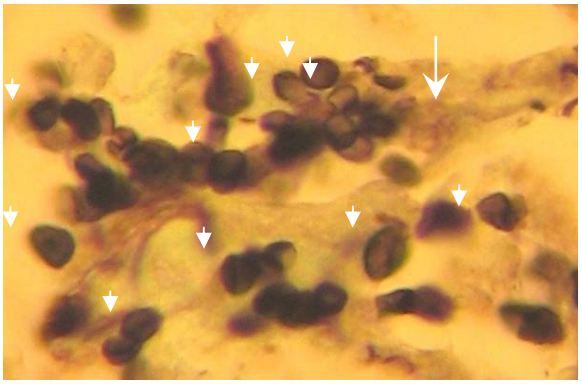

شکل ۳) ریه موش صحرایی مبتلا به پنوموسیستیس. رنگ‌آمیزی GMS با روش اصلاح‌شده. پیکان‌های کوچک کیست *پنوموسیستیس کارینی* و پیکان بزرگ بافت ریه را نشان می‌دهند (بزرگ‌نمایی X۱۰۰۰)

بحث

روش استاندارد تشخیص PCP، آزمایش میکروسکوپی گسترش‌های رنگ‌آمیزی‌شده از نمونه‌های بیوپسی ریه، BAL یا خلط است [۱۸]. در بسیاری از منابع، رنگ‌آمیزی GMS به‌عنوان استاندارد طلایی تشخیص PCP ذکر شده است [۱۹، ۲۰]. امروزه رایج‌ترین رنگ‌آمیزی‌های مورد استفاده در تشخیص PCP، گیمسا و GMS هستند [۲۱، ۲۲]. از معایب این رنگ‌آمیزی‌ها، چند مرحله‌ای بودن و زمان‌بری بیش از یک ساعت است. لیکن در مطالعه حاضر با روش اصلاح‌شده این زمان به ۳۵ دقیقه کاهش داده شد. یکی از معایب عمده رنگ GMS، رنگ‌آمیزی زمینه است که ممکن است با ایجاد تمایز نامناسب ارگانیزم و زمینه کار تشخیص را مشکل سازد [۶]. در میان روش‌های رایج رنگ‌آمیزی GMS، بهترین تمایز میان بافت و ارگانیزم در رنگ‌آمیزی اصلاح‌شده ملاحظه می‌شود (شکل ۳). تمایز مناسب میان پنوموسیستیس و بافت زمینه، رنگ‌آمیزی مناسب ارگانیزم و حساسیت بالای این روش در رنگ‌آمیزی کیست‌ها، مشکل نیاز به وجود تکنیسین میکروسکوپ ماهر را مرتفع می‌کند. از سوی دیگر، زمان لازم برای مشاهده لام‌ها و نتیجه‌گیری در روش اصلاح‌شده بر خلاف روش‌های گروکات و پینتوزی و همچنین سایر روش‌ها بسیار کمتر است [۱۱].

یکی از مواد پرهزینه در روش GMS کلریدطلا است که در روش اصلاح‌شده از کم‌ترین میزان آن (کلریدطلای ۰/۲٪) نسبت به روش‌های رایج استفاده می‌شود تا هزینه نهایی به کم‌ترین حد برسد. همچنین در برخی از مطالعات از ماکروفر برای سرعت بخشیدن به روند رنگ‌آمیزی با محلول متنامین استفاده شده است [۱۰]. از آنجا که ممکن است همه آزمایشگاه‌های تشخیص طبی به این دستگاه مجهز نباشند لذا در روش اصلاح‌شده از حمام آب گرم استفاده می‌شود.

تعداد ارگانیزم‌های شمارش‌شده با روش اصلاح‌شده نسبت به روش‌های گروکات و پینتوزی به‌طور معنی‌داری (p<۰/۰۰۰۱) بسیار بیشتر است. همچنین تعداد شمارش‌شده نسبت به مطالعه *بارتلت* و همکاران نیز از میانگین بیشتری برخوردار است [۲۳]. بنابراین زمانی که تعداد ارگانیزم در نمونه کم باشد (مانند بیماران غیرایدزی) استفاده از این روش بسیار کارآمد است.

نتیجه‌گیری

تشخیص قطعی PCP، مشاهده میکروسکوپی پنوموسیستیس در نمونه‌های ریوی است. برای تشخیص بهتر نیاز به رنگ‌آمیزی اختصاصی و حساس است که در این میان GMS به‌عنوان استاندارد طلایی تشخیص این بیماری محسوب می‌شود. روش‌های رایج رنگ‌آمیزی غالباً زمان‌بر، دارای حساسیت کم (به‌ویژه در عفونت‌هایی که تعداد ارگانیزم کم است) و فاقد توانایی ایجاد تمایز مناسب بین کیست‌ها و بافت زمینه و نیازمند یک مشاهده‌گر ماهر است. در روش اصلاح‌شده، این مشکلات تا حد زیادی برطرف شده و می‌توان با سهولت و اطمینان بیشتر از آن برای تشخیص PCP در آزمایشگاه‌های تشخیصی استفاده نمود.

منابع

1- Center for Disease Control and Prevention. HIV/AIDS surveillance supplemental report. Atlanta. 2003;19(3):1-20.
2- Sepkowitz KA. Opportunistic infections in patients with and patients without acquired immunodeficiency syndrome. Clin Infect Dis. 2003;34:1293-9.
3- Fisk DT, Meshnick S, Kazanjian PH. Pneumocystis carinii pneumonia in patients in the developing world who have acquired immunodeficiency syndrome. Clin Infect Dis. 2003;36:70-8.
۴- جانبخش علیرضا، صیاد بابک، میکائیلی علی. گزارش اولین مورد پنومونی پنوموسیستیس کارینی در یک بیمار مبتلا به عفونت HIV از دانشگاه علوم پزشکی کرمانشاه. فصل‌نامه بهبود. ۱۳۸۳؛(۱۷)۷:۵-۶۰.
5- Aderaye G, Woldeamanuel Y, Asrat D, Lebbad M, Beser J, Workua A, Fernandez V, et al. Evaluation of toluidine blue staining for the diagnosis of Pneumocystis jiroveci in expectorated sputum sample and bronchoalveolar lavage from HIV-infected patients in a tertiary care referral center in Ethiopia. Infection. 2008;36(3):237-43.
6- Baughman RP, Liming JD. Diagnostic strategies in Pneumocystisb carinii pneumonia. Front Bio Sci. 1998;3:1-12.
7- Cushion MT, Beck JM. Summary of pneumocystis research presented at the 7th international workshop on opportunistic protists. J Eukaryot Microbial. 2001;48:101-5.
8- Thomas CF, Limper AH. Pneumocystis pneumonia. N Engl J Med. 2004;350(24):2487-99.
9- Chen CS, Boeckh K, Seidel JG, Clark E, Kansu DK. Flowers K. Incidence, risk factors and mortality from pneumonia developing late after hematopoietic stem cell transplantation. Bone Marrow Transplant. 2003;32:515-22.
10- Maertens JA, Marr KA. Diagnosis of fungal infections. New York: Informa Healthcare USA; 2007.
11- Procop GW, Haddad S, Quinn J, Wilson ML, Henshaw NG, Reller LB. Detection of Pneumocystis jiroveci in respiratory specimens by four staining methods. J Clin Microbiol. 2004;42:3333-5.
12- Bedrossian CWM, Mason MR, Gupta PK. Rapid cytological diagnosis of pneumocystis: A comparison of effective techniques. Semin Diagn Pathol. 1989;6:245-61.
13- Olsson M, Elvin K, Lofdahl S, Linder E. Detection of Pneumocystis carinii DNA in sputum and bronchoalveolar lavage samples by polymerase chain reaction. J Clin Microbiol. 1993;31:221-6.
14- Gomori G. A new histochemical test for glycogen and mucin. Tech Bull Regist Med Technol. 1946;16(7):177-9.
15- Saric M. Detection and characterization of ornithin decarboxylase activity in rat Pneumocystis carinii: Implication for anti-pneumocystis therapy [dissertation]. New York: New York University; 1992.
۱۶- مروتی حسن. جداسازی، کشت سلولی و نگهداری پنوموسیستیس کارینی از ریه رت [پایان‌نامه کارشناسی‌ارشد]. تهران: دانشگاه علوم پزشکی بقیه‌ا... (عج)؛ ۱۳۸۴.
17- Grocott RL. A stain for fungi in tissue sections and smears using Gomori methenamine silver nitrate technique. Am J Clin Pathol. 1955;25:975-9.
18- Pintozzi RL. Technical methods: Modified Grocotts methnamine silver nitrate method for quick staining of Pneumocystis carinni. Am J Clin Pathol. 1987;31:803-5.
19- Khan MA, Farrag N, Butcher P. Diagnosis of Pneumocystis carinii pneumonia: Immunofluorescence staining, simple PCR or nPCR. J Infect. 1999;39:77-80.
20- Turner D, Schwarz Y, Yust I. Induced sputum for diagnosing Pneumocystis carinii pneumonia in HIV patients: New data, new issues. Eur Respir J. 2003;21:204-8.
21- Kaiser K, Rabodonirina M, Picot S. Real time quantitative PCR and RT-PCR for analysis of Pneumocystis carinii hominis. J Microbiol Methods. 2001;45:113-8.
22- Linke MJ, Rebholz S, Collins M, Tanaka R, Cushion MT. Noninvasive method for monitoring Pneumocystis carinii pneumonia. Emerg Infec Dis. 2003;9(12):1613-6.
23- Bartlett MS, Fishman JA, Queener SF, Durkin MM, Jay MA, Smith JW. A new rat model of Pneumocystis carinii infection. J Clin Microbiol. 1988;26:1100-2.