جهت تهیه فایل WORD این مقاله به سایت DaneshResan.com مراجعه نمایید و عنوان مقاله را جستجو کنید
بیش از ۲ میلیون مقاله فارسی در این سایت موجود میباشد

مجله پزشکی کوثر
دوره ۱۴، شماره ۲، تابستان ۱۳۸۸
صفحات: ۸۲- ۷۷

تاثیر مورفین خوراکی بر تکوین بطن‌های جانبی و شبکه کروئید در جنین موش صحرایی

معصومه کاظمی[۱] *MSc*، مهناز آذرنیا[۲] *PhD*، هدایت صحرایی[*] *PhD*،
حسین بهادران[۳] *PhD*، ساغر سعیدآبادی[۴] *MSc*

چکیده

اهداف. مطالعات قبلی نشان داده است که مصرف مورفین طی بارداری می‌تواند موجب تأخیر در نمو جنین گردد. این پژوهش به بررسی اثر مصرف مورفین توسط مادر بر تکوین بطن‌های جانبی و سوم و نیز شبکه کروئید در موش‌های بزرگ آزمایشگاهی نژاد ویستار پرداخت.

مواد و روش‌ها. در این تحقیق از موش‌های بزرگ آزمایشگاهی نژاد ویستار با محدوده وزنی ۱۷۰ تا ۲۰۰ گرم استفاده شد. گروه‌های آزمایش پس از بارداری، مورفین را با دوز mg/ml۰/۰۵ در آب آشامیدنی دریافت نمودند. گروه کنترل آب آشامیدنی دریافت کردند. در روز هفدهم بارداری، موش‌های باردار با کلروفرم کشته شده و جنین‌ها به همراه رحم طی عمل جراحی از بدن حیوان خارج و به‌منظور تثبیت به مدت چهار هفته در محلول فرم‌آلدئید ۱۰٪ قرار گرفتند. سپس جنین‌های تثبیت‌شده مراحل پردازش بافتی، برش‌گیری و رنگ‌آمیزی با روش هماتوکسیلین- ائوزین را طی کردند. این برش‌ها از نظر تکوین بطن‌ها و نیز شبکه کروئید با میکروسکوپ نوری و نرم‌افزار MOTIC مورد بررسی قرار گرفتند.

یافته‌ها. کاهش شدید در مساحت بطن‌های جانبی و سوم در گروه آزمایش مشاهده گردید. از سوی دیگر، افزایش سطح شبکه کروئید در گروه آزمایش نسبت به گروه کنترل معنی‌دار بود.

نتیجه‌گیری. مصرف مورفین در دوران بارداری باعث نقص تکوین در بطن‌های جانبی و سوم جنین و نیز افزایش شبکه کروئید در آنها می‌شود. این آسیب ممکن است منشاء تغییرات رفتاری دیده‌شده در حیواناتی باشد که از مادران باردار معتاد به دنیا می‌آیند.

کلیدواژه‌ها: تکوین، بطن‌های جانبی، شبکه کروئید، مورفین، موش صحرایی ویستار

دریافت مقاله: ۱۳۸۷/۸/۸ پذیرش مقاله: ۱۳۸۸/۸/۲

* نویسنده مسئول: "مرکز تحقیقات علوم اعصاب کاربردی" و "گروه فیزیولوژی و بیوفیزیک، دانشکده پزشکی"، دانشگاه علوم پزشکی بقیه‌ا...(عج)، تهران، ایران
h.sahraei@bmsu.ac.ir

۱ گروه زیست‌شناسی، دانشگاه آزاد اسلامی واحد تهران شمال، تهران، ایران
۲ گروه فیزیولوژی، دانشکده علوم، دانشگاه تربیت معلم، تهران، ایران
۳ "مرکز تحقیقات علوم رفتاری" و " گروه علوم تشریح، دانشکده پزشکی"، دانشگاه علوم پزشکی بقیه‌ا...(عج)، تهران، ایران
۴ "مرکز تحقیقات علوم اعصاب کاربردی" و "گروه فیزیولوژی و بیوفیزیک، دانشکده پزشکی"، دانشگاه علوم پزشکی بقیه‌ا...(عج)، تهران، ایران

جهت تهیه فایل WORD این مقاله به سایت DaneshResan.com مراجعه نمایید و عنوان مقاله را جستجو کنید
بیش از ۲ میلیون مقاله فارسی در این سایت موجود میباشد

مقدمه

شبکه کروئید و ساختمان‌های دیواره بطنی در پستانداران تکامل زیادی یافته و در تنظیم محیط خارج سلولی دستگاه عصبی مرکزی نقش مهمی بازی می‌کند. شبکه کروئید در بطن چهارم به‌شکل خوشه و در بطن‌های جانبی شبیه برگ است [۱]. در مطالعات میکروسکوپی، سطح شبکه کروئید دارای پرزهای فراوان و هر پرز شامل یک لایه به‌هم‌پیوسته سلول‌های مکعبی اپی‌تلیال است که روی استرومای خارجی پوشاننده عروق قرار گرفته است. این سلول‌ها از سلول‌های اپاندیم دیواره بطن‌ها منشاء گرفته و عروق خونی را می‌پوشانند که از پیامتر به داخل بطن نفوذ کرده‌اند. آزمایش‌ها نشان داده است که میزان خون‌رسانی به شبکه کروئید بسیار زیاد است به‌نحوی که در موش بزرگ این میزان ۱۰ برابر خون‌رسانی قشر مخ است [۲]. شبکه خونی سیستم کروئید در واقع شبکه‌ای از مویرگ‌های شبیه سیاهرگ با اندوتلیوم مشبک است که به‌راحتی امکان عبور مواد کوچک از خون به فضای بین‌سلولی شبکه را فراهم می‌آورد. سلول‌های اپاندیمی دارای میکروویلی‌هایی در غشای مربوط به فضای بطنی بوده و در بخش مرتبط با مویرگ‌های خونی فرورفتگی‌های زیادی در غشاء آنها دیده می‌شود که باعث ایجاد سطح تماس وسیع بین این سلول‌ها و مایع تراوش‌شده از مویرگ‌ها می‌گردد. هم‌چنین از نظر پروتئین‌های مؤثر در انتقال مواد در دو سوی غشاء، سلول‌های اپی‌تلیال دارای غشای قطبی‌شده هستند. در واقع این سلول‌ها مسئول بسیاری از اعمال شبکه کروئید هستند، زیرا این سلول‌ها با ترشح مایع مغزی-نخاعی، دست‌یابی مواد مختلف از خون به این مایع و نیز ترشح مواد مؤثر بر عملکرد دستگاه عصبی مانند پروتئین‌ها، پلی‌پپتیدها و سیتوکین‌ها را تنظیم می‌کنند [۳]. به‌علاوه، این سلول‌ها هدف بسیاری از نوروترانسمیترهایی هستند که از نواحی مختلف دستگاه عصبی ترشح می‌شوند.

تحقیقات پیشین نشان داده است که تجویز مورفین خوراکی اثرات مخربی در تکوین لوله عصبی [۴] در موش بزرگ آزمایشگاهی و نیز تکوین مخچه [۵] در موش کوچک آزمایشگاهی دارد اما تاکنون تحقیقی انجام نشده است که نشان‌دهنده اثر مورفین یا سایر داروهای اعتیادآور بر ساختمان یا عملکرد شبکه کروئید باشد. با توجه به نقش مهم شبکه کروئید در کنترل عملکرد سلول‌های دستگاه عصبی (که مستقیماً در ارتباط با بقای فرد یا گونه فرد هستند) در مطالعه حاضر اثر تجویز خوراکی مورفین در تکوین شبکه کروئید در جنین موش‌های بزرگ آزمایشگاهی نژاد ویستار بررسی شد.

مواد و روش‌ها

در این پژوهش از موش صحرایی نژاد ویستار با میانگین وزنی ۲۰۰-۱۷۰ گرم استفاده شد. موش‌ها در قفس‌های ۲تایی و در درجه حرارت محیط (۱±۲۴ درجه سانتی‌گراد) با دوره نوری طبیعی (۱۲ ساعت روشنایی و ۱۲ ساعت تاریکی) نگهداری شدند. در طول دوره پژوهش، آب و غذای کافی در اختیار موش‌ها قرار گرفت.

در این مطالعه، سولفات‌مورفین (تماد؛ ایران) به‌صورت خوراکی استفاده شد. موش‌ها به دو گروه ۶تایی تقسیم شدند. ۱۲ موش سالم ماده در گروه‌های دوتایی با یک موش نر بالغ جفت شدند و پس از حصول اطمینان از بارداری (با مشاهده توپی واژنی و وجود اسپرم در گسترش واژینال) صبح روز بعد، از موش‌های نر جدا شده و در همان گروه‌های دوتایی نگهداری شدند. از این زمان به بعد (روز صفر بارداری) گروه‌های آزمون مقدار ۰/۰۵ میلی‌گرم در میلی‌لیتر مورفین به‌صورت روزانه دریافت کردند (برای ۶ موش ۵mg مورفین در ۱۰۰۰ میلی‌لیتر آب شرب لوله‌کشی شهر). میزان مورفین مصرفی برای ۱۰ml آب به ازای هر ۱۰۰ گرم وزن موش محاسبه گردید، اما سعی بر این بود که آب مورد نیاز حیوان در اختیارش قرار داده شود. در این تحقیق به‌دلیل عدم استفاده از دوزهای افزاینده مورفین و همچنین به‌دلیل اینکه زمان دریافت مورفین به ۲۱ روز نرسید، حیوانات معتاد نشده و آزمون اعتیاد نیز در مورد آنها انجام نگرفت. در روز ۱۷ بارداری موش‌ها با کلروفرم بی‌هوش شده و جنین‌ها به‌همراه رحم از بدن موش‌های مادر خارج و به محلول فرمالین ۱۰٪ انتقال یافتند. پس از یک هفته، محلول فرمالین تعویض و جنین‌ها از آندومتر رحم جدا شدند و سپس در دستگاه پردازش بافتی قرار گرفته و آماده قالب‌گیری شدند. برای قالب‌گیری، سر جنین‌ها از تنه جدا شده و داخل پارافین قرار گرفت. مراحل برش‌گیری از بلوک‌ها توسط میکروتوم (FIST؛ آلمان) انجام شد و برش‌هایی به‌طور جبهه‌ای به ضخامت ۵ میکرومتر به‌صورت سریال تهیه گردید.

جهت تهیه فایل WORD این مقاله به سایت DaneshResan.com مراجعه نمایید و عنوان مقاله را جستجو کنید
بیش از ۲ میلیون مقاله فارسی در این سایت موجود میباشد

این برش‌ها سپس روی لام‌ها قرار گرفته و به روش هماتوکسیلین- ائوزین رنگ‌آمیزی شدند. پس از رنگ‌آمیزی و آماده‌سازی، لام‌ها مورد بررسی میکروسکوپی قرار گرفتند. مساحت بطن‌های جانبی، بطن سوم و نیز شبکه کروئید در گروه آزمون و گروه کنترل با نرم‌افزار MOTIC اندازه‌گیری شد. دستگاه مورد استفاده شامل میکروسکوپی است که توسط نرم‌افزار با رایانه و نمایشگر در ارتباط است. این نرم‌افزار علاوه بر این که امکان عکس‌برداری از لام‌ها را فراهم می‌آورد، توانایی اندازه‌گیری‌های مختلف را نیز دارد. تعداد سلول‌ها در هر لایه شمارش شده و تعداد آنها در گروه کنترل با گروه آزمون مورد مقایسه قرار گرفت.

اطلاعات به‌دست‌آمده به‌صورت میانگین±انحراف‌معیار بیان شد و با استفاده از آزمون آنالیز واریانس یک‌طرفه و تست توکی مورد تجزیه و تحلیل قرار گرفت. در تمام موارد $p<0/05$ به‌عنوان مرز معنی‌دار بودن در نظر گرفته شد.

نتایج

اندازه‌گیری مورفومتریک نشان می‌دهد که جنین‌های مربوط به مادران گروه آزمایش دارای سطح بطنی کمتری بوده ولی سطح شبکه کروئید در آنها نسبت به گروه کنترل افزایش یافته است (شکل‌های ۱، ۲، ۳ و ۴). همچنین مساحت بطن‌های جانبی و بطن سوم در گروه آزمون نسبت به گروه کنترل کاهش ولی سطح شبکه کروئید افزایش یافته است (نمودار ۱).

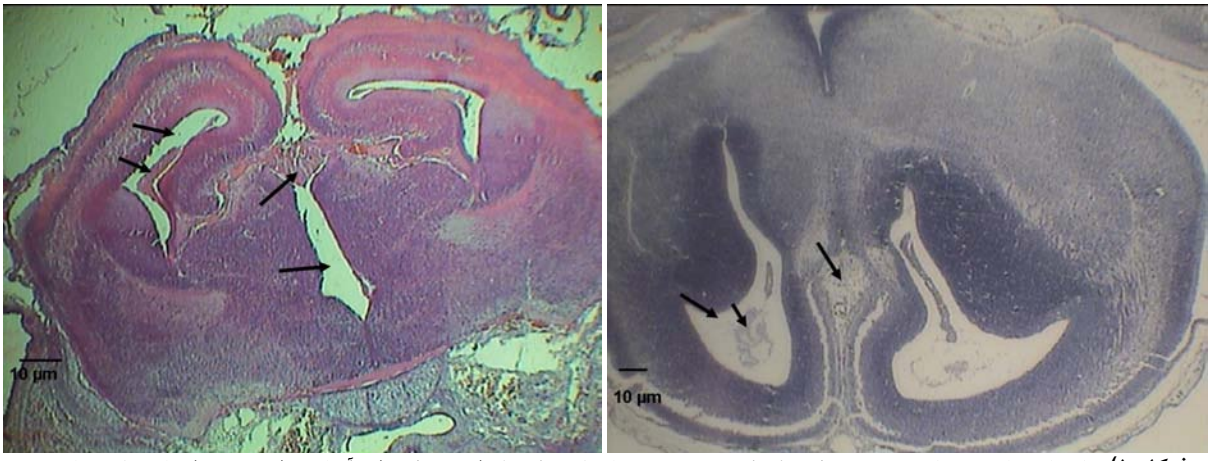

شکل ۱) بطن‌های جانبی و بطن سوم به‌همراه شبکه کروئید در جنین‌های گروه کنترل (سمت راست) و آزمایش (سمت چپ) با بزرگ‌نمایی ۴۰×. به تفاوت‌های بین دو تصویر از نظر مساحت بطن‌ها و نیز بزرگی شبکه کروئید در گروه آزمایش توجه کنید

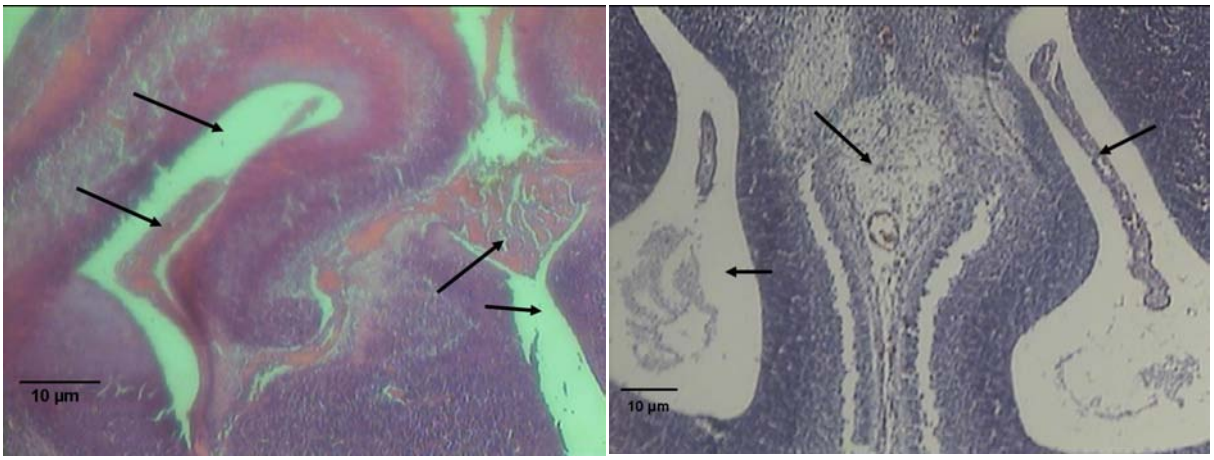

شکل ۲) بطن‌های جانبی و بطن سوم به همراه شبکه کروئید در جنین‌های گروه کنترل (سمت راست) و آزمایش (سمت چپ) با بزرگ‌نمایی ۱۰۰×. در این تصویر، تفاوت‌های بین دو گروه آزمایش و کنترل با دقت بیشتری نمایان شده است.

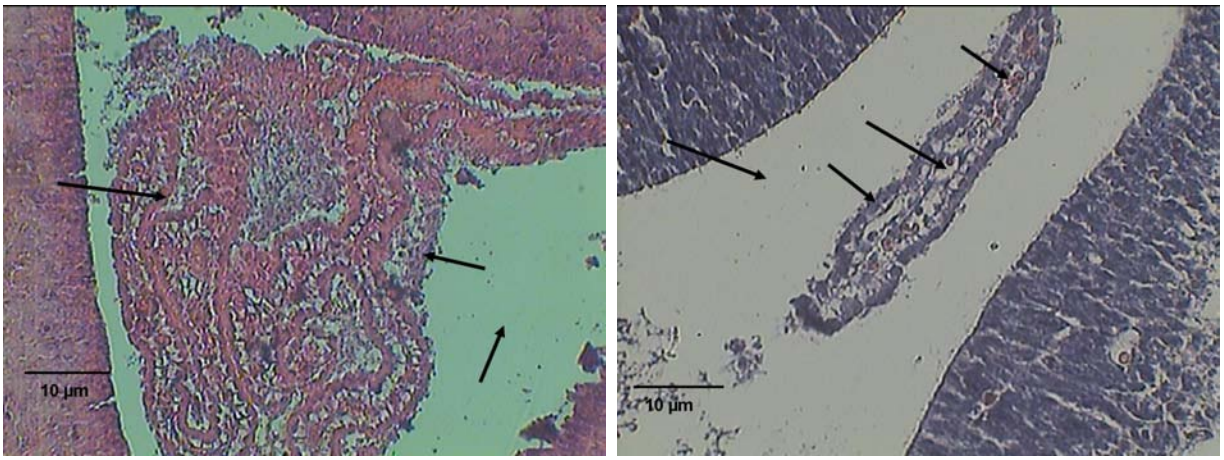

شکل ۳) بطن‌هـای جانبی و شبکه کروئید در جنین‌های گروه کنترل (سمت راست) و آزمایش (سمت چپ) با بزرگ‌نمایی ۴۰۰×. سلول‌های اپاندیمال دیواره شبکه کروئید نیز در تصویر مشخص هستند.

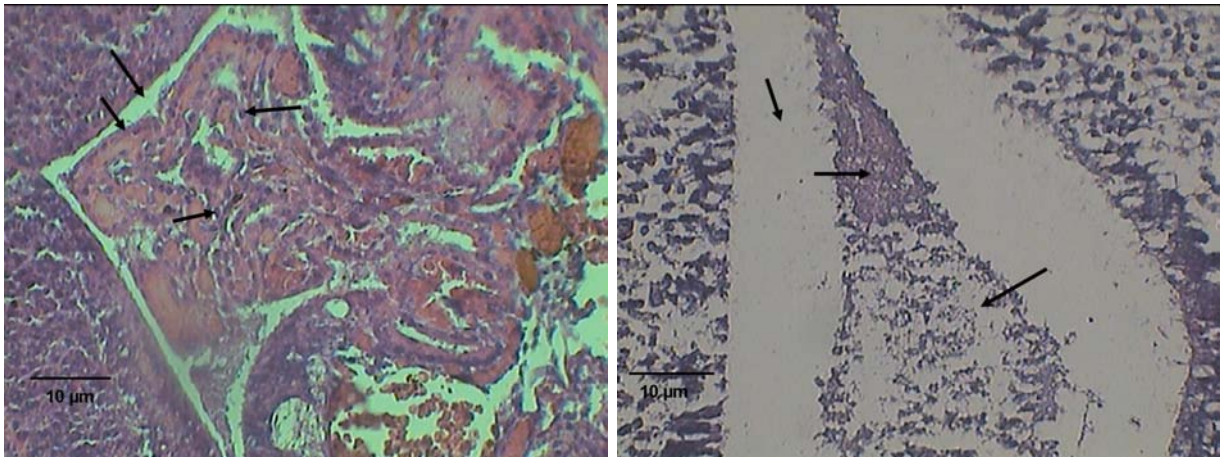

شکل ۴) بطن سوم و شبکه کروئید در جنین‌های گروه کنترل (سمت راست) و آزمایش (سمت چپ) با بزرگ‌نمایی ۴۰۰×. سلول‌های اپاندیمال دیواره شبکه کروئید نیز در تصویر مشخص هستند. به تفاوت‌های بین دو تصویر از نظر مساحت بطن‌ها و نیز بزرگی شبکه کروئید در گروه آزمایش توجه کنید.

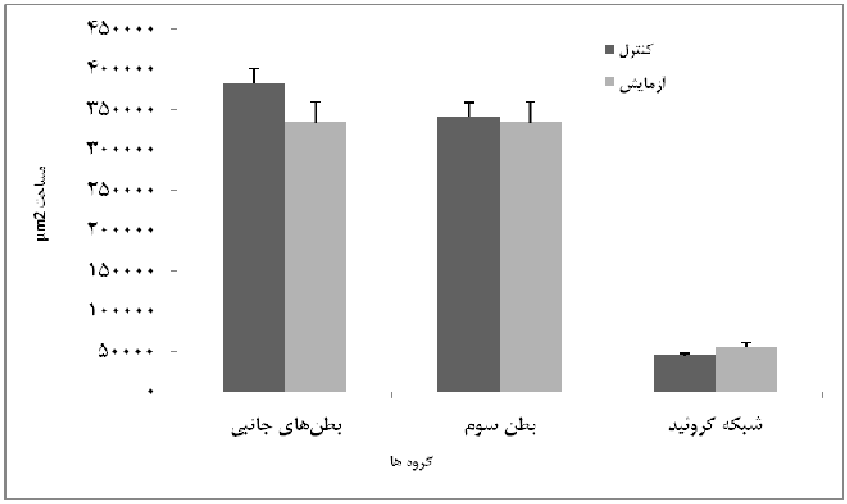

نمودار ۱) اثر تجویز مورفین خوراکی در موش‌های باردار بر مساحت بطن‌های جانبی و بطن سوم و نیز مساحت شبکه کروئید. اطلاعات به‌صورت میانگین±انحراف‌معیار بیان شده است. تعداد نمونه‌ها در هر گروه ۶ سر بوده است (*p<۰/۰۵)

بحث

نتایج مطالعه حاضر نشان‌دهنده اثر مهاری مورفین بر تکوین شبکه کروئید است. این مطالعه نشان می‌دهد که جنین موش‌هایی که طی مدت زمان بارداری از مورفین در آب خوراکی استفاده کرده بودند، دارای شبکه کروئید بزرگ‌تر و سلول‌های اپاندیمی بیشتر در بطن سوم و نیز بطن‌های جانبی هستند.

شبکه کروئید به‌عنوان بخش اصلی تنظیم غذارسانی در مغز که ورود و خروج مواد مختلف به مغز را کنترل می‌کند، جایگاهی است که عملکرد طبیعی آن از اهمیت بالایی برخوردار است. این شبکه از آن جهت که محل اصلی ورود مواد به محیط داخلی دستگاه عصبی محسوب می‌شود، دارای بالاترین درجه سیستم‌های کنترلی در بدن است که بر ورود مواد مختلف مانند انواع پپتیدها، نوروترانسمیترها و نیز اسیدهای‌آمینه نظارت دارد [۶]. این شبکه از رگ‌های خونی تشکیل شده که در اطراف آنها سلول‌های اپی‌تلیال قرار گرفته است [۸]. این ترکیب به شبکه کروئید اجازه می‌دهد تا ورود و خروج مواد را در کنترل داشته و با ترشح مایع مغزی- نخاعی ترکیب محیط داخلی دستگاه عصبی را ثابت نگاه دارد [۸].

نتایج این تحقیق نشان می‌دهد که سطح بطن‌های جانبی در گروه آزمون کاهش یافته و این امر احتمالاً می‌تواند به‌معنای کاهش حجم بطن‌ها نیز باشد که در واقع از کاهش حجم مایع مغزی- نخاعی حکایت داشته و از یافته‌های مهم مطالعه حاضر است. از سوی دیگر، تعداد رگ‌های خونی و نیز سلول‌های اپاندیمی دور این رگ‌ها نیز در گروه آزمون افزایش یافته است. با توجه به این‌که این افزایش با کاهش سطح بطن‌ها همراه است، می‌توان نتیجه‌گیری کرد که مصرف مورفین توانسته است سازمان‌بندی طبیعی شبکه کروئید در مغز جنین‌های گروه آزمون را برهم زده و در نتیجه احتمال عملکرد صحیح را در آینده از آنها بگیرد. این یافته به‌معنای عدم تنظیم فضای بین‌سلولی در مغز این جانوران است که در مطالعات آتی و با بررسی نسل اول جنین‌های مادران مصرف‌کننده مورفین، راستی‌آزمایی آن امکان‌پذیر است.

آزمایش‌های پیشین نشان داده است که تجویز مورفین حین بارداری می‌تواند سبب به تأخیر افتادن تکوین لوله عصبی در جنین‌های موش بزرگ آزمایشگاهی نژاد ویستار شود [۴]. تحقیقات دیگر نشان می‌دهند که مصرف مورفین در دوران بارداری باعث بروز نقایصی در تکوین مخچه می‌گردد [۵]. در راستای همین مطالعات، تحقیق حاضر نشان داد که مصرف مورفین موجب تأخیر در تکوین شبکه کروئید مغز نیز می‌شود. عامل بروز این تأخیر هنوز مشخص نیست اما تحقیقات متعدد نشان داده است که مورفین به‌دلیل وزن مولکولی پایین و نیز قابلیت انحلال بالا در چربی به‌راحتی از سد جفتی گذشته و به جنین می‌رسد [۹، ۱۰]، بنابراین، مورفین خوراکی پس از جذب ممکن است بتواند بر سلول‌های جنینی اثر بگذارد. از سوی دیگر، گیرنده‌های اوپیوئیدی بر سطح پرزها و عروق جفتی نیز شناسا[ی شده است [۱۱] و تحریک این گیرنده‌ها می‌تواند سبب انقباض عروقی و کاهش خون‌رسانی به جنین شود [۱۱]. نقص در اکسیژن‌رسانی و کاهش تغذیه از عوامل اصلی تأخیر در رشد جنین از جمله دستگاه عصبی و شبکه کروئید به‌شمار می‌رود. هم‌چنین، گیرنده‌های اوپیوئیدی روی بافت‌های جنینی نیز یافت شده [۱۲] ولی عملکرد مشخصی برای آنها ذکر نشده است. ممکن است اثرات تأخیری مورفین بر سلول‌های جنینی به‌دلیل تحریک این گیرنده‌ها باشد.

در تحقیقات گذشته این نکته به اثبات رسیده که تجویز مورفین باعث رها شدن هورمون‌های استرسی مانند کورتیکوسترون می‌شود. این هورمون روی جفت گیرنده داشته و اثرات خود را با القای انقباض در رگ‌های خونی جفت اعمال می‌کند [۱۴]. این اثرات با کاهش خون‌رسانی به جنین، باعث کاهش رشد جنین خواهند شد. ممکن است اثر دیده‌شده از مورفین در واقع به‌دلیل افزایش میزان کورتیکوسترون در خون مادر پس از مصرف مورفین باشد. گیرنده کورتیکوسترون روی سلول‌های عصبی جنین نیز دیده شده است [۱۵]. این گیرنده‌ها با مهار عملکرد نورون‌ها باعث کاهش رشد و تمایز آنها می‌شوند [۱۵]. به این ترتیب، بسیاری از اثرات استرس بر روند تکوین جنین توجیه شده است و این امر در تحقیق حاضر نیز ممکن است مؤثر بوده باشد.

نتیجه‌گیری

مصرف مورفین توسط مادر باعث تأخیر تکوین شبکه کروئید و نیز بطن‌های جانبی در جنین موش صحرایی می‌شود که ممکن است به‌دلیل اثرات مختلف مورفین در بدن مادر، جنین یا جفت باشد.

تشکر و قدردانی: این تحقیق با حمایت مالی مرکز تحقیقات علوم اعصاب کاربردی دانشگاه علوم پزشکی بقیه‌ا...(عج) انجام گرفت.

منابع

1- Angelletti RH, Novikoff PM, Juvvadi SR, Fritschy JM, Meier PJ, Wolkoff AW. The choroid plexus epithelium is the site of the organic anion transport protein in the brain. Proc Natl Acad Sci. 1997;94:283-6.
2- Agnati LF, Zoli M, Stromberg I, Fuxe K. Intercellular communication in the brain: Wiring versus volume transmission. Neuroscience. 1995;69:711-26.
3- Janina J, Thiery JC. The choroid plexus: Cerebrospinal fluid system under valuated pathway of neuroendocrine signaling into the brain. Acta Neurobiol Exp. 2008;68:414-28.
4- Nasiraei-Moghadam S, Sahraei H, Bahadoran H, Sadooghi M, Salimi SH, Kaka GR, et al. Effects of maternal oral morphine consumption on neural tube development in Wistar rats. Brain Res Dev Brain Res. 2005;159:12-7.
5- Sadraie SH, Kaka GR, Sahraei H, Dashtnavard H, Bahadoran H, Mofid M, et al. Effects of maternal oral administration of morphine sulfate on developing rat fetal cerebrum: A morphometrical evaluation. Brain Res. 2008;1245:36-40.
6- Brown PD, Davies SL, Speake T, Millar ID. Molecular mechanism of cerebrospinal fluid production. Neuroscience. 2004;129:957-70.
7- Chodobski A, Szmydynger-Chodobska J. Choroid plexus: Target for polypeptides and site of their synthesis. Microsc Res Tech. 2001;52:865-82.
8- Cserr HF. Physiology of the choroid plexus. Physiol Rev. 1971;51:273-312.
9- Kusuhara H, Sugiyama Y. Efflux transport systems for organic anions and cations at the blood-CSF barrier. Adv Drug Delivery Rev. 2004;56:174-63.
10- Nilsson C, Lindvall-Axelsson M, Owman Ch. Neuroendocrine regulatory mechanisms in the choroids plexus-cerebrospinal fluid system. Brain Res Rev. 1992;17:109-38.
11- Ahmed MS, Timothy S, Zhou DH, Quarles C. Kappa opioid receptors of human placental villi modulate acetylcholine release. Life Sci. 1989;45:2383-93.
12- Zhu H, Barr GA. Opioid withdrawal during development: Are NMDA receptors indispensable? Trends Pharmacol Sci. 2001;22:404-8.
13- Cadet P, Rasmussen M, Zhu W, Tonnesen E, Mantione KJ, Stefano GB. Endogenous morphinergic signaling and tumor growth. Front Biosci. 2004;9:3176-86.
14- Ward JW, Wooding FBP, Fowden AL. The effect of cortisol on the binucleate cell population in the ovine placenta during late gestation. Placenta. 2002;23:451-8.
15- Meaney MJ, Brake W, Gratton A. Environmental regulation of the development of mesolimbc dopamine system: A neurobiological mechanism for vulnerability to drug abuse? Psychoneuroendocrinology. 2002;27:127-38.