

مجله پزشکی دانشگاه علوم پزشکی تبریز
دوره ۳۰ شماره ۴ زمستان ۱۳۸۷ صفحات ۹۷-۱۰۰

گزارش مورد

بیماری پاژه در یک زن جوان

دکتر امیر علا اغبالی: گروه آسیب شناسی دهان، فک و صورت دانشکده دندانپزشکی، دانشگاه علوم پزشکی تبریز: نویسنده رابط
E-mail: pathologist1357@yahoo.com

دکتر زهره دلیر ثانی: گروه بیماریهای دهان دانشکده دندانپزشکی، دانشگاه علوم پزشکی تبریز

دریافت: ۸۶/۱/۷، پذیرش: ۸۶/۴/۲۷

چکیده

بیماری پاژه یک بیماری اسکلتی مزمن با علت نامعلوم می باشد که اکثراً در سنین بالای ۴۰ سال رخ می دهد. بررسی شواهد کلینیکی، شواهد رادیوگرافی، لابراتواری و نمای هیستوپاتولوژی بیمار حاضر وجود بیماری پاژه را اثبات می کند. با توجه به شروع علائم بیماری در سنین ۳۰ سالگی در این بیمار، مورد حاضر نمونه غیر معمولی از تظاهرات این بیماری در سن زیر ۴۰ سالگی است.

کلیدواژه ها: پاژه، بیماری متابولیک استخوان، دفورمیتی استخوان

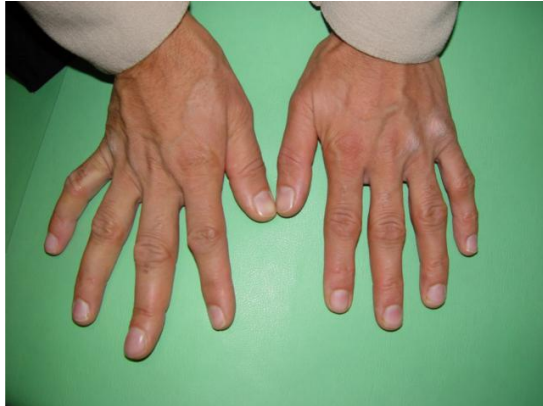مقدمه

مربوط می باشد، مرحله اسکروتیک است که در آن مرحله، استخوان اسکروزه جایگزین استخوان طبیعی می شود. با توجه به این تغییرات، بیمار معمولاً دفورمیتی صورت و افزایش حجم سیستم اسکلتی از جمله هایپر تروفی استخوانهای مندیبل و ماگزایلا را نشان میدهد (۹، ۱۰). رسوب استخوان در نواحی عبور اعصاب و عروق مهم هم اتفاق می افتد که ممکن است مشکلات مربوط به سیستم عصبی نظیر اختلالات بویائی - بینائی و شنوائی هم برای بیمار پیش بیاید (۱۰).

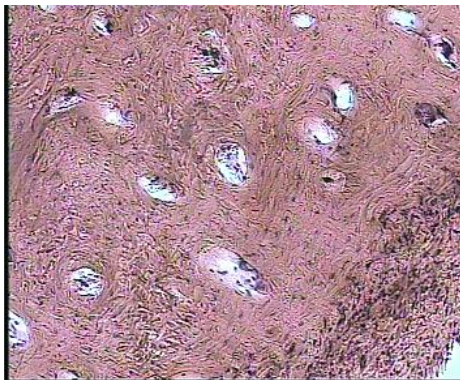
گزارش مورد

بیمار حاضر یک زن ۳۸ ساله است که حدود دو سال قبل جهت کشیدن دندانها به دانشکده دندانپزشکی مراجعه نموده است. در معاینه بالینی تورم دو طرفه و تقریباً قرینه استخوانهای مندیبل و ماگزایلا بعلاوه اکسپشن استخوان فرونتال و تا حدودی زایگوما مشاهده میشود دفورمیتی قابل توجه در صورت که با توصیف *leonltias ossea* (صورت شبیه شیر) مطابقت دارد (شکل ۱). در معاینه داخل دهانی ریج آلوئار حالت نسبتاً قرینه اما ضخیم شده را نشان می دهد (شکل ۱).

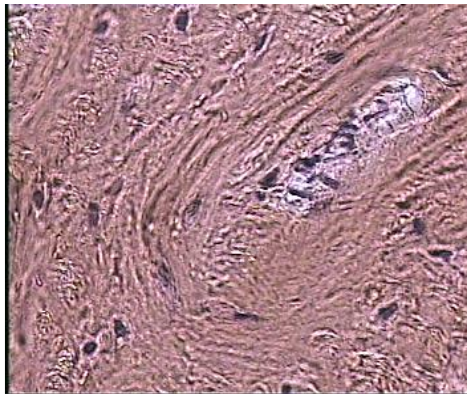
بیماری پاژه یک بیماری اسکلتی مزمن با اتیولوژی نامعلوم است (۱ و ۲). در این بیماری بازسازی طبیعی استخوان مختل و با افزایش استخوان سازی دفورمیتی استخوان و مشکلاتی نظیر درد و پاراستزی برای بیمار ایجاد می شود (۱). این بیماری جزء بیماری های متابولیک استخوان بوده و بعد از استئوپروز در درجه دوم اهیت قرار دارد (۱ و ۲). بیماری مذکور اتیولوژی نامعلومی دارد. برخی مطالعات عفونت های ویروسی و وراثت را در این بیماری دخیل دانسته اند که این موارد اکثراً الگوی وراثتی اتوزومال غالب را نشان میدهند (۳ و ۴). این بیماری هر دو جنس را با نسبت مساوی و اکثراً افراد بالای ۴۰ سال را درگیر می کند (۵ و ۶) و در یک مطالعه که در اسپانیا انجام شده، متوسط سنی افراد مبتلا در زمان تشخیص این بیماری، ۶۸/۷ سال بوده است (۷). تنوع نژادی قابل توجهی در این بیماری دیده می شود بطوریکه در سفیدپوستان شیوع زیادتری داشته و در آسیائی ها بطور کلی نادر است (۱ و ۵). از لحاظ هیستوپاتولوژیکی مرحله اول لیتیک میباشد که لیز استخوانها نمای شاخص آن است. در مرحله بعدی که فاز بینایی است فاز لیتیک توأم با استخوان سازی و در نهایت، مرحله آخر که در حقیقت اکثریت مشکلات بیماران هم به آن



تصویر شماره ۲: استخوانهای انگشتان دست خمیدگی پیدا کرده و حالت چنگال مانند را نشان می دهد



الف



ب

تصویر شماره ۳: استخوان دنس و خطوط رشدی معکوس را با بزرگنمایی ۱۰، (الف) و استخوان دنس و فعال را با بزرگنمایی ۴۰ (ب) نشان می دهد.

نتایج آزمایشگاهی بیمار بشرح زیر است :

در مدت ۴ سال پیگیری بیمار، آکالین فسفاتاز همواره چند برابر بالاتر از حد نرمال و از ۴۷۸ تا ۴۲۷۰ متغیر بوده است (میزان نرمال آن ۴۰-۱۴۰ می باشد). هورمون پاراتورمون از میزان ۷۱ تا ۹۷/۱ متغیر بوده است که نرمال یا کمی بالاتر از حد نرمال می باشد (میزان نرمال آن ۷۰-۸۲ می باشد).

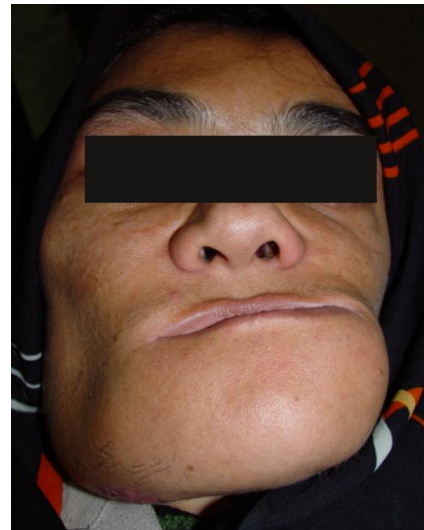وضعیت ظاهری بیمار: قد بیمار ۱۶۰ cm است و بیمار بهنگام ایستادن بنظر می رسد که خمیدگی در ناحیه پاها و استخوانهای که وزن را تحمل می کند دارد. اما نکته قابل توجه افزایش محیط سر بوده و سر بیمار نسبت به سایر اندامها از بزرگی قابل توجهی برخوردار است. استخوانهای انگشتان دست خمیدگی پیدا کرده و حالت چنگال مانند را نشان می دهد (شکل ۲). بنا بر اظهارات، حدود ده سال قبل بیمار دچار فلج ناحیه پا بوده و توانایی حرکت را از دست داده است در زمان معاینه هم با مشکل حرکتی مواجه بوده است. تورم استخوانهای فک و صورت حدود سه سال قبل آغاز شده و پیامد آن عفونت های مکرر استخوان مندیبل و تشکیل فیستول در ناحیه مولر استخوان مندیبل بوده است. بعد از تجویز پروفیلاکسیک آنتی بیوتیک کشیدن دندان مولر اول سمت راست پایین انجام و استخوان ناحیه کورتاژ شد و تحت بررسی هیستوپاتولوژیک قرار گرفت

در شکل ۳ که نمای پاتولوژی بیمار را نشان می دهد، استخوان متراکم اسکروزه با نواحی استخوان سازی فعال به همراه استخوان اسکروزه و دنس و مقادیر بسیار اندک بافت مغز استخوان مشاهده می شود. در اطراف تیغه های متراکم استخوان استئوبلاستهای فعال دیده می شود که با فاز سوم بیماری پاژه تطابق دارد (۱).

در نمای رادیوگرافی تیزشدگی حاشیه ای در استخوانهای لگن و زانوها هر دو طرف قابل رویت است. لگن دفورمه بوده و استئوپروز در لگن مشهود است (شکل ۴، الف).

در اسکن اگزیرال و کرونال مغز و صورت که با اسکن اسپیرال مولتی دکتور انجام گرفته است، افزایش دندستی و ضخیم شدگی استخوانها مشاهده می شود (شکل ۴، ب).

هیپرستوز و ضایعات لیتیک گسترش یافته در استخوانهای جمجمه، صورت، ماگزیرا و مندیبل نمایان است و موجب تنگی فورامن اوبتیک و سایر فورامن های کف جمجمه شده است (شکل ۴، ب). در نسج مغز ضایعه مشخصی بنظر نمی رسد.



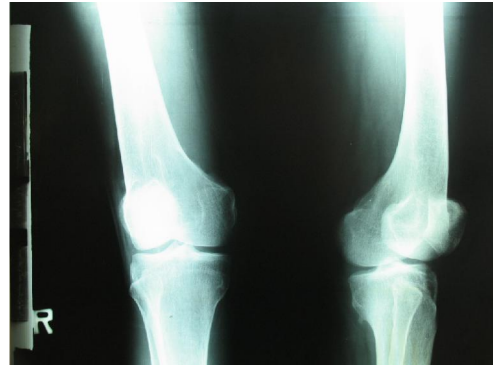
تصویر شماره ۱: تورم دو طرفه استخوانهای مندیبل، ماگزیرا، بینی و زایگومای بیمار مشاهده می شود.

بحث

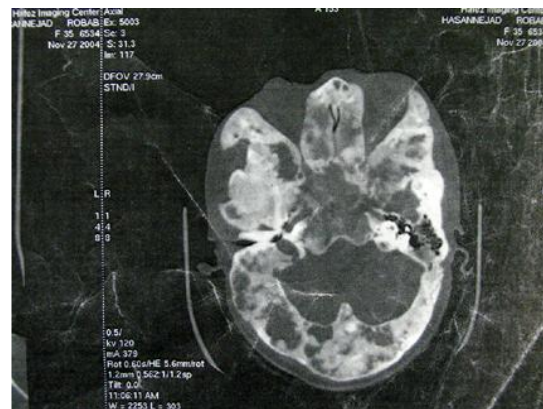
بیماری پاژه یک بیماری نسبتاً غیر شایع است (۱۱). این بیماری بر اساس تفاوت‌های جغرافیائی شیوع متفاوتی را نشان می‌دهد. در اروپا نسبت به امریکا بیشتر بوده و در سفیدپوستان بیشتر دیده می‌شود (۱). بیماری در آسیا غیر شایع است (۱۱). در مطالعات صورت گرفته نواحی مختلف دنیا نتایج نشان می‌دهد که اغلب مردان بیشتر از زنان درگیر می‌شوند (۱۱-۱۵). مطالعات صورت گرفته در نواحی آسیایی هم اکثراً مردان درگیر بوده‌اند (۱۲ و ۱۳).

بیماری اساساً در افرادی که سن بالا دارند مشاهده می‌شود (۱) و (۱۶-۱۱). در برخی مطالعات، سن شروع بیماری، بالای ۴۰ سالگی بیان شده (۲۲-۱۷) و در مطالعه دیگری، سن متوسط بیماران مبتلا، ۶۸ سال بوده است (۷). ولی گزارشات مربوط به سنین پایین کم می‌باشد (۵). شاید دلیل این مسئله این باشد که در برخی موارد بیماری بدون علامت است و با یک افزایش غیر مترقبه سطح کالکالین فسفاتاز کشف می‌شود (۱). اما بطور کلی تظاهر بیماری در سنین زیر ۴۰ سال غیر معمول است. بیمار حاضر با توجه به اینکه مونث بوده و تظاهرات بیماری را در سنین پایین نشان داده است، موردی قابل توجه می‌باشد.

سایر آزمایشها مانند کلسیم، فسفر، کلسترول، تری گلیسرید، فند خون ناشتا، CBC، FSH، TSH بیمار در رنج طبیعی بوده است. افزایش کالکالین فسفاتاز به میزان چند برابر حد طبیعی، نشانگر لیز شدید استخوان در این بیمار می‌باشد.



الف



ب

تصویر شماره ۴: هیپراستوز استخوانهای زانو (الف) هیپراستوز گسترش یافته در استخوانهای جمجمه، صورت، ماگزیلا و مندیبل نمایان است (ب).

References

1. Nevile B, Damm D, Allen C and Bouguot J: *A text book Oral and maxillofacial pathology*. 2th edition. New York, Tieme 2002: PP: 542-3.
2. Lyles K W, Gold DT, Newton RA, Parekh SH, Shipp KM, Pieper CF. Peyronie's disease is associated with Paget's disease of bone. *J Bone Miner Res* 1997; **12**(6): 929-34.
3. Nellisery MJ, Padalecki SS, Brkanac Z, Singer FR, Roodman GD, Unni KK, et al. Evidence for a novel osteosarcoma tumor-suppressor gene in the chromosome 18 region genetically linked with Paget disease of bone. *Am J Hum Genet* 1998; **63**(3): 817-24.
4. Roodman GD, Windle JJ. Paget disease of bone. *J Clin Invest* 2005; **115**(2).
5. Kim GS, Cho JK, Park JY, Shin MJ, Shong YK, Lee KU, et al. Paget bone disease involving young adults in 3 generation of a Korean family. *J Medicine (Baltimore)* 1997; **76**(3): 157- 69.
6. Ziegler R, Holz G, Rotzler B, Minne H. Paget's disease of bone in West Germany. Prevalence and distribution. *J Clin Orthop Relat Res* 1985; **194**: 199- 204.
7. Gonzalez G, Brusco F, Arteaga L, Rodriguez J, Jacobelli S, Massardo L, et al. Paget disease of bone in Chile: report of 15 cases. *Rev Med Child* 2003; **131**(5): 491-7.
8. Jattiot F, Goupille P, Azais I, Roulot B, Alcalay M, Jeannou Jandet al. Fourteen cases of sarcomatous

- degeneration in Paget's disease. *J Reumatol* 1985; **26**(1): 150-5.
9. Smith SE, Murphey MD, Motamedi K, Mulligan ME, Resnik CS, Gannon FH. From the archives of the AFIP. Radiologic spectrum of Paget disease of bone and its complications with pathologic correlation. *J Radiographic* 2002; **22**(5): 1191-216.
 10. Wheeler TT, Alberts MA, Dolan TA, McGorray SP. Dental, visual, auditory and olfactory complications in Paget's disease. *J Am Geriatr Soc* 1995; **43**(12):1384-91.
 11. Gennari L, Merlotti D, Martini G, Nuti R. Paget's Disease of Bone in Italy. *J Miner Res* 2006; **21** Suppl 2: 14-21.
 12. Bhadada S, Bhansali A, Unnikrishnan AG, Khadgawat R, Singh SK, Mithal A. Does Paget's disease exist in India: A series of 21 patients. *J Assoc Physicians India* 2006; **54**: 521-2.
 13. Joshi SR, Ambhore S, Butala N, Patwardhan M, Kulkarni M, Pai B. Paget's disease from Western India. *J Assoc Physicians India* 2006; **54**: 521-2.
 14. Anjali, Thomas N, Rajaratnam S, Shanthly N, Oommen R, Seshadri MS. Paget's. disease of bone. *J Physicians India* 2006; **54**: 521-2.
 15. Zillikens MC, Ginai AZ, Pols HA. A young woman with headaches and skull anomalies: a long road to the diagnosis 'Paget's disease. *J Ned Tijdschr Geneesk* 2006; **150**(39): 2150-4.
 16. Cooper C, Harvey NC, Dennison EM, van Staa TP Update on the Epidemiology of Paget's Disease of Bone. *J Bone Miner Res* 2006; **21** (2): 3-8.
 17. Poor G, Donath J, Fornet B, Cooper C. Epidemiology of Paget's disease in Europe. *J Bone Miner Res* 2006; **21**(10): 1545-9.
 18. Griz L, Caldas G, Bandeira C, Assuncao V, Bandeira F. Paget's disease of bone. *J Endocrinol Metabol* 2006; **50**(4): 814-22.
 19. Cundy T. Is the prevalence of Paget's disease of Bone decreasing. *J Bone Miner Res* 2006; **21** Suppl 2: P9-P13.
 20. Bhatt K, Balakrishnan C, Mangat G, Bajan K, Ashavaid T, Joshi VR. Paget's disease of the bone: a report of three cas. *J Assoc Physicians Indi* 2006; **54**: 521- 2.
 21. Griz L, Caldas G, Bandeira C, Assuncao V, Bandeira F. Paget's disease of bone. *J Endocrinol Metabol* 2006; **50**(4): 814-22.
 22. Gennari L, Merlotti D, Martini G, Nuti R. Paget's Disease of Bone in Italy. *J Bone Miner Res* 2006; **21** Suppl 2: P14-21.