

ترمیم پرفوراسیون ریشه دندان مولر شیری با (MTA) Mineral Trioxide Aggregate :

گزارش مورد

دکتر پریسا سیداخوان^۱ - دکتر مریم افشاریان زاده^۲ - دکتر احسان اثنی عشری^۳

۱- استادیار گروه آموزشی دندانپزشکی کودکان دانشکده دندانپزشکی دانشگاه آزاد اسلامی واحد تهران، ایران
۲- دستیار تخصصی گروه آموزشی دندانپزشکی کودکان دانشکده دندانپزشکی دانشگاه آزاد اسلامی واحد تهران، ایران
۳- استادیار گروه آموزشی اندودنتیکس دانشکده دندانپزشکی دانشگاه آزاد اسلامی واحد تهران، ایران

چکیده

مقدمه: پرفوراسیون ریشه از جمله مشکلاتی است که می‌تواند در طی درمانهای اندودنتیکس ایجاد شود. درمان این عارضه بستگی به محل پرفوراسیون، اندازه آن، مدت زمان اکسپوزر به دهان بیمار، میزان التهاب بافت و همکاری بیمار دارد. تا کنون مواد زیادی جهت سیل کردن ناحیه پرفوراسیون استفاده شده‌اند که MTA یکی از بهترین مواد به کار رفته است.

گزارش مورد: این مقاله گزارشی از ترمیم پرفوراسیون ریشه دیستال دندان مولر دوم شیری فک پایین در کودک نه ساله‌ای است که دندان پرمولر دوم وی در همان سمت دچار غیبت مادرزادی بود و تصمیم بر نگهداری و حفظ دندان مورد نظر گرفته شد. به همین منظور ناحیه پرفوراسیون، با MTA سیل شده و هر سه کانال دندان با گوتا پرکا پر شدند. پیگیری بیمار در فواصل ۱، ۳، ۶، ۱۲، ۲۱ و ۲۴ ماهه نشان دهنده موفقیت بالینی و رادیوگرافی می‌باشد.

کلید واژه‌ها: MTA، مواد پرکننده ریشه، پرفوراسیون ریشه، دندانهای مولر شیری

پذیرش مقاله: ۱۳۹۲/۵/۱

اصلاح نهایی: ۱۳۹۲/۳/۶

وصول مقاله: ۱۳۹۱/۸/۳۰

نویسنده مسئول: دکتر مریم افشاریان زاده، گروه آموزشی دندانپزشکی کودکان دانشکده دندانپزشکی دانشگاه آزاد اسلامی واحد تهران، ایران
e.mail:afsharian1982@yahoo.com

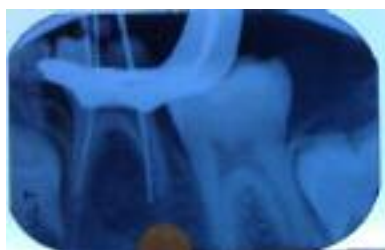مقدمه

دسترس دندانپزشکان بوده و جهت مواردی نظیر ترمیم نقایص مختلف در ناحیه ریشه، پالپ کپ مستقیم و اپکسیفیکیشن به کار می‌رود. MTA از نشت مواد جلوگیری کرده، سازگاری بیولوژیکی داشته و رژنر شدن بافتهای پریودنتال را به دنبال دارد. MTA یک پودر معدنی است که از ذرات هیدروفلید تشکیل شده است. (۲)، MTA شامل ۵۰٪-۷۵٪ اکسید کلسیم و ۱۲٪-۲۵٪ دی اکسیدسیلیکون می‌باشد. این دو ماده ۷۰٪-۹۵٪ سمان را تشکیل می‌دهند. وقتی این دو ماده به طور خام مخلوط می‌شوند، تری کلسیم سیلیکات، دی کلسیم سیلیکات، تری کلسیم آلومینات و تتراکلسیم آلومینوفریت را تشکیل می‌دهند. با اضافه کردن آب سمان هیدراته می‌شود و ژل سیلیکات هیدرات را تشکیل می‌دهد. یک ماده رادیوپاک کننده (اکسید بیسموت) نیز به آن اضافه شده است. (۳) در MTA خاکستری نسبت به MTA سفید، آهن اضافه شده است. (۴)، PH آن ۱۲/۵ بوده و در حضور رطوبت در طی چهار ساعت سخت می‌شود. مطالعات متعددی سازگاری بیولوژیکی و

پرفوراسیون ریشه می‌تواند در اثر تحلیل، پوسیدگی، در طی درمان اندودنتیک و یا آماده کردن یک کانال جهت قراردعی پست به وجود آید. پروگنوز پرفوراسیون ریشه بستگی به اندازه و محل آن، مدت زمانی که محل اکسپوزر به محیط قبل از سیل کردن اکسپوزر بوده و مقدار التهاب در بافتهای پریودنشیوم بستگی دارد. هر چه زمان بین پرفوراسیون و ترمیم آن کوتاهتر، اندازه پرفوراسیون کوچکتر و محل آن اپیکالی‌تر باشد، شانس موفقیت درمان بیشتر است. در ترمیم پرفوراسیون علاوه بر رژیم درمانی توصیه شده، خواص ماده استفاده شده نیز بسیار مهم است. ماده ایده آل بایستی قادر به سیل کردن ضایعه بوده و سازگاری بیولوژیکی مناسبی داشته باشد. همچنین تحریک استخوان سازی و سمان سازی، راحتی کاربرد، رادیوپاک بودن، باکتریوسید یا باکترواستاتیک بودن و پایین بودن قیمت ماده نیز از عوامل مهم به شمار می‌روند. (۱-۲)

از سال ۱۹۹۸، Mineral Trioxide Aggregate (MTA)

بود. به همین جهت، در جلسه درمانی، پس از بلاک عصب آلوئولار تحتانی با یک کارپول لیدوکائین ۲٪ و اپی نفرین ۱/۱۰۰۰۰۰ و قرار دادن رابردم، حفره دسترسی کامل شد و فایل‌های اولیه (برای کانال‌های مزیال فایل شماره ۱۵ و برای کانال‌های دیستال فایل شماره ۲۰) جهت تعیین طول کارکرد در کانال‌ها قرار داده شده و طول کارکرد توسط رادیوگرافی تایید شد. پس از تایید طول کارکرد، فایلینگ و شستشو با نرمال سالین انجام شد. در حین کار، از کانال دیستال خون‌ریزی مداوم وجود داشت که در رادیوگرافی پری اپیکال به عمل آمده از دندان، یک نقطه پرفوراسیون در ۱/۳ میانی تا ۱/۳ اپیکال ریشه دیستال مشاهده گردید. (شکل ۱)



شکل ۱: رادیوگرافی تهیه شده با فایل در زمان پرفوراسیون

با توجه به غیبت مادرزادی دندان جانشین و همکار بودن بیمار، تصمیم به ترمیم پرفوراسیون با استفاده از MTA گرفته شد. به همین منظور، پس از خشک کردن کانال دیستال توسط کن کاغذی تا حد امکان و قرار دادن پنبه آغشته به هیپوکلریت سدیم ۵/۲۵٪ در حفره دسترسی (جهت ضدعفونی نسبی ناحیه پرفوریشن)، MTA ProRoot® طبق دستور کارخانه مخلوط شده و توسط پلاگر در ناحیه پرفوراسیون کانال دیستال قرار داده شد. تمیز کردن کانال‌های مزیالی کامل شد و از آنجایی که دندان جانشین دائمی دچار غیبت مادرزادی بود، پس از خشک کردن توسط کن کاغذی، با گوتاپرکا و سیلر AH26 پر شد. با توجه به اینکه گزارشهای متعددی مبنی بر امکان قرار دادن MTA و بلافاصله پر کردن کانال‌ها (در یک جلسه) وجود دارد (۷-۱۱)، در همان جلسه کانال‌ها پر و درمان تکمیل شد. در نهایت جهت اطمینان از سیل کرونیالی، تراش دندان برای کراون تکمیل گردید و کراون استنلیس استیل 3M® شماره ۳ قرار داده شده و پس از تهیه رادیوگرافی جهت اطمینان از تطابق صحیح، کراون توسط سمان زینک پلی کربوکسیلات چسبانده شد.

توانایی سیل کردن آن را نشان داده‌اند. (۲)، MTA تحت تأثیر آلودگی با مایعات بافتی یا خونی قرار نمی‌گیرد، سیتو توکسیسیته پایینی داشته و آنتی‌باکتریال است و اگر به عنوان Root end filler استفاده شود، قادر به انجام سمنتوژنز است. در تحقیقات متعددی به طور تجربی نشان داده شده است که توانایی سیل کردن MTA بهتر از آمالگام، ZOE و گلاس آینومرهای نوری است. (۲)، همچنین سمیت زایی آن از IRM یا Super EBA کمتر است. (۳)

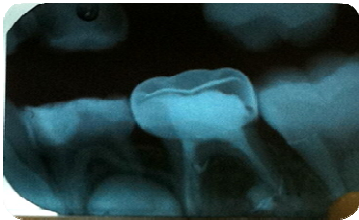مطالعات هیستولوژیک در بافتهای پیوندتال بعد از پرفوریشن فورکا نشان دهنده ترمیم پیوندنشیوم و تشکیل سمنتوم جدید بر روی ماده است. (۴)، ترمیم بافتی توسط MTA با آزاد شدن یون‌های کلسیم از آن توجیه می‌شود، به این ترتیب که چندین روز پس از شروع ست شدن ماده، یون‌های کلسیم از آن آزاد شده و در طول نقایص عاجی منتشر می‌شوند. (۵)، اخیراً، خصوصیات بیولوژیک MTA به تولید هیدروکسی آپاتیت در هنگام تماس یون‌های کلسیم با مایعات بافتی نسبت داده شده است. (۵)

گزارشهای مورد متعددی در مورد ترمیم پرفوراسیون فورکا با استفاده از MTA وجود دارد (۱-۲، ۳ و ۶) اما در مورد ترمیم پرفوراسیون جانبی ریشه دندان شیری گزارشی موجود نیست. هدف از این مقاله، گزارش مورد موفق درمانی پرفوراسیون جانبی ریشه در دندان شیری با استفاده از MTA و پیگیری ۲۴ ماهه آن است.

گزارش مورد

بیمار، پسر بچه نه ساله سالم، فاقد هرگونه بیماری زمینه‌ای در تاریخچه خانوادگی و پزشکی، با شکایت اصلی پوسیدگی دندانها در دی ماه سال ۱۳۸۹ به بخش کودکان دانشکده دندانپزشکی دانشگاه آزاد مراجعه کرد. در معاینات خارج دهانی بافتها نرمال بود. در معاینه دهان بیمار، بهداشت دهان در حد متوسط بوده و پوسیدگی عمیق دندان مولر دوم شیری سمت چپ فک پایین دیده شد. در بررسی رادیوگرافی پری اپیکال، مشخص شد که جوانه دندان پرمولر دوم در همان ناحیه دچار غیبت مادرزادی بوده و بنابراین موضوع و با توجه به انجام مشاوره ارتودنسی و مسجل شدن عدم لزوم درمان ارتودنسی، تصمیم بر حفظ دندان مورد نظر گرفته شد. طرح درمان شامل دبریدمان و شستشوی کانال‌ها و Obturation با گوتاپرکا و قرار دادن کراون استنلیس استیل

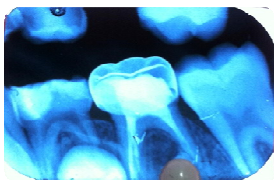
که تقریباً به اندازه قطر فایل شماره ۳۵ بود. پس از طی شدن زمان پیگیری آثاری از تحلیل استخوان و التهاب در اطراف ماده مشاهده نشد. (شکل ۲)



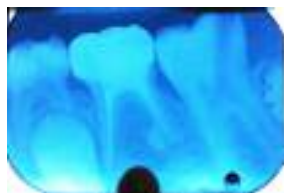شکل ۲: پیگیری یک ماهه

در طی این درمان، خارج شدن ماده به درون پرپودنشیوم غیر قابل پیشگیری است و نیاز به یک ماتریکس دارد که در زیر ماده سیل کننده قرار گرفته و از خروج ماده به داخل پرپودنشیوم جلوگیری کند. این کار فرآیند پیچیده‌ای بوده و به علاوه برخی از ماتریکس‌های معرفی شده قابلیت سیل کنندگی ماده را کاهش داده و برخی دیگر سازگاری بیولوژیکی ندارند. (۱۵)

برخی محققان قبل از کاربرد MTA از کلسیم هیدروکساید استفاده کرده‌اند، درحالی‌که برخی دیگر استفاده از یک ماتریکس کلاژن قابل جذب را برای پیشگیری از خارج شدن MTA پیشنهاد می‌کنند. (۱۶)، در مطالعه Al-Nazhan و AL-Dafaas، وقتی از کلسیم هیدروکساید برای جلوگیری از خروج بیش از حد MTA استفاده شد، التهاب مزمن خفیف تا متوسط به همراه بافت مطبق سنگفرشی در اطراف منطقه پرپوراسیون مشاهده گردید. (۱۵)، در مطالعه حاضر از این ماتریکس‌ها استفاده نشد و به همین دلیل مقداری از ماده از دیواره دیستال ریشه اکستروود شد که قابل پیشگیری نبود اما در مطالعات پیگیری نشان داده شد که این اکستروژن مشکلی ایجاد نکرده و در اطراف آن آثار تحلیل پرپودنشوم و یا تحلیل استخوان مشاهده نگردید. (شکل ۳-۶)



شکل ۴: پیگیری ۱۲ ماهه



شکل ۳: پیگیری شش ماهه

یک ماه بعد بیمار جهت معاینات پیگیری مراجعه کرد و دندان مورد نظر تحت بررسی کلینیکی و رادیوگرافیکی قرار گرفت. ترمیم ناحیه پرپوراسیون بدون هیچ‌گونه ضایعه در ساختارهای حمایت کننده دندان (PDL و استخوان آلوئول) انجام شده بود. پیگیری دندان در فواصل ۳، ۶، ۱۲، ۲۱، ۲۴ ماه نیز انجام شد و ترمیم موفق ناحیه پرپوراسیون در تمام رادیوگرافی‌های به عمل آمده مشهود بود.

بحث

مطالعات بسیاری در مورد موفقیت MTA در سیل کردن ناحیه پرپوراسیون ناحیه فورکا در دندانهای شیری و دایمی گزارش شده است (۱-۲، ۴، ۶، ۱۲-۱۳) اما در مورد ترمیم پرپوراسیون جانبی ریشه دندان شیری گزارش موردی در منابع پیدا نشد و از نظر محل وقوع و موقعیت این مورد منحصر به فرد است. تحقیقات متعددی جهت ارزیابی سازگاری بیولوژیکی یا مؤثر بودن مواد مختلف جهت ترمیم پرپوراسیون‌های ریشه دندانهای دایمی انجام شده است. طبق مطالعه Holland و همکارانش در مطالعه روی پرپودنشیم سگ نشان داده شد که واکنشهای پالپی مختلفی پس از تماس پرپودنشیوم با MTA پس از سی روز دیده می‌شود ولی پس از صد و هشتاد روز، پرپودنشیوم تقریباً عاری از التهاب است. (۱۴)، Noetzel و همکارانش گزارش کردند که MTA یک ماده با سازگاری بیولوژیکی بالاست که می‌تواند سیل بسیار مناسبی در پرپوراسیون‌های ناحیه ریشه ایجاد کند. (۱)

پروگنوز پرپوراسیون بستگی به محل، اندازه و مدت زمان آلودگی آن دارد. در مورد گزارش شده محل پرپوراسیون در دیواره جانبی ریشه بود که نسبت به پرپوراسیون‌های فورکا پروگنوز بهتری دارد. چون که امکان ورود باکتری‌ها از طریق سالکوس لثه و PDL در این ناحیه کمتر است. در یک گزارش مورد Oliviera و همکارانش اظهار کردند که رادیولوسنسی فورکا بیست ماه پس از ترمیم با MTA از بین رفته که نشانگر ترمیم استخوان و بافت‌های پرپودنتال آسیب دیده است و بنابراین پیشنهاد کردند که MTA ماده انتخابی جهت ترمیم پرپوراسیون فورکا در دندانهای شیری بوده و باعث افزایش طول عمر این دندانها می‌شود. (۱۲)

در مورد حاضر به علت عدم دسترسی و داشتن دید مستقیم مشاهده اندازه دقیق پرپوراسیون ممکن نبود. ولی از روی رادیوگرافی‌های تهیه شده اندازه پرپوراسیون قابل تخمین بود

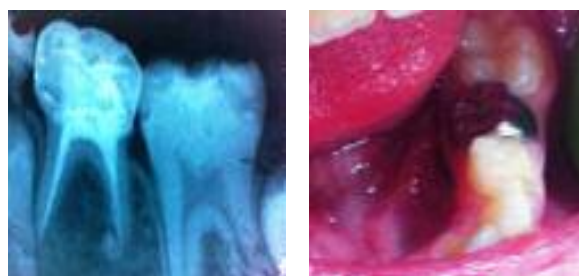
ترمیم را به دنبال داشتند. (۱۴)، در مورد اخیر بلافاصله پس از تشخیص قطعی پرفوراسیون، ترمیم با MTA انجام شد که باعث کاهش آلودگی شد.

نتیجه‌گیری

ترمیم پرفوراسیون ریشه با MTA در مورد اخیر (مولر دوم شیری فک پایین) با زمان پیگیری ۲۴ ماه با نتایج موفقیت آمیز کلینیکی و رادیوگرافیکی همراه بوده است. مطالعات کارآزمایی بالینی با تعداد نمونه کافی در این زمینه پیشنهاد می‌شود.

REFERENCES

- Noetzel J, Ozer K, Reissshauer B, Anil A, Rossler R, Neumann K, et al. Tissue responses to an experimental calcium phosphate cement and mineral trioxide aggregate as materials for furcation perforation repair: A histological study in dogs. *Clin Oral Invest*. 2006 Mar;10(1):77-83.
- Unal G, Maden M, Isidan T. Repair of furcal iatrogenic perforation with mineral trioxide aggregate: Two years follow-up of two cases. *Eur J Dent*. 2010 Oct; 4(4):475-81.
- Pelliccioni G.A, Ciapetti G, Cenni E, Granchi D, Nanni A, Pagani S, et al. Evaluation of osteoblast-like cell response to Proroot® (Mineral Trioxide Aggregate) cement. *J Mater Sci*. 2004 Feb; 15(2):167-173.
- Sherif B, Norhan A, El D, Dalia A. Sealing ability of MTA versus Portland cement in the repair of furcal perforation of primary molars: a dye extraction leakage model. *J Am Sci*. 2011 Jan; 7(2):1037-42.
- Camillar J. The chemical composition of mineral trioxide aggregate. *J Conserv Dent*. 2008 Oct-Dec; 11(4):141-43.
- Samiee M, Eghbal MJ, Parirokh M, Mashhadi Abbas F, Asgari S. Repair of furcal perforation using a new endodontic cement. *Clin Oral Invest*. 2010 Dec; 14(6):653-58.
- Rudagi K.B, Rudagi BM. One-step apexification in immature tooth using grey mineral trioxide aggregate as an apical barrier and autologous platelet rich fibrin membrane as an internal matrix. *J Conserv Dent*. 2012 Apr-Jun; 15(2):196-199.
- Roberta A, Silveira FM, Cunha R.S. Single-session use of mineral trioxide aggregate as an apical barrier in a case of external root resorption. *J Oral Sci*. 2010 Jun; 52(2):325-328.



شکل ۵: پیگیری بالینی ۲۱

شکل ۶: پیگیری ۲۴ ماهه

سیل کردن بلافاصله ناحیه پرفوراسیون فرآیند ترمیم را تسریع می‌کند چون از احتمال آلودگی باکتریال می‌کاهد. Holland و همکارانش نشان دادند که پرفوراسیون‌های لترال ریشه که پس از آلودگی با MTA سیل شده بودند، نسبت به پرفوراسیون‌هایی که بلافاصله سیل شده بودند، بدترین نوع

- Steinig TH, Regan JD, Gutmann JL. The use and predictable placement of mineral trioxide aggregate in one-visit apexification cases. *Aust Endod J*. 2003 Apr; 29(1):34-42.
- Simon S, Rilliard F, Berdal A, Machtou P. The use of mineral trioxide aggregate in one-visit apexification treatment: a prospective study. *Int Endod J*. 2007 Mar; 40(3): 186-97.
- Raut AW, Mantri VR, Palekar AU, Kamat S. Single-step apexification with mineral trioxide aggregate (MTA)-Case Reports. *NJDSR*. 2012 Jan; 1(2):28-33.
- Oliveira TM, Sakai VT, Silva TC, Santos CF, Machado MA, Abdo RC. Repair of furcal perforation treated with mineral trioxide aggregate in a primary molar tooth: 20-month follow-up. *J Dent Child*. 2008 May-Aug;75(2):188-91.
- Rodd HD, Waterhouse PJ, Fucks AB, Fayle SA, Moffat MA. UK national clinical guidelines in pediatric dentistry (Pulp therapy for primary molars). *Intern J Pediat Dent*. 2006 May; 16(1):15-23.
- Holland R, Bisco Ferreira I, de Souza V, Otoboni Filho JA, Murata SS, Dezan E Jr. Reaction of the lateral periodontium of dogs' teeth to contaminated and noncontaminated perforations filled with mineral trioxide aggregate. *Endod*. 2007 Oct; 33(10): 1192-7.
- Al- Dafaas A, Al- Nazhan S. Healing evaluation of contaminated furcal perforation in dogs' teeth repaired by MTA with and without internal matrix. *Oral Surg Oral Med Oral Pathol Oral Endod*. 2007 Jan; 103(3):92-9.
- Parirokh M, Torabinejad M. Mineral trioxide aggregate: A comprehensive literature review-Part III: Clin applications, drawbacks, and mechanism of action. *J Endod*. 2010 Mar; 36(3):400-413.