

مقایسه اثر درمانی عسل با گلوکانتیم بر لیشمانیوز جلدی در مدل آزمایشگاهی و انسان

علی محمد بهرامی^{۱*}، سیامک کاکه‌خانی^۲، سحر هامون‌نورد^۳، علی زمان‌دوستی^۴، سلمان احمدی‌اسبجین^۵

تاریخ دریافت: ۹۰/۲/۱۱ تاریخ پذیرش: ۹۰/۶/۷

چکیده

سالک بیماری است که ضایعات بصورت پاپول قرمز رنگی شروع می‌شود و سپس به تدریج بزرگ و در نهایت به شکل پلاک زخمی در می‌آید. دوره طولانی درمان، مقاوت دارویی، کندی بهبود، عود بیماری و شکست درمان، عوارض روش‌های درمانی شیمیایی و دردناک بودن آنها هزینه بالای تهیه دارو از جمله دلایل انجام این تحقیق می‌باشد. ۳۰ سر موش سوری با لیشمانیا مازور (MHOM-ER-75-ER) آلوده شده و جهت تایید ابتلا از نمونه زخم‌ها در محیط‌های NNN و RPMI-1640 کشت داده شد. ۲۰ نمونه تحت درمان با عسل و ۱۰ نمونه بعنوان گروه کنترل مورد آزمایش قرار گرفت. همچنین ۲۴ نفر بیمار، در دو گروه ۱۲ نفری گروه الف- (درمان با عسل) و ب- (درمان با گلوکانتیم) مورد بررسی قرار گرفتند. زخم ۲۰ سر از موش‌های تحت درمان با عسل بطور میانگین در ۱۸-۱۹ روز بهبود یافت. کاهش روزانه قطر زخم ۰/۳-۰/۴ میلی‌متر بود. از گروه کنترل ۳ سر تلف و بقیه طی ۷۰ روز بهبود نسبی نشان دادند. در بیماران تحت درمان با عسل مدت زمان درمان در ۹ نفر بین ۲۳-۲۵ روز و در ۳ نفر دیگر زخم‌ها ما بین ۳۴-۳۸ روز بهبود یافت. اما در بیماران تحت درمان با گلوکانتیم زخم‌های ۷ نفر مابین ۱۶۰ تا ۱۸۰ روز و ۵ نفر دیگر در طی ۲۳۰-۲۲۰ و بطور میانگین در ۱۹۸ روز التیام پیدا نمود. همچنین در افراد تحت درمان با عسل، قطر هاله زخم سریع‌تر از بیماران تحت درمان شیمیایی از گسترش باز ایستاد. در این بررسی عسل می‌تواند جایگزین مناسبی در مقایسه با گلوکانتیم در بهبود زخم‌های پوستی و اسکار ناشی از سالک باشد.

واژگان کلیدی: عسل، لیشمانیوز جلدی، گلوکانتیم، موش سوری

مقدمه

سالک بیماری شایع پوستی است، که در بسیاری

از نواحی دنیا مشاهده می‌گردد. کشور ایران از جمله مناطقی است که این بیماری به صورت بومی در آن وجود دارد (۷). خوزستان از کانونهای مهم سالک در ایران است (۱). عامل بیماری سالک در کشور ما معمولاً لیشمانیا تروپیکا و لیشمانیا مازور و ناقلین آن فلپوتوموس پاپاتاسی، فلپوتوموس سرژانتی و فلپوتوموس انصاری می‌باشد (۷). ضایعه معمولاً به صورت پاپول قرمز رنگی شروع می‌گردد که به تدریج

- ۱- استادیار، گروه آسیب شناسی، آموزشکده دانشگاه ایلام، ایلام، ایران
 - ۲- مربی، دانشگاه آزاد اسلامی واحد سنندج، گروه انگل شناسی دامپزشکی، سنندج، ایران
 - ۳- دانش آموخته علوم آزمایشگاهی، آموزشکده دامپزشکی دانشگاه ایلام، ایلام، ایران
 - ۴- مربی، گروه زیست شناسی، دانشگاه پیام نور ایلام، ایلام، ایران
 - ۵- استادیار، گروه میکروبیولوژی، دانشکده علوم پایه، دانشگاه ایلام، ایلام، ایران
- *- پست الکترونیکی نویسنده مسئول: am_bahrami@ilam.ac.ir

کشت NNN حاوی لیشمانیا نوع ماژور (MHOM-ER-75) به میزان ۰/۱CC به ناحیه زیر دم مبتلا نمودیم (تصویر ۱). با دریافت مجوز رسمی شماره طرح ۵/۷۳ مورخه ۸۸/۴/۹ معاونت پژوهشی دانشگاه ایلام و معاونت بهداشت و درمان استان ایلام و اخذ رضایت کتبی، ۲۴ نفر از بیماران را تحت آزمایش و مراقبت درمانی قرار دادیم. آزمایشات بیوپسی، کشت و تهیه لام برای هر ۲۴ نفر انجام گردید. از این گروه ۱۲ نفر تحت درمان با عسل و ۱۲ نفر دیگر تحت درمان با گلوکانتیم توسط پزشک معالج قرار گرفتند. جهت تشخیص تاییدی نمونه های بیوپسی در محیط های کشت ۱۶۴۰-RPMI و NNN کشت داده شد.

عسل از کندوی تحت کنترل زنبور عسل به دلیل استخراج نوع خالص و طبیعی، تهیه و با توجه به اندازه موضع زخم در نمونه حیوانی و انسانی به دفعات ۲ مرتبه در روز به نحوی که سطح زخم را بپوشاند؛ با حفظ شرایط استریل استعمال و درمورد نمونه انسانی بانسمان گردید.

پس از تزریق نمونه در حیوان آزمایشگاهی زخم سالک پس از طی ۱۰-۱۵ روز در نواحی تزریق شده و ناحیه پشتی ستون مهره ها مشاهده گردید.

از مجموعه ۲۰ سر موش تحت درمان با عسل تعداد ۸ سر از آنها در مدت ۱۸ روز، ۵ سر طی ۱۵ روز و ۷ سر بمدت ۲۲ روز و بطور میانگین در ۱۸-۱۹ روز بهبود یافتند. زخم ۱۰ نمونه کنترل بدون درمان، بطور میانگین در ۷۰ روز التیام یافت.

قطر هاله زخم در هر ۲۰ نمونه بطور میانگین ۲۰-۳۰ میلی متر با تراکم در نواحی پشتی ستون مهره ها، نزدیک به دم و حوالی ناحیه ی تزریق مشاهده شد.

پس از استعمال عسل در نمونه حیوان آزمایشگاهی و اندازه گیری قطر زخم، طی ۴-۵ روز استعمال عسل روند بهبودی حاصل و قطر زخم به میزان ۰/۳-۰/۴ میلی متر بطور روزانه کاهش داشت. (تصاویر ۲، ۳)

بزرگتر و در نهایت به صورت پلاک زخمی درمی آید که در طی حدود یک سال با برجای گذاشتن جوشگاه بدنما بهبود می یابد (۲).

درمان سالک هنوز بر پایه ترکیبات آنتی موان ۵ ظرفیتی است که میتواند مقاومت بالایی را ایجاد کند. این مقاومت به همراه ویروس (HIV) بیشتر می شود. (۶ و ۱۲) در این زمینه تا کنون مطالعات وسیعی بروی عصاره گیاهان از جمله: گیاه پودوکالیکس که علیه پروماستیگوت لیشمانیا مکزیکانا اثر نسبی دارد (۱۴)، روغن لینالووال که از برگ های (Croton cajucara) گرفته می شود علیه لیشمانیا آمازویس (۱۴) و نیز عصاره گیاه Urechites و Muellarg andrieuxil که گیاهی در شبه جزیره yucatan است و در درمان لیشمانیوز پوستی استفاده گسترده ای می شود (۶-۹-۵). دیگر ترکیبات بکار گرفته شده شامل 1-Marila Laxiflora 2-Otaba Parviflora 3-Panamense 4-Guara polymera (۷، ۱۱ و ۱۵)، عصاره درخت پوست (Mimosa tenuiflora) در درمان زخم های مزمن استفاده شده است. (۱۳)

تلاش برای یافتن درمان مؤثر، کم عارضه، ارزان قیمت، قابل دسترس، کاهش دادن عارضه اثر اسکارها بر روی اندام های بدن و قابل پذیرش توسط بیماران و با استفاده از عسل از اهداف اصلی در این تحقیق می باشد. استفاده از گیاهان دارویی برای درمان بیماریها قرن ها سابقه دارد. WHO در سال ۱۹۷۸ با صدور اعلامیه ای به کاربرد گیاهان دارویی در امر بهداشت اشاره داشت. بیماری لیشمانیوز جلدی از جمله بیماری های اندمیک استان ایلام بخصوص در شهرهای مهران، دهلران و بخشهای تابعه به علت سازگاری پشه خاکی با آب و هوای گرمسیری می باشد که میتواند در طول سال عارضه لیشمانیوز را ایجاد کند. (۵-۴).

مواد و روش کار

تعداد ۳۰ سر حیوان آزمایشگاهی موش سوری نژاد balb/c را در دو جنس نر و ماده، با فاز مایع محیط

نتایج

بر اساس یافته های حاصل، طول درمان و قطر هاله زخم در نمونه انسانی و حیوانی با استفاده از عسل کاهش چشمگیری داشت. همچنین با مقایسه درمانی عسل با گلوکانتیم در نمونه انسانی مشاهده شد که عسل اثر درمانی قابل توجهی نسبت به درمان با گلوکانتیم دارد. نتایج حاصل از این تحقیق در مورد استرس و خارش اطراف زخم ها نشان داد که بیماران گروه ب (درمان با گلوکانتیم) در مقایسه با گروه الف (تحت درمان با عسل) در تمام طول دوران تحت درمان و معالجه بدلیل خشک شدن اطراف زخمها و پوست اندازی احساس استرس فراوان و خارش نمودند در صورتی که این مسئله در افراد گروه (الف) تحت درمان با عسل به مراتب کمتر و بجز چند مورد کوتاه مدت وجود نداشت. همچنین زخم ها در بیماران تحت درمان با عسل بر خلاف بیماران تحت درمان با گلوکانتیم بدون پوست اندازی، با رنگ صورتی شفاف و ترشحات بسیار کم همراه بودند، بنحوی که چند روز پس از استعمال از میزان ترشحات زخم بطور قابل توجهی کاسته شد.

جدول ۱- میانگین روزهای التیام زخم در نمونه حیوانی

نوع دارو	درمان با عسل	کنترل
تعداد حیوان	۲۰	۱۰
میانگین بهبودی	۱۸-۱۹ روز	۷۰ روز

جدول ۲- میانگین روزهای التیام زخم در نمونه انسانی

نوع دارو	درمان با عسل	گلوکانتیم
تعداد بیماران	۱۲	۱۲
میانگین بهبودی	۳۰ روز	۱۹۸ روز

۱۰ نمونه کنترل به دلیل جراحی شدید دچار ضعف بدنی و ترشحات چرکی زخم بودند که ۳ سراز آنها تلف و بقیه بدون هیچ درمانی طی ۷۰ روز به طور نسبی بهبود یافتند.

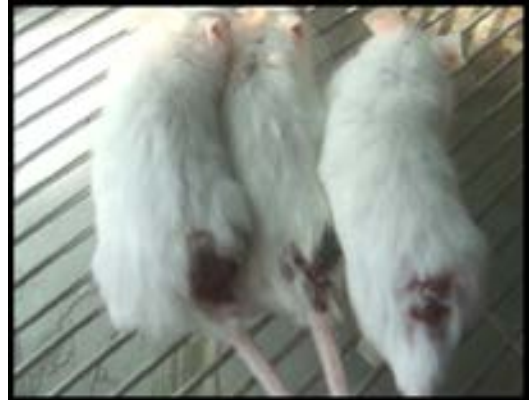زخمهای ایجاد شده لیسمانیوز جلدی در گروه الف بیماران (درمان با عسل) در ۹ نفر از آنها ۲۳-۲۵ روز و در ۳ نفر دیگر طی ۳۴-۳۸ روز التیام یافت. در حالی که در گروه ب (تحت درمان با گلوکانتیم) در ۷ نفر طی ۱۶۰-۱۸۰ روز و در ۵ نفر دیگر مابین ۲۲۰-۲۳۰ و بطور میانگین در ۱۹۸ روز ترمیم زخمها انجام گرفت.

قطر هاله زخم در ۱۰ نفر از بیماران به قطر mm ۳۵-۲۰ ، ۱۲ نفر به قطر mm ۳۵-۴۵ و ۲ نفر معادل mm ۴۵-۶۰ بود.

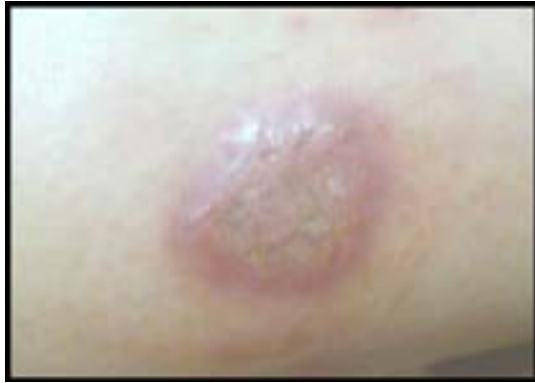افراد به دو گروه مساوی با در نظر گرفتن قطر زخم تقسیم شدند.

با اندازه گیری قطر زخم بطور روزانه در گروه الف بطور میانگین روزانه ۰/۵ - ۰/۶ میلی متر از قطر زخم کاهش یافت. در گروه ب پس از طول درمان شیمیایی و بروز حساسیت در برخی موارد کاهش محسوسی در التیام زخم به جز در مقادیر خیلی کم مشاهده نشد.


قطر زخم ها در هر دو گروه روزانه اندازه گیری می شد. (تصویر ۴) در گروه الف قطر زخم کاهش پیش رونده داشته و اثرات خارش و پوسته پوسته شدن در اواخر دوره کاملاً بر طرف شد، ولی در ابتدای استعمال مقداری قرمزی در موضع ایجاد شد که بخاطر ساکشن عفونت و از بین بردن عفونت ثانویه شرایط را برای بهبود ایجاد کرد. (تصاویر ۵، ۶) ولی در گروه ب علایم خارش و پوسته شدن و التهابات عذاب آور بود. (تصاویر ۷، ۸). نکته دیگر اینکه اسکار بجا مانده از زخم در بیماران (الف) بسیار کمتر از گروه (ب) بود.



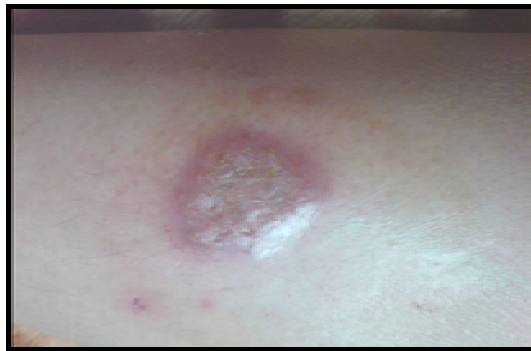شکل ۱- ابتدا حیوان آزمایشگاهی



شکل ۵- دو هفته پس از استعمال



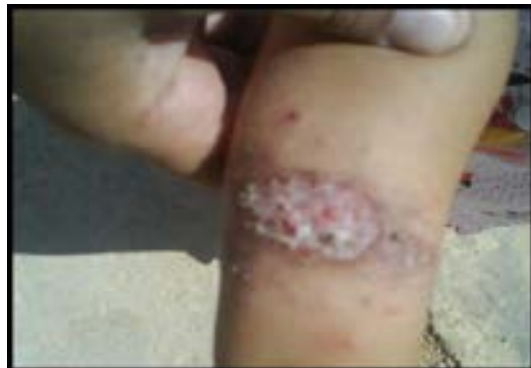شکل ۲- یک هفته پس از استعمال



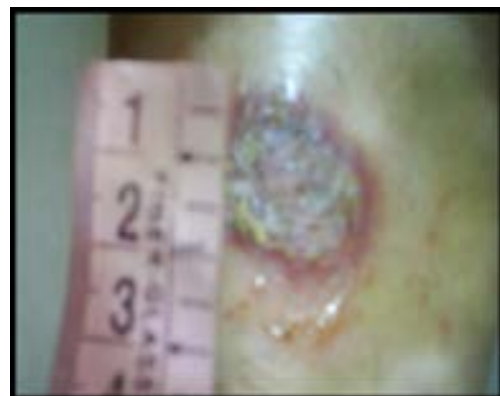
شکل ۶- (سه هفته پس از استعمال)



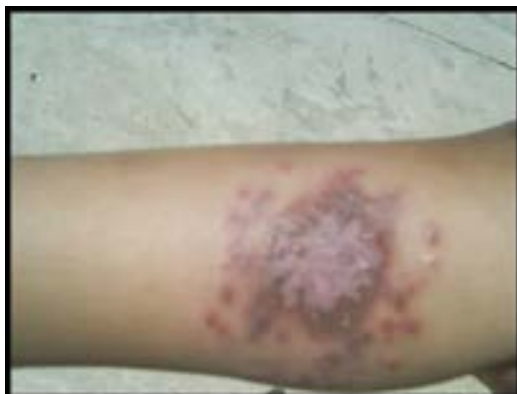شکل ۳- اواخر درمان (۱۷ روز پس استعمال)



شکل ۷- اوایل درمان با گلوکانتیم



شکل ۴- اندازه گیری قطر زخم (هفته اول)



شکل ۸- چهار هفته پس از درمان با گلوکانتیم

بحث

انتشارات دانشگاه علوم پزشکی شیراز ۳۸-۳۹

- ۴- زعیم، م. سیدی رشتی، س. صائبی، م. (۱۳۷۰): کلیات حشره‌شناسی پزشکی، مؤسسه انتشارات و چاپ دانشگاه تهران
- ۵- قوامی، م. (۱۳۷۷): حشره‌شناسی پزشکی، چاپ اول، انتشارات زنگان، ۶۶-۶۹.

- 6- Chan- Bacab M. J., (2003): Variation of Leishmanicidal activity in four populations of Urechites and riouxii. J. E. Thonpharmacol. 86: 243-47.
- 7- Dowlati, Y., (1997): Cutaneous leishmaniasis: Clinical aspect. Clin. Dermatol. 14: 425-31.
- 8- Evans, D. A., (1989): Handbook on isolation, characterization and cryopreservation of Leishmania, UNDP/World Bank/ Who special program for research and training in tropical disease (TDR) 1211 Geneva, Switzerland.
- 9- Ferreira, I. C. P., Lonardoni, M. V. C., Machado, G. M. C., Leon, L. L., Filho, L.G., Pinto, L.H.B., Oliveira, A.J.B.d., (2004): Antileishmanial activity of alkaloidal extract from *Aspidosperma ramiflorum*. Mem. Inst. Oswaldo. Cruz. 99 (3): 325-327.
- 10- Hobal, F. M, Burrows, C. E. , Movat, H. Z., (1976): Generation of Skin in by plasma Kallikre in and plasmin. In Sicutueri F, Black N, Haberland GL , editos. Skin: pharmacodynamic and biological role. New York: plenum press 23-36.
- 11- Norris, D.A., Clark R.A.F., Swidart, L.m. (1988): Fibronectin Fragments are chemotactic for human peripheral blood monocytes. J. Immunol., 12q: 1612-180.
- 12- Puentes, F. ,Guzman, F., Marin, V., (1999): Leishmania; fine mapping of the Leishmanolysin molecules concervedcorre domains involved in binding and internalization. Exp. Parasitol., 93:7-22.

لیشمانیوز جلدی (سالک) از جمله بیماری‌های عفونی اندمیک در بعضی از کشورهای جهان از جمله ایران و خصوصاً در استان ایلام می‌باشد. این بیماری توسط *لیشمانیا ماژور*، *لیشمانیا تروپیکا*، *لیشمانیا اینفانتوم* و *لیشمانیا اتیوپیکا* به وجود می‌آید.

نتایج استفاده از عسل طبیعی در این مطالعه نشان داد که این ترکیب تاثیر شگفت انگیز خود را در التیام زخم سالک در نمونه آزمایشگاهی و سپس انسانی گذاشته است.

در مقایسه با داروی شیمیایی مدت بهبود زخم کاهش یافته و اسکارهای کمتری را از خود باقی می‌گذارد؛ داروهای استفاده شده‌ی که بوسیله دیگر محققان برای بهبود لیشمانیوز جلدی بکار گرفته شده‌اند به طور کلی زمانهای طولانی را برای بهبود زخمها به خود اختصاص داده‌اند. (۳)

در نهایت عسل با داشتن قندهای فراوان و سایر ترکیبات مؤثر می‌تواند به عنوان یک ترکیب مؤثر در درمان سالک و دیگر زخم‌های جلدی مورد توجه قرار بگیرد که این موضوع نیازمند مطالعات بیشتری در این زمینه می‌باشد.

منابع

- ۱- اردهالی، ص. رضایی، ح. ندیم، ا. (۱۳۶۳): انگل لیشمانیا و لیشمانیوزها. تهران: مرکز نشر دانشگاهی، ۱۶۱.
- ۲- اصیلان، ع. (۱۳۷۱): لیشمانیوز جلدی (سالک). انتشارات دانشگاه علوم پزشکی اصفهان ۳۸-۴۰ و ۵۴-۵۵.
- ۳- حاتم، ع. اردهالی، ص. سجاوی، س. م. معتضدیان، م. ح. فکور، ز. (۱۳۷۸): روش‌های جداسازی و شناسایی انگل لیشمانیا. شیراز.

- 13- Simpson, D.M. , Ross, R., (1972): The neutrophilic leukocyte in wound repair. A study with anti neutrophil serum. J. Clin. Invest. S1: 2009-23.
- 14- Suarez, A.L., (2003): Bioflavonoid from Pod calyx loranthoides. Fitoterapia74: 473-75.
- 15- Weniger, B., (2001): Antiprotozoal activities of Colombian plants. J. Ethnopharmacol. 78: 193-200.