

بررسی فراوانی بروز آنتی ژن Ki67 در کارسینوم سلول سنگفرشی دهان و مری

دکتر دنیا صدی^{۱*} دکتر فاطمه شاهسواری^۲ شبیم سادات علوی^۳

۱- دانشیار بخش آسیب شناسی فک و دهان دانشگاه آزاد اسلامی واحد دندانپزشکی تهران

۲- استادیار بخش آسیب شناسی فک و دهان دانشگاه آزاد اسلامی واحد دندانپزشکی تهران

۳- دندانپزشک

خلاصه:

سابقه و هدف: اسکواموس سل کارسینوما (SCC) شایعترین تومور بدخیم دهان و مری است. آنتی ژن Ki67 به عنوان نشانگر تزیاید سلولی، در تعیین رفتار بیولوژیک تومورها نقش مؤثری دارد. هدف از این مطالعه، تعیین فراوانی بروز نشانگر Ki67 در اسکواموس سل کارسینوم دهان و مری و عوامل مرتبط با آن بود.

مواد و روش ها: مطالعه به روش توصیفی انجام شد. ۴۰ بلوک پارافینه مربوط به بیماران مبتلا به SCC دهان و مری (هر گروه ۲۰ مورد) انتخاب شدند. خصوصیات کلینیکوپاتولوژیک نمونه ها ثبت شد سپس نمونه ها به روش ایمونوهیستوشیمی (IHC) جهت آنتی ژن Ki67 رنگ آمیزی شدند. سلول های مثبت در ۱۰ شان میکروسکوپی به طور تصادفی شمارش شدند و درصد سلولهای مثبت (Labeling Index) ثبت شد و به دو گروه بیان ضیف (<=۴۵٪) و بیان قوی (>۴۵٪) تقسیم شدند. یافته ها با کمک نرم افزار SPSS با آماره کای دو، فیشر و آزمون من ویتنی تحت واکاوی آماری قرار گرفت.

نتایج: از ۴۰ نمونه مورد بررسی ۲۴ مورد (۶۰٪) مذکر و ۱۶ مورد (۴۰٪) مؤنث بودند. میانگین سنی مبتلایان $۱۴/۳ \pm ۶۵/۳$ بود. از لحاظ بروز Ki67 ۴۵٪ درصدهای SCC مری و ۱۰٪ درصدهای SCC دهانی در گروه بیان قوی قرار داشتند و ۵۵٪ درصدهای SCC مری و ۹۰٪ درصدهای SCC دهانی در گروه بیان ضیف قرار داشتند که بین دو گروه تفاوت معنی دار دیده شد ($P < 0/02$). اما در سایر متغیرهای قابل بررسی با بروز Ki67 ارتباط معنی داری دیده نشد.

نتیجه گیری: بروز نشانگر Ki67 در SCC مری بطور معنی داری بیش از SCC دهان است که می تواند رفتار بیولوژیک پیشرونده آن را توجیه کند.

کلید واژه ها: اسکواموس سل کارسینوما، دهان، مری، آنتی ژن Ki67

وصول مقاله: ۹۰/۲/۱۸ اصلاح نهایی: ۹۰/۳/۲۰ پذیرش مقاله: ۹۰/۳/۲۶

مقدمه:

تشخیص زود هنگام بیماری قبل از پیشرفت آن باعث افزایش احتمال بهبودی می شود.^(۳،۴) بیماری SCC مری مانند نوع دهانی می باشد ولی به دلیل وجود این سرطان در ناحیه ای که دیده نمی شود، تشخیص آن دیرتر و پروگنوز آن ضعیف تر می باشد.^(۵) مهم ترین مسئله در درمان و جلوگیری از پیشرفت سرطان، زمان و مرحله تشخیص است.^(۳) فاکتور های بسیاری در میزان پیشرفت بیماری

اسکواموس سل کارسینوما (SCC) شایع ترین سرطان دهان و مری است.^(۱) پیش بینی رفتار بیولوژیک این تومور، در انتخاب طرح درمان مناسب نقش دارد.^(۲) از راه های برخورد با این بیماری شناسایی زود هنگام و بازداشتن آن از رشد می باشد. وجود نشانگرهایی که بتواند برای ما این کار را انجام دهند، یکی از راه حل ها است.

نویسنده مسئول: دکتر دنیا صدی، خیابان پاسداران-گلستان پنجم پلاک ۱۸- دانشکده دندانپزشکی دانشگاه آزاد اسلامی- بخش آسیب شناسی فک و دهان
تلفن: ۰۹۱۲۶۳۰۱۸۷۵ Email: Donia1351@yahoo.com

بررسی ارتباط آن با رفتار بیولوژیک و شاخص های کلینیکی و پاتولوژیک مطالعات اندکی صورت گرفته است که نتایج متفاوتی در بر داشته است.^(۵-۸)

به همین جهت این مطالعه با هدف بررسی بروز آنتی ژن Ki67 و عوامل مرتبط با آن در سال ۱۳۸۹ در بخش پاتولوژی فک و دهان دانشگاه آزاد اسلامی واحد دندانپزشکی تهران انجام شد.

مواد و روشها:

این مطالعه از نوع توصیفی بود. با انجام مطالعه اولیه و بررسی مقالات مشابه تعداد ۴۰ نمونه بلوک پارافینه مربوط به اسکوا موس سل کارسینوم مری و دهان - در هر گروه ۲۰ نمونه - جهت بررسی انتخاب شد. نمونه ها مربوط به سالهای ۸۹-۱۳۷۹ بودند و از آزمایشگاه پاتولوژی دانشگاه آزاد اسلامی و آزمایشگاه رازی رشت تهیه شدند.

نمونه هایی که فاقد بافت کافی جهت ارزیابی میکروسکوپی یا واجد خونریزی یا نکروز فراوان بود و یا اینکه اطلاعات موجود در پرونده بالینی بیمار ناکافی بود، از مطالعه خارج شدند.

در این مرحله اطلاعات مربوط به بیماری شامل (اندازه تومور، مرحله و درجه میکروسکوپی تومور) و بیماران (سن، جنس) از پرونده بالینی و پاتولوژی استخراج شد و در فرم اطلاعاتی ثبت گردید و پاتولوژیست به این اطلاعات دسترسی نداشته و مطالعه به صورت یک سو کور انجام شد.

لامهای میکروسکوپی حاوی برشهای ۵ میکرونی از بلوکهای پارافینه اسکواموس سل کارسینوما تهیه شد و پس از رنگ آمیزی هماتو کسلیلین - ائوزین نمونه ها جهت رنگ آمیزی برای نشانگر Ki67 به روش ایمونوهیستوشیمی به روش استاندارد آماده شدند.^(۸)

مطالعه ایمونوهیستوشیمی نمودن نه های مذکور بر روی مقاطع ۳ میکرونی با استفاده از آنتی بادی مونوکلونال Ki67 انجام گرفت. تمامی مقاطع در ابتدا پارافین زدایی و رطوبت - گیری شده و در محلول تازه Citrate HCL Buffer 10MM با PH 6 به

دخالته دارند و روند بیماری را سریع یا کند می کنند.^(۱)

آنتی ژن Ki67 یکی از شناخته شده ترین پروتئین های مرتبط با چرخه سلولی است که در هیستوپاتولوژی تشخیصی استفاده میشود. آنتی بادی مونوکلونال آن که از موش گرفته شده در سال ۱۹۸۳ توسط Gerdes و همکاران معرفی شد. این آنتی بادی، Ki67 را که یک آنتی ژن هسته ای بوده و فقط در سلولهای در حال تکثیر حضور دارد، مشخص می کند.^(۲) ماهیت و ترکیب دقیق آنتی ژن معلوم نیست اما به نظر می رسد که در مراحل خاصی از چرخه سلولی ظاهر میشود. عقیده بر آن است که تعداد سلولهای رنگ شده با Ki67 بیانگر تعداد سلولهای در چرخه یا fraction growth بوده و به نظر می رسد مثبت شدن Ki67 که به عنوان نشانگری از فعالیت تکثیری سلولهاست، از اواسط G1 آغاز میشود و در سلولهای مرحله G0 و اوایل G1 منفی میباشد. سپس بروز آن در طی چرخه افزایش می یابد به طوری که سلولهای مرحله G2وM شدیداً مثبت می شوند.^(۵) متغیرهای دیگر تکثیر سلولی هم چون Thymidine labeling و فلو سائتومتری وجود دارد ولی امروزه رنگ پذیری Ki67 به طور گسترده به عنوان نشانگر عملی در بررسی تکثیر سلولی به کار میرود.^(۶)

Colvin معتقد است که در تجربیات روزمره، رنگ آمیزی ایمونوهیستوشیمی با آنتی بادی مونوکلونال Ki67 بهترین روش جهت اندازه گیری تکثیر سلولی است.^(۷)

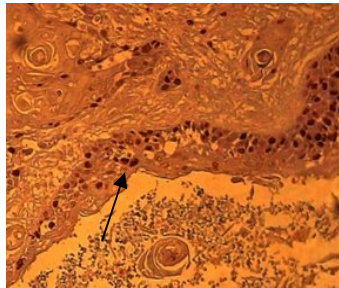
در مطالعه ای که در سال ۲۰۱۱ توسط وانگ و همکارانش انجام شد، برای تشخیص زودرس اسکواموس سل کارسینوما مری، نشانگرهای متعددی از جمله Ki67 را در بافت های طبیعی، هیپرپلازی واکنشی و اسکواموس سل کارسینوما مری با درجه بدخیمی کم و زیاد بررسی کردند. فقط در انواع تومور با درجه بدخیمی بالا میزان بیان Ki67 نیز قوی گزارش شد. همچنین این آنتی ژن برای مشخص نمودن بافت طبیعی و هیپرپلازی واکنشی، از اسکواموس سل کارسینوم مری بسیار حساس است.^(۸)

در رابطه با بروز Ki67 در انواع SCC دهان و مری و

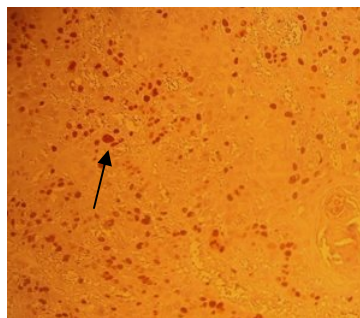
بعد از جمع آوری یافته ها با استفاده از آماره ی کای دو، فیشر و من ویتنی تحت نرم افزار SPSS(16) جهت بررسی ارتباط Ki67 و یافته های بالینی - آسیب شناسی آنالیز آماری انجام شد.

یافته ها:

بروز نشانگر Ki67 در SCC مری بطور معنی داری بیش از SCC دهان بود. (شکل ۱ و جدول ۱)



شکل ۱- در این شکل هسته قهوه ای رنگ سلول های اپیتلیالی (فلش سیاه) مثبت برای نشانگر Ki67 در اسکوآموس سل کارسینوم دهان دیده می شوند. (بزرگنمایی ۴۰۰)



شکل ۲- در این شکل هسته قهوه ای رنگ سلول های اپیتلیالی (فلش سیاه) مثبت برای نشانگر Ki67 در اسکوآموس سل کارسینوم مری دیده می شوند. (بزرگنمایی ۴۰۰)

۶۶/۷ درصد نمونه های خوب تمایز یافته در SCC دهان در گروه بیان ضعیف قرار داشتند اما اختلاف این گروهها از لحاظ آماری معنی دار نبود. $(p > 0.05)$ ۸۳/۳ درصد از نمونه های SCC دهانی با اندازه زیر ۲ سانتی متر نیز در گروه بیان ضعیف Ki67 قرار داشتند.

مدت ۱۰ دقیقه در میکروویو قرار گرفتند. سپس بعد از سرد شدن در دمای اتاق در PHOSPATE BUFFERED SALIN (Pbs) شسته و با آنتی بادی های (شرکت dako) anti Ki67Antigen با رقت ۰/۱ به مدت ۱ ساعت انکوبه شدند. سپس مقاطع با Pbs شستشو داده شدند و با آنتی بادی های Pidotinylated به مدت ۳۰ دقیقه انکو به و به دنبال آن با Pbs شسته و با peroxidase labeled streptavidin به مدت ۳۰ دقیقه دیگر انکوبه و مجدداً با Pbs شسته و آنگاه با کروموژن 3,3 (DAB) diaminobenzidine hydro chloride که منجر به بروز یک محصول واکنشی قهوه ای رنگ می شود، مجاور شدند. سپس مقاطع با ethyl - green رنگ آمیزی و مجدداً رطوبت گیری و در نهایت با لامل پوشیده شدند. ضمناً جهت کنترل کیفیت کار یک شاهد مثبت و یک شاهد منفی در کنار هر یک از مقاطع برده شد. شاهد مثبت لام مربوط به کارسینوم پستان بود و در کنترل منفی آنتی بادی اولیه از این لام حذف شد.

شمارش سلولی در مورد ۱۰۰ سلول در ۱۰ منطقه با بیشترین میزان رنگ پذیری انجام شد و درصد سلول های مثبت labeling index ثبت گردید. جهت شمارش سلو لهای رنگ گرفته با نمای قهوه ای که در هسته دیده میشوند از نرم افزار Image focuse capture ver. 2.5.2006 و میکروسکوپ Euromex microscopeen Holland در بزرگنمایی ۴۰۰ استفاده شد. در این مطالعه با توجه درصد سلولهای رنگ گرفته نمونه ها در دو گروه Low expression (به بیان ۴۸ درصد و کمتر) و High expression (به بیان بیش از ۴۸ درصد) طبقه بندی شدند. (۱۴)

برای اطمینان از صحت و دقت عمل، آزمایش در دو مرحله و توسط دو آزمایشنده انجام گرفت و در مواردی که عدم توافق وجود داشت نمونه ها با بررسی مجدد و اجماع هر دو نفر ثبت شد و در موردی که از نظر هر دو نفر بروز آنتی ژن مثبت بود، نمونه به عنوان مثبت تلقی گردید.

کارسینومای دهان و مری از آزمون کای دو استفاده شد و اختلاف معنی داری بدست آمد. ($p < 0.02$)

در اینجا مشاهده می‌شود که ۹۰ درصد نمونه های اسکواموس سل کارسینومای دهانی در محدوده بیان ضعیف آنتی ژن Ki67 قرار دارند که این عدد در مورد اسکواموس سل کارسینومای مری ۵۵ درصد بود و تنها ۱۰ درصد نمونه های اسکواموس سل کارسینومای دهانی در محدوده بیان قوی برای آنتی ژن Ki67 بودند که این عدد در مورد اسکواموس سل کارسینومای مری ۴۵ درصد بود و مشخص می‌شد که بطور معنی داری نمونه های اسکواموس سل کارسینومای مری از جهت بروز Ki67 در محدوده بیان قوی بوده‌اند.

جدول ۱- بروز Ki67 در اسکواموس سل کارسینوما به تفکیک محل وقوع

نشانهگر Ki67	مری تعداد (درصد)	دهان تعداد (درصد)	Pvalue
بیان ضعیف	۱۱ (۵۵)	۱۸ (۹۰)	$p < 0.02$
بیان قوی	۹ (۴۵)	۲ (۱۰)	
جمع	۲۰	۲۰	

جهت مقایسه بروز Ki67 در اسکواموس سل،

جدول ۲- بروز آنتی ژن Ki67 در اسکواموس سل کارسینوم دهانی به تفکیک عوامل بالینی - آسیب شناسی

نتیجه آزمون P-Value	جمع	بیان قوی تعداد = ۲	بیان ضعیف تعداد = ۱۸	Ki 67 عوامل مرتبط
$(p > 0.05)$	۸ (۴۰)	۱ (۵۰)	۷ (۳۸/۹)	سن مساوی و بالاتر از ۶۵/۴ کمتر از ۶۵/۴
	۱۲ (۶۰)	۱ (۵۰)	۱۱ (۶۱/۱)	جنس مرد زن
	۹ (۴۵)	۱ (۵۰)	۸ (۴۴)	درجه میکروسکوپی خوب تمایز یافته
	۱۱ (۵۵)	۱ (۵۰)	۱۰ (۵۵/۶)	با تمایز متوسط تمایز نیافته
	۱۴ (۷۰)	۲ (۱۰۰)	۱۲ (۶۶/۷)	اندازه تومور کمتر و مساوی ۲ سانتیمتر بیشتر از ۲ سانتیمتر
	۵ (۲۵)	۰	۵ (۲۷/۸)	
	۱ (۵)	۰	۱ (۵/۶)	
	۱۷ (۸۵)	۲ (۱۰۰)	۱۵ (۸۳/۳)	
	۳ (۱۵)	۰	۳ (۱۶/۷)	

اما ۴۵/۵۵ درصد نمونه های با تمایز متوسط در گروه بیان ضعیف نشانگر Ki67 قرار داشتند اما آزمون اماری بین گروهها اختلاف معنی داری نشان نداد ($P = 0.04$)

در بررسی عوامل مرتبط در مورد اسکواموس سل کارسینومای مری مشخص شد سن و جنس و اندازه تومور ارتباطی با بروز Ki67 ندارد.

جدول ۳- بروز آنتی ژن ki67 در اسکواموس سل کارسینوم مری به تفکیک عوامل بالینی - آسیب شناسی

نتیجه آزمون P-Value	جمع	Ki 67		عوامل مرتبط
		بیان قوی تعداد=۹	بیان ضعیف تعداد=۱۱	
(p>۰/۰۵)	۹ (۴۵)	۲ (۲۲/۲)	۷ (۶۳/۶)	سن مساوی و بالاتر از ۶۵/۲ کمتر از ۶۵/۲
	۱۱ (۵۵)	۷ (۷۷/۸)	۴ (۳۶/۴)	جنس مرد زن
	۱۵ (۷۵)	۸ (۸۸/۹)	۷ (۶۳/۶)	درجه میکروسکوپی خوب تمایز یافته با تمایز متوسط تمایز نیافته
	۵ (۲۵)	۱ (۱۱/۱)	۴ (۳۶/۴)	اندازه تومور کمتر و مساوی ۲ سانتیمتر بیشتر از ۲ سانتیمتر
	۵ (۲۵)	۱ (۱۱/۱)	۴ (۳۶/۴)	
	۱۲ (۶۰)	۶ (۶۶/۷)	۶ (۵۴/۵)	
	۳ (۱۵)	۲ (۲۲/۲)	۱ (۹/۱)	
	۱ (۵۰)	۰	۱ (۹/۱)	
	۱۹ (۹۵)	۹ (۱۰۰)	۱۰ (۹۰/۹)	

نشان دادند در تومورهایی که پیشرفته تر با درجه بدتر هستند بروز Ki67 بیشتر است^(۲).

در مطالعه مشابهی در چین نشان داده شد، که هر چه درجه تمایز تومور کمتر و درجه بدخیمی بالاتر باشد، بروز Ki67 بیشتر خواهد بود.^(۱۵) ولی مطالعه دیگری وجود دارد که در سال ۲۰۱۰ در اسپانیا توسط گونزالس و همکارانش انجام شد و نشان دادند بطور واضحی Ki67 در موارد تمایز خوب بروز بیشتری دارد که با سایر مطالعات تفاوت دارد و چنین توجیه کردند که این مارکر نشاندهنده نسبت کلی تریاید سلولی می باشد^(۱۶). در مطالعه ما در SCC دهان و مری با درجه بدخیمی بد، متوسط و خوب با افزایش درجه بد خیمی، بروز Ki67 نیز افزایش یافت اما از لحاظ آماری معنادار نبود. با توجه به مطالعات قبلی و مطالعه کنونی می توان گفت که Ki67 نوعی مارکر(نشانگر) تریاید سلولی است که می توان از آن به عنوان تعیین پروگنوز SCC دهان و مری استفاده کرد.^(۱۶و۳) اما کاربردی شدن آن در درمان بیماران نیاز به مطالعات گسترده آینده نگر دارد.

با توجه به نتایج مطالعه ما بین بروز Ki67 و اندازه تومور ارتباط معنی داری یافت نشد. که می تواند ناشی از عدم تناسب پراکندگی نمونه ها در گروه ها یا سایر عوامل مؤثر باشد و نیاز به

در بررسی عوامل مرتبط با بروز نشانگر Ki67 در اسکواموس سل کارسینوم مری پس از انجام آزمون های مربوط مشخص شد بیان Ki67 ارتباط معنی داری با سن و جنس بیماران ندارد.

بحث:

نتایج مطالعه ما نشان داد که نمونه های مربوط به SCC مری به طور معنی داری از لحاظ بروز نشانگر Ki67 در محدوده بیان قوی بودند که در مطالعه Wang در سال ۲۰۱۰ نیز به آن اشاره شده است و نشان داده شد که انواع با درجه بدخیمی بالاتر در SCC مری میزان بروز Ki67 را بیشتر نشان می دهند.^(۸)

این امر می تواند تا حدی توجیه کننده رفتار مهاجم تر انواع SCC مری نسبت به SCC دهانی در شرایط درجه میکروسکوپی مشابه باشد.^(۱۵)

نتایج مطالعه ما نشان داد بین بروز Ki67 و درجه میکروسکوپی اسکواموس سل کارسینوما در مری و دهان ارتباط معنی داری وجود دارد.

در مطالعه ما، بروز Ki67 به تفکیک در موارد تمایز بد، متوسط و خوب در SCC های دهان و مری بررسی شد. در مطالعات متعددی این بررسی انجام شده است و نتایج متفاوتی به دست آمده است. Jaworska و همکارانش در سال ۲۰۰۸

مطالعات بیشتری دارد.

محدودیت ها:

Stage (مرحله) بیماری در ابتدای مطالعه جزء عوامل مورد بررسی بود. ولی پس از بازبینی پرونده های پاتولوژی بیماران، این متغیر در اکثر موارد ثبت نشده بود. به این دلیل بررسی Stage از مطالعه حذف شد. با توجه به عدم دسترسی به نمونه های بیشتر SCC دهان و مری، و پراکندگی نمونه ها در گروه های مختلف آزمونهای آماری در رابطه با عوامل مرتبط غیر معنی دار بود. انجام مطالعات مشابه با حجم نمونه بیشتر توصیه می گردد.

مطالعه موتا و همکارانش در برزیل در مورد اسکواموس سل کارسینومای دهانی این ارتباط را با اندازه تومور تأیید می کند.^(۱۰) اما مطالعه هوانگ و همکاران ارتباطی بین اندازه تومور و میزان بروز Ki67 گزارش نکرده است.^(۱۶)

در مطالعه ما بین میزان بروز نشانگر Ki67 و سن و جنس بیماران رابطه معنی داری دیده نشد که اغلب مطالعات نیز این امر را تأیید می کند.^(۱۶و۱۲)

نتیجه گیری:

نتایج مطالعه نشان داد بروز نشانگر Ki67 در اسکواموس سل کارسینوم دهانی کمتر از اسکواموس سل کارسینوم مری است

References:

1. Neville B, Damm DD, Allen CM, Bouquot J. *Oral and Maxillofacial Pathology* 2008. 3rd Edition, Saunders-Elsevier; Philadelphia. p: 178-79.
2. Jaworska M, Kolosza Z, Liszka J, Nikiel B, Goleń M, Lange D, et al. Prognostic molecular markers in oral and lip squamous cell carcinoma--evaluation of expression and its significance. *Otolaryngol* 2008; 62(2):175-81.
3. Rizzolo D, Hanifin C, Chiodo TA. Oral cancer: how to find this hidden killer in 2 minutes. *JAAPA*. 2007 Oct; 20(10):42-7.
4. Torres-Rendon A, Roy S, Craig GT, Speight PM. Expression of Mcm2, geminin and ki67 in normal oral mucosa, oral epithelial dysplasias and their corresponding squamous – cell carcinoma. *Br J cancer*. 2009 Apr; 100(7):1128-34. Epub 2009 Mar 17.
5. Quinn CM, Wright NA. The clinical assessment of proliferation and growth in human tumors: evaluation of methods and applications as prognostic variables. *J Pathol*. 1990 Feb; 160(2):93-102.
6. Robbins SL, Kumar V, Abbas AK, Cotran RS, Faust N. *Robins pathologic Basis of Disease*. Sanfrancisco, Saunders Co, 2010. p: 238-43.
7. Colvin RB, Bhan AK, McCluskey RT. *Diagnostic Immunopathology*. Baltimore: Lippincott Williams & Wilkins; 1995. p: 348-52.
8. Wang WC, Wu TT, Chandan VS, Lohse CM, Zhang L. Ki67 and ProExC are useful immunohistochemical markers in esophageal squamous intraepithelial neoplasia. *J Gastroentrol* 2009; 44:103-12.
9. Montebungnoli L, Badiali G, Marachetti C, Cervellati F, Farnedi A, Foschini M. Prognostic value of ki67 from clinically and histologically normal distant mucosa in patients surgically treated for oral squamous cell carcinoma. *Int J oral Maxillofac Surg*. 2009; 38: 1105 – 78
10. Motta Rda R, Zettler CG, Cambruzzi E, Jotz GP, Berni RB. Ki67 and p53 correlation prognostic value in squamous cell carcinomas of oral cavity and tongue. *Braz J Otorhinolaryngol*. 2009 Jul-Aug; 75(4):544-9.
11. Vieira FL, Vieira BJ, Guimaraes MA, Aarestrup FM. Cellular profile of the peritumoral inflammatory infiltrates in squamous cells carcinoma of oral mucosa correlation with the expression of ki67 and histologic grading. *BMC oral health*. 2008 Sep 2; 8:25
12. Mitsukuni O, Hiroshi I, Takayuki M, Masahisa I, Noriyuki N, Tadaaki E. Prognostic significance of P27 and Ki67 expression in mucoepidermoid carcinoma of the intraoral minor salivary gland. *Mod Pathol* 2001; 14(10):1008–14.
13. Okuno Y, Nishimura Y, Kashu I, Ono K, Hiraoka M. Prognostic values proliferating cell nuclear antigen (PCNA) and Ki67 for radiotherapy of esophageal squamous cell carcinomas. *Br J cancer*. 1999 May; 80(3-4):387-95.
14. Takeuchi H, Ozawa S, Ando N, Kitagawa Y, Ueda M, Kitajima M, et al. Cell-cycle regulators and the Ki-67 labeling index can predict the response to chemoradiotherapy and the survival of patients with locally advanced squamous cell carcinoma of the esophagus. *Ann Surg Oncol*. 2003 Aug; 10(7):792-800.
15. Huang JX, Song ZX, Qian RY, Xu GW. Expression of cell cycle-regulatory proteins in squamous cell carcinoma of the esophagus. *Ai Zheng* 2003 Mar; 22(3):277-81.
16. Gonzalez-Moles MA, Ruiz-Avila I, Gil-Montoya JA, Esteban F, Bravo M. Analysis of Ki-67 expression in oral squamous cell carcinoma: why Ki-67 is not a prognostic indicator. *Oral Oncol*. 2010 Jul; 46(7):525-30. Epub 2010 Apr 18.