

بررسی دقت رادیوگرافی دنتال پانورامیک در تعیین موقعیت و مورفولوژی ریشه دندان مولر سوم

دکتر شیرین سخدری^{۱*}، دکتر علی حسنی^۲، دکتر نسترن گودرزی^۳، دکتر علی مقصودی نژاد^۴

۱- استادیار بخش رادیولوژی دهان، فک و صورت دانشگاه آزاد اسلامی، واحد دندانپزشکی تهران

۲- دانشیار بخش جراحی دهان، فک و صورت دانشگاه آزاد اسلامی، واحد دندانپزشکی تهران

۳- دندانپزشک

خلاصه:

سابقه و هدف: رادیوگرافی یک ابزار پاراکلینیکی مهم جهت انتخاب روش جراحی مناسب در ناحیه فک و دهان و پرهیز از شکستگی ریشه دندان می باشد. این تحقیق برای بررسی دقت رادیوگرافی دنتال پانورامیک جهت تعیین وضعیت دندانهای مولر سوم در مراجعین به بخش رادیولوژی واحد دندانپزشکی دانشگاه آزاد اسلامی در سال ۱۳۸۹ انجام شد.

مواد و روش‌ها: مطالعه به روش تشخیصی و بر روی ۸۰ دندان مولر سوم انجام شد. وضعیت نهفتگی، تعداد و چسبندگی ریشه‌ها و انحنا ریشه قبل از جراحی توسط دو مشاهده‌گر روی کلیشه‌ها و پس از جراحی توسط جراح بررسی و با رادیوگرافی مقایسه شد. محدوده قابل قبول تشخیص انحنا ریشه، اختلاف در محدوده $\pm 10^\circ$ درجه بین رادیوگرافی و جراحی در نظر گرفته شد و قدرت تشخیصی شاخصهای رادیوگرافی با آزمون نسبتها مورد قضاوت آماری قرار گرفت.

یافته‌ها: ۱۳۳ ریشه دندان بررسی شد. میزان انحنا ریشه‌ها $21/9 \pm 154^\circ$ درجه بود که $81/2\%$ در محدوده قابل قبول قرار داشتند. ارزش پیش‌بینی رادیوگرافی در تشخیص نهفتگی، چسبندگی ریشه‌ها و تشخیص تک ریشه بودن به ترتیب 100% ، 79% ، $73/3\%$ بود و جهت تشخیص نهفتگی دندان، جدا بودن ریشه‌ها و چند ریشه‌ای بودن به ترتیب 98% ، $86/6\%$ و 98% بود. بیشترین ارزش پیش‌بینی رادیوگرافیک مربوط به تشخیص نهفتگی با 100% و کمترین مربوط به تشخیص تک ریشه بودن دندان با $73/3\%$ بود.

نتیجه گیری: نتایج نشان داد، رادیوگرافی دنتال پانورامیک دقت نسبتاً بالایی در نمایش موقعیت و مورفولوژی ریشه دندان مولر سوم دارد.

کلید واژه‌ها: رادیوگرافی دنتال پانورامیک، دندان مولر سوم، مورفولوژی ریشه

وصول مقاله: ۹۰/۱۰/۲۸ اصلاح نهایی: ۹۰/۱۲/۱۴ پذیرش مقاله: ۹۱/۱/۲۶

مقدمه:

میان دندان مولر سوم نامنظم ترین و غیرقابل پیش بینی ترین مورفولوژی را در بین تمامی دندانها دارا می باشد.^(۱) به طور معمول قبل از خارج نمودن دندانها وضعیت نهفتگی دندان و تعداد ریشه‌ها و سپس نوع ریشه از نظر چسبیده یا جدا بودن، خمیدگی ریشه‌ها، درجه تباعد و نیز شکل ریشه مورد بررسی قرار می گیرد.^(۲-۴)

رادیوگرافی که اغلب جهت ارزیابی وضعیت و آناتومی دندان مولر سوم استفاده می شود رادیوگرافی پانورامیک می باشد.^(۵)

یکی از مسائل و دغدغه‌های رایج در جراحی و خارج کردن دندانها که از درمان‌های معمول دندانپزشکی به شمار می آید دانستن روش جراحی و پرهیز از شکستگی ریشه هنگام خارج کردن دندان می باشد و امروزه استفاده از امکانات پاراکلینیکی مانند رادیوگرافی در کنار معاینات بالینی جهت رسیدن به تشخیص و طرح درمان صحیح در دندانپزشکی یک ضرورت به شمار می آید.^(۱،۲)

تنوعات فردی در شکل دندانها امری بدیهی است که در این

نویسنده مسئول مکاتبات: دکتر شیرین سخدری، استادیار بخش رادیولوژی دهان، فک و صورت خیابان پاسداران، نیستان دهم، واحد دندانپزشکی دانشگاه آزاد اسلامی، بخش رادیولوژی دهان، فک و صورت، تلفن: ۲۲۵۴۵۷۱-۳ Email: sh_sakhdari@dentaliau.ac.ir

پانورامیک در بررسی موقعیت و مورفولوژی دندان مولر سوم و با توجه به نقش مهم رادیوگرافی قبل از جراحی بر آن شدیم تا مطالعه‌ای درباره دقت این رادیوگرافی در تعیین وضعیت نهفتگی و مورفولوژی ریشه دندان مولر سوم از لحاظ تعداد و ارتباط ریشه‌ها نسبت به هم، درجه تباعد و خمیدگی ریشه‌ها و همچنین شکل ریشه بر روی مراجعین به بخش رادیولوژی دانشکده دندانپزشکی دانشگاه آزاد اسلامی تهران در سال ۱۳۸۹ انجام دهیم.

مواد و روش‌ها:

مطالعه از نوع تشخیصی بوده و با استفاده از مطالعات مشابه ۸۰ دندان عقل مربوط به ۵۲ بیمار و در مجموع ۱۳۳ ریشه بررسی شد. دندان‌ها از هر دو فک و دارای تاج و ریشه سالم بودند روش نمونه‌گیری به صورت مستمر و برای بیمارانی که داوطلب خارج کردن دندان عقل در بخش جراحی دانشکده و نیازمند تهیه رادیوگرافی بودند، تصویر برداری دنتال پانورامیک با استفاده از دستگاه (CRANEXTOME (Sordex, Tusula ساخت کشور فنلاند انجام شد. این دستگاه دارای option پانورامیک معمولی (بزرگنمایی ۱،۳) و دنتال پانورامیک (بزرگنمایی ۱،۵) بوده و همچنین قابلیت تهیه تصاویر توموگرافی (cross sectional) را داشت.^(۱۱)

رادیوگرافی‌ها توسط متخصص رادیولوژی فک و صورت و متناسب با جنس و جثه بیمار و پارامترهای تابشی استاندارد تهیه و از فیلم رادیوگرافی (RETINA (XOE, Retina ساخت کشور آمریکا کلیه بیماران استفاده شد. کلیشه‌ها در شرایط استاندارد در پروسوسور اتوماتیک (Compact 35, Protect) ساخت کشور آلمان ظاهر شده و دو مشاهده‌گر (یک متخصص رادیولوژی دهان و فک و صورت و یک متخصص جراحی دهان و فک و صورت) به طور مجزا کلیه کلیشه‌ها را در شرایط استاندارد و یکسان بر روی نگاتوسکوپ مشاهده و پرسشنامه‌ای را مبنی بر تفسیر رادیولوژیک قبل از جراحی تکمیل می‌کردند و سپس بیمار به بخش جراحی ارجاع داده می‌شد. سوالات پرسشنامه شامل سن

مطالعات متعددی نیز در زمینه بررسی دقت رادیوگرافی پانورامیک و سیستم‌های دیجیتالی در رابطه با مورفولوژی دندان مولر سوم انجام شده است هرچند که در اکثر مطالعات دقت سیستم‌های دیجیتالی هم تراز رادیوگرافی‌های پانورامیک متداول یاحتی در مواردی بیش از آن گزارش شده است^(۷،۶)

اولین بار Wenzel و همکاران به مقایسه فیلم پانورامیک با دستگاه Scanora و رادیوگرافی داخل دهانی در ارزیابی وضعیت مولر سوم پرداختند.^(۸) همچنین Bell و همکاران در تحقیق خود دقت رادیوگرافی دنتال پانورامیک را در تعیین مورفولوژی ریشه دندانهای مولر سوم قبل از جراحی بررسی کردند.^(۹) اگرچه مطالعه Ferrus-Torres نشان داد که تصاویر پانورامیک دیجیتالی برای نمایش مولر سوم بر تصاویر معمولی ارجحیت دارند^(۶)، ولی در مطالعه Benediktsdottir مقایسه سیستم‌های جدید پانورامیک دیجیتالی با پانورامیک معمولی نشان داد که سیستم‌های دیجیتالی دارای توانایی مشابهی با سیستم‌های معمولی می‌باشند.^(۷)

مطالعات نشان داده‌اند که اطلاعات و یافته‌های حاصل از این تکنیک اگرچه برای جراحی دندان مولر سوم کافی است، ولی نمی‌تواند صددرصد با واقعیت مطابقت داشته باشد.^(۱۰) از این رو تفسیر صحیح رادیوگرافی پانورامیک قبل از جراحی حائز اهمیت است.

امروزه نوع جدیدی از رادیوگرافی پانورامیک، تحت عنوان دنتال پانورامیک عرضه شده است که از جهاتی بار رادیوگرافی پانورامیک متداول متفاوت است. در این نوع از رادیوگرافی که دارای بزرگنمایی بیشتر از پانورامیک معمولی می‌باشد، کلیشه‌ای مشابه با کلیشه‌های معمولی تهیه می‌شود که نمای بزرگ‌تری از فکین ارایه داده و با تمرکز بر روی نواحی دندانی و زائده آلوئولار، وضوح بیشتری از دندان‌ها نسبت به نوع متداول می‌دهد. در این تصاویر کندها حذف شده و در نتیجه ghost shadow ناشی از آن نیز بدون ایجاد روی هم افتادگی زیاد در ناحیه پره مولر حذف می‌شود.^(۱۱)

به دلیل عدم وجود مطالعات کافی در زمینه کاربرد دنتال

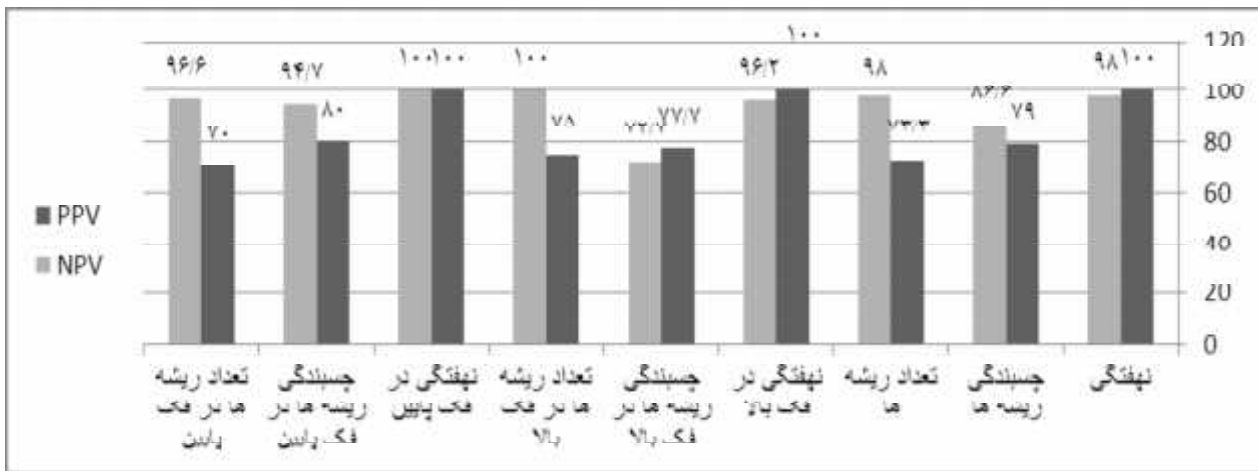
یافته‌ها:

از ۸۰ دندان مولر سوم فک بالا و پایین مورد مطالعه، در بررسی کلینیکی (مشاهده جراحی) ۳۳ دندان (۴۱٪) نهفته و ۴۷ دندان (۵۹٪) رویش یافته بودند، در همین بررسی ۲۳ دندان (۲۹٪) یک ریشه و ۵۷ دندان (۷۱٪) بیش از یک ریشه داشتند که ۴۸ دندان دو ریشه و ۹ دندان ۳ ریشه ای بودند. از تعداد دندان‌های دارای بیش از یک ریشه، ۱۹ دندان (۳۹٪) دارای ریشه‌های به هم چسبیده و ۳۰ دندان (۶۱٪) دارای ریشه‌های جدا از هم بودند و میزان انحنا ریشه‌ها برابر $۲۱/۹ \pm ۱۵۴$ درجه بود. ارزش پیش بینی مثبت (P.P.V) و منفی (N.P.V) شاخص‌ها در رادیوگرافی پانورامیک در تشخیص وضعیت نهفتگی و مورفولوژی دندان در نمودار ۱ ارائه شده و نشان می‌دهد که بیشترین ارزش پیش بینی منفی (N.P.V) مربوط به تشخیص تعداد ریشه‌ها در دندان‌های فک بالا و تشخیص وضعیت نهفتگی دندان در دندان‌های فک پایین می‌باشد. به عبارت دیگر در صورتی که در رادیوگرافی پانورامیک دندان‌های فک بالا با بیش از یک ریشه مشاهده شوند و همینطور در فک پایین دندان در رادیوگرافی رویش یافته مشاهده شود به احتمال ۱۰۰٪ تشخیص ما قطعی می‌باشد و کمترین ارزش پیش‌بینی منفی شاخص‌ها مربوط به تشخیص وضعیت چسبندگی ریشه‌ها در دندان‌های فک بالا (N.P.V=۷۲/۷) می‌باشد. بیشترین ارزش پیش بینی مثبت مربوط به تشخیص وضعیت نهفتگی می‌باشد (P.P.V=۱۰۰٪) که این میزان هم در فک بالا و هم در فک پایین صدق می‌کند و بنابراین اگر در رادیوگرافی دندان به صورت نهفته مشاهده شود به احتمال ۱۰۰٪ تشخیص صحیح است. کمترین میزان

و جنس بیمار، شماره دندان، موقعیت دندان، وضعیت نهفتگی، تعداد ریشه‌ها وضعیت چسبندگی ریشه‌ها و میزان انحنا ریشه‌ها بود.

به منظور تعیین زاویه انحنا ریشه یک قطعه کاغذ تریسینگ به ابعاد ۵×۵ سانتی متر روی کلیشه رادیوگرافی در ناحیه دندان مورد نظر چسبانده شد و شکل حدود خارجی دندان روی آن رسم شد سپس از نقطه میانی انحنا ریشه دو خط یکی به سمت انتهای ریشه و دیگری به سمت تاج رسم و زاویه بین دو خط توسط نقاله با دقت ۱ درجه اندازه گیری و به روش اشنایدر ثبت شد^(۱۳)

پس از انجام جراحی، دندان خارج شده به دقت بررسی و در صورت سالم نبودن ریشه‌ها از مطالعه حذف می‌شد، سطح دندان‌ها با گاز آغشته به سرم فیزیولوژیک تمیز شده و دندان در محلول هیپوکلریت سدیم ۵٪ برای ۳۰ دقیقه نگهداری می‌شد و سپس دندان‌ها مجدداً با سرم فیزیولوژیک شستشو و بعد از خشک شدن، تعداد ریشه‌ها و چسبندگی ریشه‌ها ثبت می‌شد. جهت تعیین زاویه واقعی انحنا ریشه نیز یک قطعه سیم ۰/۵ نرم جراحی (DENTARUM) ساخت کشور آلمان با قابلیت انعطاف پذیری بر روی هر کدام از ریشه‌ها به طور جداگانه چسبانده شده و به طور کامل با انحنا ریشه تطابق یافت، سپس سیم روی کاغذ منتقل و به موازات سیم، خطی روی کاغذ رسم شده و زاویه بین دو خط به کمک نقاله اندازه گیری شد. در انتها جهت تعیین دقت رادیوگرافی یافته‌های رادیوگرافیک قبل از جراحی با یافته‌های بالینی بعد از جراحی مقایسه شدند. میزان انحنا ریشه، تعداد ریشه‌ها، چسبندگی و وضعیت نهفتگی دندانها با مقایسه‌ی دو روش جراحی و رادیوگرافی محاسبه و ثبت گردید. سپس ارزش پیش بینی مثبت (P.P.V) و ارزش پیش بینی منفی (N.P.V) این شاخص‌های رادیوگرافیک نسبت به روش استاندارد (مشاهده جراحی) تعیین شد و با کاربرد نرم افزار آماری SPSS 11.5 استخراج گردیده و با آزمون نسبت‌ها مورد قضاوت آماری قرار گرفت.



نمودار ۱- توزیع دندان های مورد بررسی بر حسب موقعیت و مورفولوژی ریشه دندان به روش دنتال پانورامیک

توزیع دندان های مورد مطالعه بر حسب محدوده تشخیص قابل قبول و غیر قابل قبول در انحناى ریشه به تفکیک عوامل مرتبط در جدول ۱ ارائه شده است .

ارزش پیش بینی مثبت مربوط به تعداد ریشه ها به خصوص در فک پایین و به میزان ۷۰٪ می باشد. این نتایج نشان می دهد که تشخیص تعداد ریشه ها در فک بالا، وضعیت نپهنگی و روییده بودن دندان در فک پایین از قدرت بیشتری برخوردار است.

جدول ۱- توزیع دندان های مورد مطالعه بر حسب محدوده تشخیص قابل قبول و

غیر قابل قبول میزان انحناى ریشه به تفکیک عوامل مرتبط

| O.R | نتیجه آزمون | محدوده قابل قبول انحناى ریشه | | محدوده غیر قابل قبول انحناى ریشه | |
|--------|-------------|------------------------------|------------------------|----------------------------------|-----------------|
| | | می باشد ۱۰۸ (۸۱/۳٪) | نمی باشد ۲۵ (۱۸/۸٪) | مرد | جنس |
| P<۰/۷ | ۶ (۵۰٪) | ۲۹ (۵۷٪) | ۶ (۵۰٪) | زن | تعداد ریشه |
| | | ۲۹ (۴۳٪) | ۶ (۵۰٪) | یک ریشه | بیش از یک ریشه |
| P<۰/۰۵ | ۳ (۱۲٪) | ۲۰ (۳۶٪) | ۳ (۱۲٪) | رویش یافته | نپهنگی |
| | | ۳۵ (۶۴٪) | ۲۲ (۸۸٪) | ریشه ها به هم چسبیده | چسبندگی ریشه ها |
| P<۰/۱ | ۱۱ (۴۴٪) | ۱۹ (۳۵٪) | ۱۴ (۵۶٪) | ریشه ها جدا از هم | ریشه ها |
| | | ۱۱ (۴۴٪) | ۱۴ (۵۶٪) | | |
| P<۰/۵ | ۵ (۳۱٪) | ۱۹ (۵۸٪) | ۵ (۳۱٪) | | |
| | | ۱۹ (۵۸٪) | ۵ (۳۱٪) | | |

محدوده قابل قبول رادیوگرافی در تشخیص انحناى ریشه داشتن اختلاف در محدوده ± 10 با واقعیت در نظر گرفته شد که بر مبنای این محدوده قابل قبول، تعداد ۱۰۸ ریشه (۸۱/۲٪) در محدوده قابل قبول و تعداد ۲۵ ریشه (۱۸/۸٪) در محدوده غیر قابل قبول قرار داشتند با توجه به میزان قابل قبول در نمونه های مورد بررسی، میزان واقعی آن

محدوده قابل قبول رادیوگرافی در تشخیص انحناى ریشه داشتن اختلاف در محدوده ± 10 با واقعیت در نظر گرفته شد که بر مبنای این محدوده قابل قبول، تعداد ۱۰۸ ریشه (۸۱/۲٪) در محدوده قابل قبول و تعداد ۲۵ ریشه (۱۸/۸٪) در محدوده غیر قابل قبول قرار داشتند با توجه به میزان قابل قبول در نمونه های مورد بررسی، میزان واقعی آن

دارند ۲/۴ برابر بیشتر از بیماران که دندان رویش یافته دارند در محدوده غیر قابل قبول هستند ($P < 0/1$) ($OR = ۲/۴$) ارزش پیش‌بینی رادیوگرافی در تشخیص شاخص‌های مورد بررسی از بیشترین درصد به کمترین درصد عبارتند از: نهفته بودن دندان (۱۰۰٪)، روییده بودن دندان (۹۸٪)، داشتن بیش از یک ریشه (۹۸٪)، جدا بودن ریشه‌ها از هم (۸۶/۶٪)، چسبیدن ریشه‌ها به هم (۷۹٪) و داشتن یک ریشه (۷۳/۳٪).

بحث:

در این مطالعه از بیماران داوطلب جراحی دندان مولر سوم رادیوگرافی دنتال پانورامیک تهیه و وضعیت ریشه‌ها مورد بررسی قرار گرفت بر مبنای یافته‌های این تحقیق صحت تفسیر رادیوگرافی در ارزیابی تعداد ریشه‌های دندان ۸۹٪ و در رابطه با ارتباط ریشه‌ها نسبت به یکدیگر (چسبندگی یا عدم چسبندگی) ۸۳/۶٪ و در رابطه با وضعیت نهفتگی ۹۹٪ بوده است.

در تحقیقی که توسط حقانی فر و همکاران انجام شده است، صحت تفسیر رادیوگرافی پانورامیک در ارزیابی تعداد ریشه‌ها ۶۴/۳٪ و در رابطه با وضعیت چسبندگی ریشه‌ها ۶۳/۳٪ بوده است.^(۱۴) توانایی تصاویر رادیوگرافی در تفسیر تعداد و وضعیت ریشه‌های دندان در مطالعه ما نسبت به تحقیق فوق بیشتر است. این اختلاف بر توانایی بیشتر دنتال پانورامیک تاکید دارد که ناشی از بزرگنمایی بیشتر، حذف سوپرایمپوزیشن‌ها در خلف و وضوح بیشتر در همین ناحیه است، همچنین در مطالعه ماقدرت رادیوگرافی دنتال پانورامیک در تشخیص صحیح زاویه تاج نسبت به ریشه بر اساس اختلاف ده درجه، حدود ۸۱/۲٪ می‌باشد که با نتایج مطالعه فوق (۸۰٪) تقریباً مشابه است. در آن مطالعه از دندان‌های خارج شده پس از جراحی فتوگرافی تهیه و از روی آن انحناهای ریشه محاسبه و با رادیوگرافی مقایسه شده است، با این حال در دقت تشخیصی انحناهای ریشه نتایج دو مطالعه یکسان است.

Chen و همکاران با مطالعه‌ای بر روی دندان مولر سوم که به

کمک رادیوگرافی پری اپیکال انجام دادند میزان تفسیر نادرست در خصوص تعداد ریشه‌ها را ۹/۵٪ و این مقدار را در خصوص ارتباط ریشه‌ها نسبت به هم (چسبندگی ریشه‌ها) ۷/۸٪ گزارش کرده‌اند.^(۱۵) دقت تفسیرهای رادیوگرافی در این مطالعه نسبت به مطالعه ما کمی بیشتر است که می‌تواند به علت اختلاف در نوع رادیوگرافی باشد از طرفی میزان تفسیر نادرست رادیوگرافی در خصوص انحناهای ریشه حدود ۲۰٪ گزارش شد که تقریباً مشابه با مطالعه حاضر است. باتوجه به اینکه در مطالعه فوق از رادیوگرافی داخل دهانی استفاده شده و همان میزان خطا در تفسیر انحناهای ریشه برآورد شده است و با آگاهی از اینکه رادیوگرافی داخل دهانی دارای وضوح و قدرت تفکیک بسیار بالاتری نسبت به رادیوگرافی پانورامیک می‌باشند یکسان بودن نتایج دو مطالعه در برآورد انحناهای ریشه بر ارزش دنتال پانورامیک تاکید می‌نماید. در مطالعه Mahesh و همکاران توانایی سیستم پانورامیک معمولی و دیجیتال فقط در تشخیص منحنی بودن یا مستقیم بودن ریشه‌ی دندان‌ها بررسی شد درحالی‌که در مطالعه حاضر میزان دقیق انحناهای ریشه‌ها برحسب درجه محاسبه شده است.^(۱۲) Benediktsdottir و همکاران در مطالعه‌ای در سال ۲۰۰۳ توانایی تشخیص رادیوگرافی پانورامیک معمولی و دیجیتال را بررسی کردند و نتایج مطالعه نشان داد که اگرچه این دو سیستم تصویر برداری توانایی‌های مشابهی دارند ولی در مجموع در ارزیابی جزئیات مورفولوژیکی ریشه (تعداد ریشه و وضعیت چسبندگی آنها) ضعیف می‌باشند.^(۷) این با مطالعه ما با توجه به میزان صحت تفسیرهای رادیوگرافی محاسبه شده همخوانی ندارد. تفاوت در نوع دستگاه رادیوگرافی، تعداد مشاهده‌گرها و نیز تفاوت در روش امتیازدادن به مشاهدات رادیوگرافی و جراحی، می‌تواند از علل این تفاوت باشد. اگرچه بر اساس مطالعه Ferrus-Torres و همکاران، رادیوگرافی پانورامیک تصاویر دندانهای مولر سوم را دچار تغییر شکل می‌کند^(۶) ولی Ivanauskaitė و همکاران در مقایسه‌ای که بین رادیوگرافی دنتال پانورامیک با دستگاه Scanora و رادیوگرافی بایت وینگ برای بررسی استخوان مارچینال انجام

نتیجه گیری:

بررسی ارزش پیش‌بینی مثبت (P.P.V) و ارزش پیش‌بینی منفی (N.P.V) شاخص‌های مورد نظر در رادیوگرافی دنتال پانورامیک نشان می‌دهد که بیشترین ارزش پیش‌بینی مربوط به تشخیص نهفته بودن دندان و کمترین ارزش پیش‌بینی مربوط به تشخیص تک ریشه بودن دندان است و شاخص‌های رادیوگرافی فک پایین از دقت بالاتری نسبت به فک بالا برخوردار هستند و لذا استفاده از رادیوگرافی پانورامیک در تعیین مورفولوژی و تشخیص وضعیت نهفتگی دندان عقل توصیه می‌گردد.

دادند به این نتیجه رسیدند که این نوع رادیوگرافی قابل مقایسه با تصاویر بایت وینگ در بررسی استخوان مارچینال در نواحی پرمولر و مولر فک پایین می‌باشد.^(۱۶) بعضی محققین معتقدند هنوز در زمینه ارزش تصویر برداریهای گوناگون در بررسی دندان مولر سوم مدارک عملی کافی وجود ندارد. طبق نظر آنها رادیوگرافی های پانورامیک در بیشتر بیماران جهت بررسی قبل از عمل جراحی کافی به نظر می‌رسد.^(۱۰) بر اساس مطالعه ما نیز رادیوگرافی دنتال پانورامیک روش آسان، سریع و متداول برای بررسی دندانها و نواحی استخوانی ماگیلا و مندیبیل است و نسبت به پانورامیک معمولی در بعضی نواحی توانایی تشخیص نسبی بیشتری دارد.

References:

- 1-Ash MM, Nelson SJ. Wheeler's Dental Anatomy, Physiology and Occlusion: 9th ed. Philadelphia: Saunders; 2010.P: 184-88, 203-207.
- 2- Peterson LJ, Ellis E, Hupp JR, Tucher MR. Contemporary Oral and Maxillofacial Surgery: 5th ed. St Louis: Mosby ;2008.P: 95, 98-103, 112-126, 160-169,179-181,182-184,185-193,195-199
- 3-Tencate AR. Oral histology: Development Structure and Function. 7th ed. St Louis: Mosby; 2008. P: 99-108, 268-290.
- 4- Avery JK. Essentials of Oral Histology and Embryology: 2nd^{ed}. St Louis: Mosby; 2060. P: 65-67, 74-76,91-92
- 5- Yu SK, Lee JU, Kim KA, Koh KJ. Positional Relationship Between Mandibular Third Molar and Mandibular Canal in Conebeam Computed Tomographs. Korean J Oral MaxillofacRadiol. 2007Nov;37:197-203.
- 6- Ferrús-Torres E, Gargallo-Albiol J, Berini-Aytés L, Gay-Escoda C. Diagnostic Predictability of Digital Versus Conventional Panoramic Radiographs in the Ppresurgical Evaluation of Impacted Mandibular Third Molars. Int J Oral Maxillofac Surg. 2009;38:1184-7.
- 7- Benediktsdóttir IS, Hintze H, Petersen JK, Wenzel A. Accuracy of Digital and Film Panoramic Radiographs for Assessment of Position and Morphology of Mandibular Third Molars and Prevalence of Dental Anomalies and Pathologies. DentomaxillofacRadiol.2003;32:109-115.
- 8- Wenzel A, Aagaard E, Sindet-Pedersen S. Evaluation of A New Radiographic Technique: Diagnostic Accuracy for Mandibular Third Molars. DentomaxillofacRadiol.1998; 27:255-263.
- 9- Bell GW, Rodgers JM, Grime RJ, Edwards KL, Hahn MR, Dorman ML ,et al. The Accuracy of Dental Panoramic Tomographs in Determining the Root Morphology of Mandibular Third Molar Teeth Before Surgery. Oral Surg Oral Med Oral Pathol Oral RadiolEndod.2003; 95:119-125.
- 10- Flygare L, Öhman A. Preoperative Imaging Procedures for Lower Wisdom Teeth Removal. Clin Oral Investig. 2008;12:291-302.
- 11- GrondahlHG , EK estubbe A , Grondahl K . CRANEX TOME & DIGORA PCT – Sweden :Sordexinstrumentariumcorp.2003 ; PP: 15-17 .

-
- 12- MS Mahesh, VG Mahima, K Patil . A Comparative Evaluation of Film and Digital Panoramic Radiographs in the Assessment of Position and Morphology of Impacted Mandibular Third Molars. *Indian Jof Dent Res.* 2011Mar-Apr;22(2):219-224
- 13-Schneider S.W. A Comparison of Root Canal Preparation in Straight and Curved Root Canals. *Oral Surg Oral Med Oral Pathol Oral RadiolEndod.*1971;32:271-5
- 14-Haghani Far S, Nosrati K, Mehryari M, Bijani A. The Accuracy of Dental Panoramic Tomography in Determining the Root Morphology of Mandibular Third Molars.*Journal of Babol University of Medical Sciences.*2006 ;80(4):64-69. [Persian]
- 15- Chen SK, Huang GF, Chong SJ. The Relationship Between Radiologic Interpretation and Root Tip Fracture During Tooth Extraction Performed by Junior Clinicians. *Oral Surg Oral Med Oral Pathol Oral RadiolEndod.*2001; 92: 470-2.
- 16- Ivanauskaite D, Lindh C, Rangne K, Rohlin M. Comparison BetweenScanora Panoramic Radiography and Bitewing Radiography in the Assessment of Marginal Bone tissue. *Stomatologija. Baltic Dent Maxillofac J.*2006;8:9-15.